

UNIVERSITE DE DAKAR

FACULTE DE MEDECINE ET DE PHARMACIE

ANNEE 1985

N° 151



**PLACE DE L'ECHOCARDIOGRAPHIE
DANS LE DIAGNOSTIC
DES AFFECTIONS CARDIOVASCULAIRES**

THESE

présentée et soutenue publiquement le
pour l'obtention du grade de DOCTEUR EN MEDECINE
(DIPLOME D'ETAT)

par

Edem Kpakpo GOEH AKUE
né le 12 juillet 1952 à Tsévié (TOGO)

Diplômé de l'Institut de Médecine Tropicale Appliquée de Dakar
Diplômé de l'Institut de Léprologie Appliquée de Dakar

Directeur de Thèse : Professeur Papa KOATE

FACULTE DE MEDECINE ET DE PHARMACIE

-:-:-:-:-

PERSONNEL DE LA FACULTE

-:-:-:-:-

DOYEN.....	M. Ibrahima	DIOP DIOP
PREMIER ASSESSEUR.....	M. Oumar	SYLLA
DEUXIEME ASSESSEUR.....	M. Samba	DIALLO
CHEF DES SERVICES ADMINISTRATIFS.....	M. Dusmane	SOUARE

-0-0-0-0-0-0-

-0-0-0-

-0-

Liste du Personnel établie au 25/04/1995

LISTE DU PERSONNEL ENSEIGNANT PAR GRADE

POUR L'ANNEE UNIVERSITAIRE

1984-1985

PROFESSEURS TITULAIRES

M.	Paul	CORREA	Gynécologie-Obstétrique
M.	Hervé	DE LAUTURE	Médecine Préventive
M.	Samba	DIALLO	Parasitologie
M.	Adrien	DIOP	Chirurgie Générale
M.	Biram	DIOP	Médecine Interne
M.	Ibrahima	DIOP MAR	Maladies Infectieuses
M.	Lamine	DIOP	O. R. L.
M.	Samba	GUEYE	Anesthésiologie
M.	Papa	KOATE	Cardiologie
M.	Papa Demba	NDIAYE	Anatomie Pathologique
M.	René	NDIAYE	Biophysique
M.	Idrissa	POUYE	Orthopédie-Traumatologie
M.	Gabriel	SENGHOR	Pédiatrie
+ M.	Dédéou	SIMAGA	Chirurgie Générale
M.	Ahmedou Moustapha	SOW	Centre Anti-diabétique
M.	Ibrahima	WONE	Médecine Préventive

PROFESSEURS SANS CHAIRE

M.	Oumar	BAO	Thérapeutique
* M.	Samba	DIOP	Médecine Préventive
M.	Mohamadou	FALL	Pédiatrie
M.	Abdourahmane	KANE	Pneumophtisiologie
M.	Ibrahima	SECK	Biochimie Médicale
M.	Abdourahmane	SOW	Maladies Infectieuses

+ Personnel associé

* Personnel en détachement

PROFESSEUR EN SERVICE EXTRAORDINAIRE

M. Pierre LAMOUCHE Radiologie

MAITRE DE CONFERENCES AGREGES

M.	José-Marie	AFOUTOU	Histologie-Embryologie
M.	Salif	BADIANE	Maladies Infectieuses
Mme	Awa Marie	COLL	Maladies Infectieuses
M.	Fadel	DIADHIGU	Gynécologie-Obstétrique
Mme	Mireille	DAVID	Bactériologie-Virologie
M.	Lamine	DIARHATE	Hématologie
M.	Babacar	DISP	Psychiatrie
*M.	El Hadj Malick	DIOP	O. R. L.
M.	Sémou	DIGUF	Cardiologie
M.	Mamadou	GUEYE	Neuro-Chirurgie
M.	Aristide	MENSI	Urologie
M.	Bassirou	NDIAYE	Dermatologie
M.	Ibrahima Pierre	NDIAYE	Neurologie
M.	Abibou	SAMB	Bactériologie-Virologie
M.	Mousa Lamine	SOW	Anatomie
M.	Papa	TOURE	Cancérologie
M.	Yakouba Ishaga	TOURE	Médecine Interne
M.	Alassane	WADE	Ophthalmologie

CHARGES D'ENSEIGNEMENT

M.	Jacques	ARNOLD	Histologie-Embryologie
M.	Gilles	CHERBONNEL	Chirurgie Générale
M.	Pierre	FALTOT	Physiologie
M.	Jean Bernard	MAUFERON	Neurologie
M.	Jacques	MILLAN	Léprologie
Mme	Jacqueline	PIQUET	Biophysique
M.	Jacques	STEPHANY	Psychiatrie

MAITRE-ASSISTANTE

Mme Gisèle BLAVY Hématologie

* Maître de Conférences Agrégé associé

**ASSISTANTS DE FACULTE - ASSISTANTS DES
SERVICES UNIVERSITAIRES DES HOPITAUX**

M.	Fallou	CISSE	Physiologie
M.	Moussa Fafa	CISSE	Bactériologie-Virologie
M.	Abdrahamane	DIA	Anatomie
M.	Moctar	DIOP	Histologie-Embryologie
M.	Alain	FERRER	Histologie-Embryologie
M.	Oumar	GAYE	Parasitologie
M.	Alain	LE COMTE	Biophysique
M.	Jehan-Mary	MAUPPIN	Anatomie
M.	Victorino	RENDES	Anatomie Pathologique
M.	Adama	NDIAYE	Parasitologie
Mme.	Mbayang	NDIAYE/NIANG	Physiologie
M.	Gora	SECK	Physiologie
Mme.	Sylvie	SECK/GASSAMA	Biophysique
M.	Doudou	THIAM	Hématologie
M.	Bernard	YVONNET	Bactériologie-Virologie

**CHEFS DE CLINIQUE - ASSISTANTS DES
SERVICES UNIVERSITAIRES DES HOPITAUX**

M.	Ardo Boubou	BA	Chirurgie Générale
M.	Moussa	BADIANE	Electro-Radiologie
M.	Mohamed Diawo	BAH	Gynécologie-Obstétrique
M.	Mamadou Diakhité	BALL	Dermatologie
M.	Komi	BALO	Ophthalmologie
M.	Baye Assane	DIAGNE	Urologie
M.	El Hadj Ibrahima	DIOP	Orthopédie-Traumatologie
M.	Saïd Nour	DIOP	Centre Anti-diabétique
Mme.	Thérèse Moreira	DIOP	Médecine Interne
M.	Momar	GUEYE	Psychiatrie
M.	Michel	GUIRAUD	Dermatologie
M.	Salvy Léandre	MARTIN	Pédiatrie
M.	Jean-Charles	MOREAU	Gynécologie-Obstétrique
+M.	Madoune Robert	NDIAYE	Ophthalmologie

+ Assistant-Chef de Clinique Associé

M.	Mohamed Fadel	NDIAYE	Centre Anti-diabétique
M.	Mohamadou Mansour	NDIAYE	Neurologie
M.	Mamadou	NDOYE	Chirurgie Générale
M.	Aly	NGOM	Gynécologie-Obstétrique
Mme.	Bineta	SALL	Anesthésiologie
M.	Mohamadou Guélaye	SALL	Pédiatrie
M.	Amadou Makhtar	SECK	Psychiatrie
M.	Seydina Issa Laye	SEYE	Orthopédie-Traumatologie
M.	Mamadou Lamine	SOW	Médecine Légale
Mme.	Aby	SY/SIGNATE	Pédiatrie
+ M.	Mady Oury	SYLLA	Cardiologie
M.	Omar	SYLLA	Psychiatrie
M.	Gilbert	TENDING	O. R. L.
M.	Mamadou	TOURE	Cancérologie
M.	Mamadou	TRAORE	Gynécologie-Obstétrique

ATTACHES - ASSISTANTS DES SCIENCES FONDAMENTALES

M.	Isidore Aloys	BOYE	Anatomie Pathologique
M.	Daouda	DIA	Biochimie Médicale
M.	Momar	FALL	Anatomie
M.	Oumar	FAYE	Parasitologie
Mme.	Chantal	PENDT	Médecine Préventive
M.	Niama Diop	SALL	Biochimie Médicale
M.	Méïssa	TOURE	Biochimie Médicale
Mme.	Hassanatou	TOURE/SOW	Biophysique

ATTACHES - CHEFS DE CLINIQUE

M.	Massar	DIAGNE	Neurologie
M.	Gorgui	DIOP	Cardiologie
M.	Moustapha	NDIR	Pneumophtisiologie
Mme.	Marie-Thérèse	SOW-GOERGER	Médecine Interne

+ Assistant-Chef de Clinique Associé

MAITRES DE CONFERENCES AGREGES

Mme	Ndioro	NDIAYE	Odontologie Préventive et Sociale
Mme	Renée	NDIAYE	Parodontologie

CHARGES D'ENSEIGNEMENT

M.	Gilbert	LARROQUE	Odonto-Stomatologie
M.	Andre	SCHVARTZ	Dentisterie Opératoire

MAITRE - ASSISTANT

M.	Jean-Loup	MORERU	Parodontologie
----	-----------	--------	----------------

ASSISTANTS DE FACULTE

Mme	Christiane	ASSOTO	Prothèse Dentaire
Mme	Maïmouna	SADIANE	Dentisterie Opératoire
M.	Patrick	BEYLIE	Biologie et Matière Fondamentales
M.	Boubacar	DIALLO	Odontologie Chirurgicale
Mlle	Fatou	GAYE	Dentisterie Opératoire
M.		MAC-HOI-CHANG	Prothèse dentaire
M.	Malick	SEMBENE	Parodontologie
M.	Jean Paul	TERRISSE	Prothèse Dentaire
M.	Saïd Nour	TOURE	Prothèse Dentaire
M.	Abdoul Aziz	YAM	Pathologie et Thérapeutique Dentaire
Mme	France Anne	ZOGBI	Pédodontie

ATTACHE DE FACULTE

M.	Mamadou Moustapha	GUEYE	Odontologie Préventive et Sociale
----	-------------------	-------	--------------------------------------

PROFESSEURS TITULAIRES

M.	Charles	DIARINE	Physique
M.	Humbert	GIONO-BARBER	Pharmacologie et Pharmacodynamie
M.	Jean-Louis	POUSSET	Pharmacognosie
M.	Oumar	SYLLA	Pharmacie Chimique et Chimie Organique

PROFESSEURS SANS CHAIRE

M.	Issa	LO	Pharmacie Galénique
----	------	----	---------------------

MAITRES DE CONFERENCES AGREGES

M.	Doudou	BA	Chimie Analytique
M.	Mounirou	CISS	Toxicologie
M.	François	LE GAILLARD	Biochimie Pharmaceutique
+ M.	Guy	MAYNART	Botanique
M.	Souleymane	MBOUP	Bactériologie-Virologie

CHARGE D'ENSEIGNEMENT

M.	Alain	LAURENS	Chimie des Substances Naturelles
----	-------	---------	-------------------------------------

MAITRES - ASSISTANTS

Mme	Geneviève	BARON	Biochimie Pharmaceutique
M.	Paul	CEYZERIAT	Physique
Mme	Paulette	GIONO-BARBER	Pharmacodynamie
Mme	Urbane	TANGUY-SAVREUX	Chimie Organique et Pharmacie Chimique

ASSISTANTS

Mlle	Issa Bella	BAH	Parasitologie
M.	Emmanuel	BASSENE	Pharmacognosie
M.	Ezéchiél	BISALINKUMI	Biochimie Pharmaceutique
M.	Jean-François	COOPER	Chimie Analytique
Mme	Christine	DELORME	Pharmacie Galénique
M.	Dumar	FAYE	Pharmacognosie
Mme	Michèle	FERRER	Chimie Analytique
M.	Alain	GERKULT	Biochimie Pharmaceutique
Mme	Monique	HASSELMANN	Toxicologie
+ M.	Dumar	NDIR	Parasitologie
M.	Jacob	NGABA	Pharmacologie et Pharmacodynamie
M.	Tharcisse	NKULINKIYE-MFURA	Chimie Analytique
M.	Mohamed Archou	TIDJANI	Pharmacologie et Pharmacodynamie
Mme	Arlette	VICTORIUS	Zoologie
M.	Mamadou Sadiou	DIALLO	Chimie Générale et Minérale

ATTACHES

M.	Alioune	DIEYE	Biochimie Pharmaceutique
Mme	Seynabou	DIOP	Pharmacie Chimique et Chimie Organique
M.	Modou	LO	Pharmacognosie
M.	Dumar	THIGUNE	Pharmacie Galénique

+ Assistant-Chef de Clinique Associé

JE DEDIE CE TRAVAIL....

A LA MEMOIRE DE GRAND-PAPA NII GOEH AKUE

Un destin cruel m'a séparé de ton affection et de ta tendresse avant l'achèvement de ce travail que je t'avais pourtant promis.

Comme un précepteur, tu m'as permis, grâce à tes riches enseignements et à tes conseils, de m'abreuver aux sources fécondes de la sagesse africaine. Sois en remercier. Que la terre de DEGBENU te soit légère. Reposes-toi dans la paix du Seigneur !

A PAPA ET MAMAN

Qui se sont imposés tant de lourds sacrifices pour nous permettre de suivre et d'achever nos études, et dont la tendresse infinie, l'amour incomparable constituent pour toujours, le soutien de notre vie. C'est au nom de ADOVI, MDEVI, ABOSSE, ASSION, ADUKOE, KPAKPO, ADUDE et en mon nom propre que je vous rend ce travail.

Profonde et filiale affection dans le Christ. Que Dieu vous bénisse et vous garde longtemps à nos côtés.

A MA FEMME

Tu as été et demeures pour moi une véritable amie, une épouse discrète mais efficace, une compagne de toujours. Merci pour tous tes sacrifices.

Amour infini.

A ADOYE ODY EDEM GOEH AKUE

Fiston, ce travail sera pour toi un exemple à suivre et à dépasser.

Amour infini.

A MES ONCLES ET MES TANTES

Par affection vous vous êtes imposés des sacrifices, se faisant le devoir de m'aider à entreprendre et à mener à bien mes études. Soyez assurés de mon dévouement filial.

A MES FRERES ET SOEURS

Cette modeste besogne doit nous unir davantage et traduire ma profonde affection pour vous. Qu'à travers elle vous puissiez trouver le courage et l'abnégation nécessaires pour mieux faire car, comme le dit souvent papa, "seul le travail libère l'homme".

A MA BELLE FAMILLE

Sincères reconnaissances et profond respect.

A MES COUSINS ET COUSINES

Merci pour votre encouragement sans faille.

A KPAKPO NUBUEKE AKUE ET ANLIN ZANO KOUMI

Vous êtes pour ma femme et moi plus que des amis. Que ce travail soit le témoignage de ma profonde estime pour vous et de ma grande reconnaissance en souvenir de votre soutien moral et matériel qui ne nous ont jamais fait défaut.

A KETEMEPI KOKOU ADZOSLI ET MADAME

Merci pour la compréhension et le soutien que vous ne cessez de manifester à mon égard.

A WODIH NOPEGALY, ADJOVI AKOETE ET MASSAN AKOETE

Merci pour toute l'affection apportée à mon foyer.

A COURVI JOHNSON ET MADAME

Chaleureuses affections.

A ADOTE B. AKUE ET MADAME

Sincères amitiés.

A BRUCE LUCETTE "LA MAMAN"

Sincères amitiés.

AUX FAMILLES

AKAKPO, AKOETE, AKUE, AMEGANVI, AMEGNOH, AMORIN,
ANTONY, BUAREY, DEVO, DJIKUNU, DOSSOUVI FOLY,
FUMEY, GUMEDZOE, JOHNSON, KETEMEPI, KOUAMI,
LAWSON, MALM, MENSAH, ODOYEYE, PIETRI, SENOUDO,
TONATO, WODIH.

Soyez assurés de mes sentiments filiaux.

AUX DOCTEURS

ADOMEFA, ADOTEVI, ADZIMA, AGSA, AKAKPO, AKUE,
AYITE, BA, BRASSIER, DAVID, DIOP, DOSSOU GNOFAME,
GUIRAUD, ILBOUDO, KAGAME, KEBE, KOUAKUVI, LAISON,
LAWSON, MIYELI, RAHMI, ROCHE, ROUAMBA, SARR, TEKOU,
THIAM, TOFFA, TOURE, WALLA épouse CHANGAI, WONEGOU,
YEHOUESSI

Sincères remerciements.

A KOKOU MENSAH, KUAMI KOMAHE, KOMLAN MALM, SOMAGNAN AFAN,
KOSSI KETEMEPI, MIDEHOU ABOGBOBE ROGER TOFFA, JOUJOU DIOGO

Meilleurs souvenirs.

AUX FAMILLES DIAGNE, NDIAYE, SAMB, SIDIBE ET THIAM A DAKAR

A Ouakam comme à la Sicap, je me suis senti
en famille. Trouvez ici l'expression de ma
profonde reconnaissance.

A TOUS MES PROMOTIONNAIRES DE LA FACULTE DE MEDECINE DE DAKAR

Meilleurs souvenirs.

A TOUS MES COLLEGUES ET AMIS DU C.E.S. DE CARDIOLOGIE

Nous sommes à la fin de notre vie d'étudiant et c'est maintenant que nos vraies responsabilités commencent. Que les conseils reçus de nos maîtres soient toujours nos meilleures armes dans cette lutte sans merci que nous allons mener dans notre vie professionnelle avec la ferme conviction d'apporter un bien-être physique, moral et psychologique à nos malades.

A TOUT LE PERSONNEL, DE LA CLINIQUE CARDIOLOGIQUE DU C.H.U. ARISTIDE LE DANTEC A DAKAR,

A TOUT LE PERSONNEL DE L'HOPITAL REGIONAL DE SAINT-LOUIS (MEDECINE IV) AINSI QU'A TOUT LE PERSONNEL DU C.H.U. DE LOME-TOKOIN (MEDECINE-INTERNE)

Sincères remerciements.

A TOUS NOS MAITRES ET PROFESSEURS DE L'ECOLE PRIMAIRE DE KOKETIME, DE LA CATHEDRALE DE LOME, DU COLLEGE D'ENSEIGNEMENT GENERAL CESSOU, DU COLLEGE PROTESTANT DE LOME AINSI QU'A TOUS NOS MAITRES DE FACULTE ET DE CLINIQUE

Merci pour l'enseignement reçu.

A TOUS MES MAITRES ET AMIS DU "YOKOKAI KARATE-CLUB" DE DAKAR

Merci pour l'enseignement reçu.

Meilleurs souvenirs.

UN REMERCIEMENT SPECIAL VA A URBAIN AGUIA-DAHO, LEBENE GOEH AKUE, CAROLINE DASYLVA, MARIE-CLAIRE DA SYLVA, DIOR SY, QUI ONT ASSURE LA RETRANSCRIPTION ET LA MISE EN PAGE DE CE TRAVAIL.

AU PERSONNEL DE L'AMBASSADE DU CANADA A DAKAR

Sincères remerciements.

A TOUS MES AMIS

Vous êtes si nombreux que je n'oseai vous
citer de peur d'en oublier.

A TOUS NOS MALADES

Nos pensées pieuses vont à vous en ce moment
solennel. Nous vous souhaitons une prompte
guérison.

AU TOGO, MON PAYS ET AU VAILLANT PEUPLE TOGOLAIS

AU SENEGAL ET AU VAILLANT PEUPLE SENEGALAIS

A TOUS LES HOMMES EPRIS DE PAIX ET DE JUSTICE QUI
LUTTENT AVEC FOI ET PERSEVERANCE POUR LA LIBERA-
TION DE L'AFRIQUE NOTRE CONTINENT ET POUR LA
SUPPRESSION INCONDITIONNELLE DE L'APARTHEID EN
AFRIQUE DU SUD.

A NOS MAITRES ET JUGES

A Monsieur le Professeur Papa KORTE

Vous nous avez accueilli dans votre service et veillé sur notre formation avec un esprit de rigueur scientifique, d'organisation et de méthode connu de tous ceux qui ont eu le privilège d'avoir été votre élève.

A la fin de notre étude vous nous avez proposé le sujet de cette thèse dont vous avez suivi la réalisation avec un grand intérêt et une bienveillante attention.

Nous osons croire que votre attente ne sera pas déçue.

Au delà de vos hautes qualités scientifiques, nous gardons garderons de vous le souvenir de votre généreuse disponibilité et de vos grandes qualités humaines.

Veillez trouver ici l'expression de notre sincère et profonde reconnaissance pour l'honneur que vous nous faites en acceptant la présidence de cette thèse.

A Monsieur le Professeur Papa Demba NDIAYE

Nous avons été très touchés par la spontanéité avec laquelle vous avez accepté de faire partie de notre jury de thèse. Votre extrême courtoisie, la simplicité de votre bienveillant accueil et la richesse de votre enseignement sont connues de tous les étudiants.

Veillez trouver ici l'assurance de notre profonde gratitude.

A Monsieur le Professeur Ibrahima WONE

Vous nous avez toujours témoigné une bienveillance et grande disponibilité partout où nous avons eu l'honneur de vous rencontrer. La spontanéité avec laquelle vous avez accepté de juger ce travail n'est alors qu'une suite de ce privilège. Vos talents oratoires, vos qualités de pédagogue, la richesse et la clarté de votre enseignement font que nous éprouvons un réel plaisir à assister à vos exposés.

Veuillez trouver ici l'expression de notre profonde gratitude pour le grand honneur que vous nous faites en acceptant en dépit de vos multiples préoccupations d'être membre de notre jury de thèse.

A Monsieur le Professeur Agrégé José-Marie AFOUTOU

C'est un honneur et un privilège pour nous que vous soyez membre de notre jury de thèse. Nous avons toujours admiré votre simplicité et votre constante disponibilité à notre égard.

Veuillez trouver ici l'expression de notre gratitude et de notre profond respect.

A Monsieur le Professeur Agrégé Sémou Mahecor DIOUF

Votre disponibilité, votre simplicité et vos qualités de clinicien font que nous n'hésitons pas à venir avec bonheur, discuter les dossiers de nos malades avec vous. Nous vous sommes reconnaissants pour l'enseignement que vous nous avez donné.

Veuillez trouver ici le témoignage de notre profonde gratitude.

Au Médecin-Colonel Mady Oury SYLLA

Nous avons été impressionné par votre bienveillante attention et votre constante disponibilité à notre égard tout au long de notre formation. Nous vous sommes reconnaissants pour l'enseignement que vous nous avez donné.

Veuillez trouver ici l'expression de nos sentiments les meilleurs et de notre profonde gratitude.

Au Docteur Gorgui DIOP

Dès notre arrivée à la Clinique Cardiologique vous nous avez encadré, encouragé, et accepté avec plaisir au laboratoire d'échocardiographie, notre véritable "sanctuaire" où nous passons de longues et pénibles heures, non parfois sans déception, à la recherche d'images de bonne qualité.

A la maison, votre famille nous a toujours réservé un accueil chaleureux. Ce n'est donc pas un hasard si les autres confrères nous ont surnommé "le Maître et son élève". Nous profitons de cette occasion pour vous exprimer notre profonde gratitude.

"Par délibération, la Faculté a arrêté
que les opinions émises dans les dissertations qui
lui seront présentées, doivent être considérées comme
propres à leurs auteurs et qu'elle n'entend leur
donner aucune approbation ni improbation".

CHAPITRE I

INTRODUCTION

I N T R O D U C T I O N

=====

Depuis quelques années, les ultrasons connaissent un développement fulgurant dans de nombreuses disciplines médicales. Leur introduction en cardiologie a donné naissance à l'échocardiographie. Technique nouvelle d'exploration fonctionnelle en pleine expansion, l'échocardiographie possède un vaste champ d'application. Elle permet de visualiser de l'extérieur du thorax, les structures du coeur et leur dynamisme. Moyen de diagnostic direct et immédiat, son intérêt s'explique par le caractère anodin de l'examen ; il est atraumatique, indolore, non invasif, facilement répétitif et reproductible, d'un coût raisonnable, donnant rapidement de nombreux renseignements qui ne pouvaient le plus souvent être obtenus que par des méthodes plus agressives.

Par la richesse des informations qu'elle apporte, l'échocardiographie est vite passée du stade de technique de laboratoire à celui d'une méthode courante d'examen parfaitement intégrée à la clinique.

Elle est appelée à devenir un complément indispensable pour le cardiologue, au même titre que l'électrocardiographie ou la radiographie thoracique.

Le second intérêt de l'exploration échocardiographique réside dans l'établissement d'un bilan pré-opératoire et dans la surveillance post-opératoire à très court comme à long terme des cardiopathes.

Deux systèmes d'étude échocardiographique sont possibles :

- l'échocardiographie unidimensionnelle : elle utilise un faisceau fixe d'ultrasons se réfléchissant au niveau des interfaces. Le tracé obtenu exprime le déplacement des structures en fonction du temps.
- l'échocardiographie bidimensionnelle : elle utilise un seul faisceau d'ultrasons émis par une sonde animée d'un mouvement de balayage selon un angle donné. Ce procédé permet l'étude en temps réel, de véritables coupes anatomiques du coeur.

Notre travail se propose d'étudier les dossiers échocardiographiques de nos malades hospitalisés à la clinique du Centre Hospitalo-Universitaire de DAKAR, et d'apporter une modeste contribution pour une meilleure exploitation des multiples renseignements fournis par cet examen.

Le plan de notre étude sera le suivant :

- II RAPPEL HISTORIQUE SUR LES METHODES ECHOCARDIOGRAPHIQUES
- III RAPPEL SUR LES BASES PHYSIQUES DU SON ET DE L'ULTRASON
ET PRINCIPE DES TECHNIQUES ECHOCARDIOGRAPHIQUES
- IV L'EXAMEN ECHOCARDIOGRAPHIQUE
 - A) - Methodologie
 - B) - Technique de l'examen
 - C) - Enregistrement et résultats normaux
- V ETUDE PERSONNELLE
 - A) - Sources
 - B) - Appareillage
 - 1°) - Echocardiographe unidimensionnel
 - 2°) - Echocardiographe bidimensionnel
 - * Aloka SSD 110 S
 - * Sono Diagnost R 1 500 Philips
 - C) - Malades
 - D) - Résultats
 - 1°) - Cardiopathies valvulaires acquises
 - 2°) - Endocardites infectieuses
 - 3°) - Péricardites liquidiennes
 - 4°) - Resténoses et prothèses valvulaires
 - 5°) - Cardiopathies ischémiques
 - 6°) - Cardiomyopathies
 - 7°) - Cardiopathies congénitales
- VI COMMENTAIRES
- VII CONCLUSIONS
- VIII ICONOGRAPHIE
- IX BIBLIOGRAPHIE

CHAPITRE II

RAPPEL HISTORIQUE SUR LES METHODES ECHOCARDIOGRAPHIQUES

R A P P E L H I S T O R I Q U E
=====

Bien que l'utilisation des ultrasons comme moyen diagnostique en médecine soit de développement relativement récent, leur connaissance et leur emploi remontent à la première guerre mondiale.

Les premières tentatives de production de sons de haute fréquence datent même des années 1800. En effet, en 1883 déjà, GALTON construisit un sifflet ultrasonique capable de produire des vibrations d'une fréquence de l'ordre de 25 000 cycles par seconde. Durant la première guerre mondiale, LANGEVIN (262) développa une méthode de transmission des ondes ultrasonores à travers l'eau utilisant un cristal de quartz pour les produire. En 1929, SOKOLOV (390) décrivit une méthode ultrasonore de détection de "défauts" au sein des métaux. Son développement connut un grand essor dans le domaine militaire, essentiellement pendant la seconde guerre mondiale : les premières applications pratiques furent réservées à la détection des objets immergés en particulier les sous-marins ennemis grâce au système du sonar (262).

Leur utilisation plus pacifique fut bloquée en raison de leur caractère secret jusqu'à la fin de la guerre. Elle débuta plus tard grâce aux travaux de FIRESTONE (152), sur l'étude des métaux avec un matériel de récupération de l'armée. Ces travaux ont suscité un grand intérêt pour l'utilisation diagnostique des ultrasons en médecine.

Vers la fin des années 1940 et le début des années 1950, de nombreuses investigations utilisèrent des ultrasons pour examiner pratiquement tous les organes du corps humain. DUSSIK en 1942 et DENIER en 1946, appliquèrent cette technique à l'examen du cœur. KEIDEL (234) en 1950 étudia grâce aux ultrasons, les variations du volume du cœur au cours du cycle cardiaque. Sa technique fut simple et consista à transmettre des ondes ultrasonores à travers le cœur et à recueillir les effets des ultrasons de l'autre côté du thorax.

C'est aux deux suédois EDLER et HERTZ (130) que revient en 1954, le mérite de préciser l'origine des différents échos provenant du cœur : ce fut le début de l'échocardiographie. Ils développèrent la technique du mode M réalisant le défilement des échos recueillis sur un oscilloscope en fonction du temps. En raison du manque de puissance de leur instrument, ils ne détectèrent que le mouvement du péricarde

postérieur, structure cardiaque la plus échogène. Après amélioration de l'appareillage, dès 1961, EDLER (129) montra comment reconnaître les diverses valves et parois cardiaques, les sténoses mitrales et aortiques, les tumeurs auriculaires gauches et les épanchements péri-cardiaques.

Depuis cette époque, les ultrasons ont été largement utilisés surtout par les auteurs suédois, allemande, japonais et américains parmi lesquels il faut citer GUSTAFSON (198), SATOMURA (365), YOSHIDA (438), SEGAL (375, 376) et JOYNER (230, 231), EFFERT (131) dont la première publication remonte à 1957, (132) faisait état en 1967 de 6 530 malades dont 3 076 présentant des lésions mitrales.

Dès 1963, on assiste au développement de cette nouvelle technique et à une véritable explosion de publications. Grâce aux progrès de la technologie, l'échocardiographie s'est imposée dans le monde entier comme un examen complémentaire fondamental qui complète utilement électrocardiogramme et radiographie thoracique. Tout d'abord uniquement unidimensionnelle, l'échocardiographie s'est enrichie depuis peu de mode bidimensionnel, véritable échotomocardiographie, qui a l'avantage de donner une imagerie spatiale et dynamique du coeur, facile à comprendre. Mais loin de s'opposer les deux techniques se complètent pour donner des renseignements encore plus précis sur cet organe tridimensionnel en mouvement qu'est le coeur.

CHAPITRE III

RAPPEL SUR LES BASES PHYSIQUES DU SON ET DE L'ULTRASON ET PRINCIPES DES TECHNIQUES ECHOCARDIOGRAPHIQUES

RAPPELS SUR LES BASES PHYSIQUES DU SON ET DE L'ULTRASON

L'échocardiographie est une technique diagnostique qui utilise l'ultrason pour visualiser le coeur de façon non invasive. La connaissance de quelques notions essentielles sur les propriétés physiques du son et de l'ultrason, est nécessaire pour mieux comprendre les possibilités, les avantages et les limites de la méthode. (58, 142, 143, 144).

* Le son : le son est défini comme étant une propagation d'énergie sous la forme d'une vibration des particules d'un milieu. Sa fréquence représente le nombre de compressions et d'expansions qu subissent ces particules pendant une seconde. Elle s'exprime en cycles par seconde ou Hertz (Hz). L'oreille humaine peut entendre des sons dont le spectre s'étend en général de 30-50 Hz jusqu'à 15 000 Hz.

* Les ultrasons : les ultrasons sont des sons d'une fréquence supérieure à 20 000 Hz. Ils ont par conséquent une fréquence dépassant le seuil de l'audibilité humaine. Les fréquences utilisées en cardiologie oscillent entre un et sept millions de Hertz soit un et sept Megahertz (MHz). Contrairement au son, l'ultrason peut être dirigé en un faisceau avec une grande facilité ; il obéit aux lois de la réflexion et de la réfraction et il est réfléchi par les objets de petites tailles. Le principal inconvénient de l'ultrason est sa médiocre propagation dans un milieu gazeux comme l'air. En conséquence, l'élément producteur d'ultrasons ou sonde ou encore transducteur doit avoir un contact dépourvu d'air avec le corps pendant l'examen du malade.

* La longueur d'onde : la longueur d'onde d'un faisceau ultrasonore est la distance existant entre deux ondes successives.

* La vitesse : la vitesse représente la vitesse de propagation à laquelle les ondes ultrasonores traversent un milieu donné. Elle est égale au produit de la fréquence par la longueur d'onde. Elle dépend de la densité, des propriétés élastiques et de la température du milieu.

* L'impédance acoustique : l'impédance acoustique est par définition, le produit de la densité du milieu par la vitesse de propagation avec laquelle l'onde sonore traverse ce milieu. Elle représente les caractéristiques acoustiques d'un milieu.

« L'interface acoustique : la surface de séparation entre deux milieux d'impédance acoustique différente s'appelle interface acoustique. A chaque interface, une partie des ultrasons est réfléchi et une autre réfractée. Le figure 1 montre les principes de la réflexion et de la réfraction au niveau d'une interface séparant deux milieux d'impédance acoustique différente.

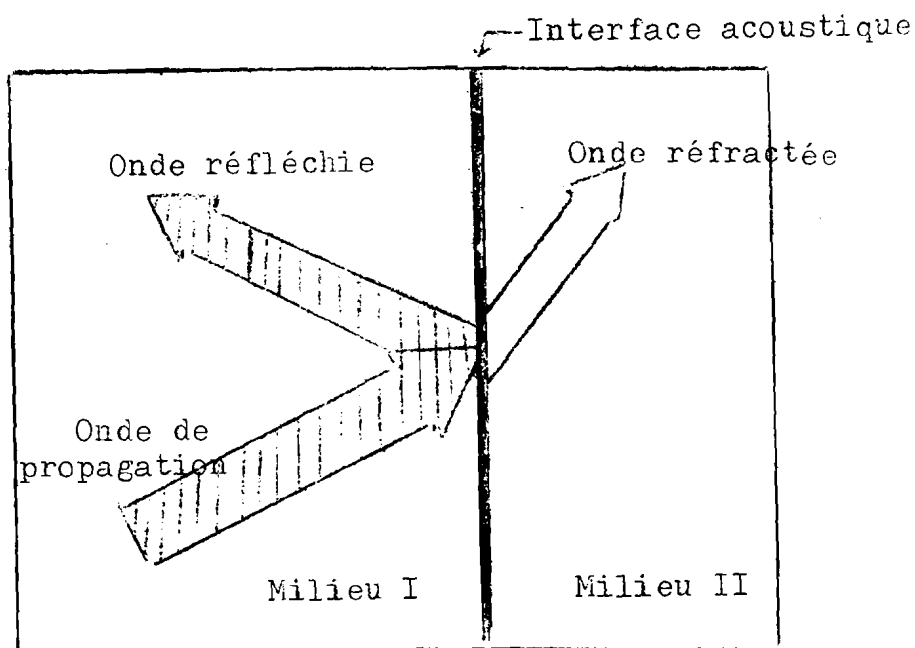


Fig. 1 : Onde ultrasonore réfléchi et réfractée à l'interface entre deux milieux d'impédance acoustique différente.

Lorsqu'une onde ultrasonore traverse un milieu relativement homogène, elle se propage essentiellement en ligne droite.

Lorsqu'elle atteint une interface entre deux milieux d'impédance acoustique différente, une partie du faisceau est réfractée et une autre partie réfléchi.

L'échocardiographie et la plupart des méthodes diagnostiques ultrasonores sont basées sur le principe de la réflexion des ultrasons par une interface entre des milieux d'impédance acoustique différente. La quantité d'ultrasons réfléchis ou échos ultrasonores dépend du degré de différence entre les deux milieux : plus grande sera l'inégalité acoustique, plus importante sera la quantité d'échos ultrasonores.

PRINCIPE DE LA METHODE

Le principe est le même que celui du sonar. Il consiste à émettre des impulsions ultrasonores à travers la paroi thoracique et à recueillir les échos créés par les discontinuités des structures rencontrées sur le trajet de l'impulsion initiale. La détermination du temps écoulé entre l'émission et la réception de l'écho permet la mesure de l'espace existant entre la structure responsable de l'écho et la sonde émettrice, connaissant la vitesse de propagation dans le milieu considéré. Les faisceaux d'ultrasons sont pulsés par un cristal piézoélectrique pendant une fraction de seconde. Ils se propagent en ligne droite et sont partiellement réfléchis lorsqu'ils rencontrent des interfaces entre deux milieux de densité différente. Entre chaque émission, le cristal se met à l'écoute des échos réfléchis ; les signaux reçus sont affichés sur un oscilloscope.

Il existe trois façons habituelles ou modes de présenter les échos réfléchis sur l'oscilloscope : le mode A (Amplitude), le mode B (Brillance) et le mode M (Mouvement) encore appelé mode TM (Temps-Mouvement).

- Mode A : l'écho réfléchi apparaît sur l'oscilloscope sous forme d'un pic lumineux vertical dont l'amplitude sur l'axe des ordonnées est proportionnelle à l'intensité du flux réfléchi et dont la situation sur l'axe des abscisses correspond à la profondeur de la structure.

- Mode B : l'écho de l'interface est représenté par une tache dont la situation sur l'axe des abscisses est fonction de la profondeur et dont la brillance est fonction de l'intensité de l'écho réfléchi.

- Mode M ou TM : l'écho réfléchi est obtenu en faisant défiler les taches du mode B à vitesse constante sur l'oscilloscope. Il en résulte une ligne ondulante en fonction du temps.

En échocardiographie courante, les deux modes A et TM sont complémentaires pour une identification correcte des échos rencontrés.

L'échocardiographie monodimensionnelle est encore dite TM car elle donne une représentation graphique des mouvements des structures rencontrées par le faisceau ultrasonore en fonction du temps. Elle fournit donc des informations (profondeur, épaisseur, mouvement) limitées aux

seules structures traversées par le faisceau et méconnaît les régions avoisinantes. Elle ne peut en aucun cas permettre un inventaire anatomique complet d'un orifice valvulaire ou d'une cavité cardiaque.

A la différence de l'échocardiographie en mode TM, l'échocardiographie bidimensionnelle utilise non plus un faisceau unique mais toute une série de sources ultrasonores activées de 30 à 50 fois par seconde, l'ensemble des échos ainsi obtenus permettant la visualisation du coeur en mouvement dans un plan donné. La combinaison de différents plans de coupes complémentaires permet de reconstruire les quatre cavités cardiaques et les quatre orifices valvulaires dans leurs morphologies, leurs dimensions et leurs cinétiques réelles.

Il existe essentiellement trois systèmes faisant appel à des méthodes différentes pour réaliser ces balayages rapides d'images : le multiscan linéaire, le secteur scan mécanique et le secteur scan à déphasage électronique ou "phased array".

1°) - LE MULTISCAN LINEAIRE (46)

Son principe repose sur l'assemblage dans une barrette linéaire d'une série de cristaux piézoélectriques rangés côte à côte et activés successivement 20 à 30 fois par seconde. Cette barrette rectangulaire mesure 6 à 8 cm de longueur et contient 20 à 60 cristaux. L'émission ultrasonique de chaque cristal est décalée successivement dans le temps, permettant la reconstitution de l'image cardiaque en mouvement. Du fait de son encombrement, la sonde est obligatoirement à cheval sur plusieurs côtes. De plus, elle doit être maintenue étroitement en contact avec la surface cutanée si l'on veut obtenir une qualité d'image acceptable. Cette nécessité rend impossible toute angulation latérale et limite en conséquence les plans de coupes possibles.

2°) - LE SECTEUR SCAN MECANIQUE (190)

La création de l'image bidimensionnelle est obtenue soit par les mouvements d'oscillation rapide d'un cristal, soit, beaucoup plus fréquemment aujourd'hui, par la rotation d'une sonde à trois ou quatre cristaux, entraînés par un moteur électrique et passant devant une "fenêtre" acoustique. Le secteur angulaire exploré est variable de 0 à 60°. L'angle de 60° est probablement la limite supérieure à l'intérieur de laquelle ce système peut fonctionner.

3°) - LE SECTEUR SCAN A DECALAGE ELECTRONIQUE (411)

Le secteur scan à décalage électronique ou "phased array" est probablement la technique la plus sophistiquée actuellement pour obtenir une image bidimensionnelle. La sonde a environ 2 cm de largeur permettant le passage dans les espaces intercostaux. Elle est composée généralement d'une trentaine d'éléments qui sont activés simultanément mais avec un discret décalage si bien que le faisceau présente un angle avec la sonde par le biais du déphasage électronique. En changeant la séquence d'activation de ces éléments, il devient possible d'émettre selon différents angles et donc d'explorer un secteur angulaire pouvant atteindre 90°. Avec certains appareils, il est possible d'enregistrer simultanément à l'image bidimensionnelle, une, voire deux lignes d'écho en mode M au choix. La focalisation du faisceau à une profondeur variable permet d'enregistrer les images avec une meilleure résolution axiale et latérale. Ces systèmes très perfectionnés ont l'avantage d'un large champ d'examen mais leurs prix restent élevés.

CHAPITRE IV

L'EXAMEN ECHOCARDIOGRAPHIQUE

L'EXAMEN ECHOCARDIOGRAPHIQUE

A/ - METHODOLOGIE

Dès la mise en place de l'équipement échocardiographique en 1978 à la Clinique Cardiologique du Centre Hospitalo-Universitaire de Dakar, la plupart de nos malades ont bénéficié d'une exploration échocardiographique. Les demandes de l'examen ont été formulées pour divers motifs.

1°) - ECHOCARDIOGRAPHIE A VISEE DIAGNOSTIQUE

Il s'agit en général de malades hospitalisés pour diverses affections cardiovasculaires (atteintes endocardique, péricardique, myocardique etc...) chez qui nous voulons une confirmation échocardiographique du diagnostic clinique. Dans ce cas l'examen est pratiqué en cours d'hospitalisation dès que l'état du patient lui permet un déplacement sans risque jusqu'à la salle d'échocardiographie et son maintien en décubitus dorsal ou latéral, sans gêne fonctionnelle, le temps de l'examen.

2°) - ECHOCARDIOGRAPHIE DANS LE BILAN PREOPERATOIRE DES MALADES

Les quelques malades qui ont été envoyés en Europe pour une cure chirurgicale ont bénéficié de l'exploration échocardiographique avant leur départ, dans le cadre de la mise à jour du bilan pré-opératoire. L'échocardiographie constitue un examen de base pour la décision opératoire au même titre que l'exploration hémodynamique.

3°) - ECHOCARDIOGRAPHIE DANS LA SURVEILLANCE DES MALADES

Cette surveillance se situe à plusieurs niveaux.

a) - Malades hospitalisés simple

Il n'est pas rare qu'un malade au cours d'une même hospitalisation ou au cours d'une autre hospitalisation bénéficie d'un ou de plusieurs examens échocardiographiques, soit pour préciser certaines données restées floues lors du premier examen, soit pour évaluer certains paramètres comme la fonction ventriculaire gauche, et partant, avoir une bonne idée de l'évolution de la maladie.

b) - Malades opérés

Les méthodes ultrasoniques d'exploration cardiovasculaire s'appliquent particulièrement bien à la surveillance des prothèses valvulaires. L'échocardiographie se révèle ainsi être une méthode de choix pour la surveillance des malades opérés qu'ils soient porteurs d'une prothèse valvulaire ou qu'ils aient bénéficié d'une simple commissurotomie. Le caractère non invasif de l'échocardiographie rend pratique sa répétition et permet ainsi de dépister la moindre complication post-opératoire : greffe bactérienne, thrombose, restenose, fonctionnement défectueux de valves artificielles etc...

B/ - TECHNIQUE DE L'EXAMEN

1°) Position du malade

Le malade est installé de manière confortable sur une table d'examen à une hauteur telle que l'examinateur assis soit à même de pratiquer aisément l'enregistrement. Habituellement, il est d'abord allongé en position de décubitus dorsal le thorax légèrement suralavé. Si l'enregistrement est difficile, il est alors tourné en décubitus latéral gauche sous un angle de 30° environ avec ou sans soulèvement de la tête de la table d'examen. Cette position particulière utilise la pesanteur, portant une plus grande partie du coeur à gauche du sternum et facilitant l'enregistrement de certains échos intracardiaques en particulier celui du septum interventriculaire. Le malade peut être examiné en décubitus latéral droit, ou selon des degrés variables de position verticale. La position assise avec le thorax penché en avant peut être utile chez le malade difficile présentant une gêne respiratoire. Lorsque l'exploration échocardiographique s'adresse à des nourrissons il est souvent recommandé d'examiner ces jeunes malades dans les bras de leur mère pour réduire au maximum l'appréhension et les mouvements excessifs. Le patient n'a besoin d'aucune préparation préalable ; il est toujours intéressant de la rassurer. Chez les jeunes enfants, une prémédication légère avec un sédatif ou un tranquillisant peut être nécessaire.

2°) - Choix du transducteur

Le type de transducteur utilisé dépend du malade à examiner. En effet, dans l'échocardiographie d'adultes, un transducteur de 1,27 cm (1/2 pouce), émettant à une fréquence de 2 ou 2,25 MHz est le plus souvent choisi. Chez les nourrissons et les jeunes enfants un transducteur de 1,90 cm (3/4 pouce) ou de 6,35 mm (1/4 pouce), de fréquence plus élevée de l'ordre de 3,5 à 5 MHz est préférable.

3°) - Mise en place du transducteur

Les ultrasons franchissant médiocrement le milieu gazeux comme l'air, l'examen échocardiographique est difficile voire impossible si le transducteur est placé directement sur le sternum ou sur les côtes. Il est donc enduit d'une pâte inerte hydrosoluble appelée gel de couplage, avant d'être appliqué sur la peau du malade au niveau de la "fenêtre" échocardiographique. Celle-ci est située entre les deuxième et cinquième espaces intercostaux sur 3 à 4 cm vers la gauche à partir du bord gauche du sternum.

Il est préférable que l'examineur soit à gauche du malade, tenant le transducteur de la main gauche et réglant l'ajustement de l'appareil de la main droite. Certains examineurs trouvent confortable d'utiliser la main droite (144). Avec les transducteurs bidimensionnels plus lourds, il est un peu plus commode de supporter le poids du transducteur avec les doigts de la main droite plutôt qu'avec le pouce de la main gauche. On peut habituellement examiner le cœur sur au moins deux ou parfois trois espaces intercostaux le long du bord gauche du sternum chez beaucoup de malades adultes. Mais souvent, l'examen peut devenir difficile au niveau du troisième ou du quatrième espace en raison de l'interposition du poumon devant le cœur.

Bien que l'examen à partir du bord gauche du sternum soit la position la plus importante en échocardiographie, il existe d'autres positions accessibles au transducteur.

Dans le souci de standardiser la nomenclature utilisée pour ces différentes positions, la Société Américaine d'Echocardiographie (A.S.E.) (206) distingue quatre positions ou incidences de bases qui sont : les incidences parasternales, apexienne ou apicale, sous-costale ou sous-xiphoidienne, et suprasternale.

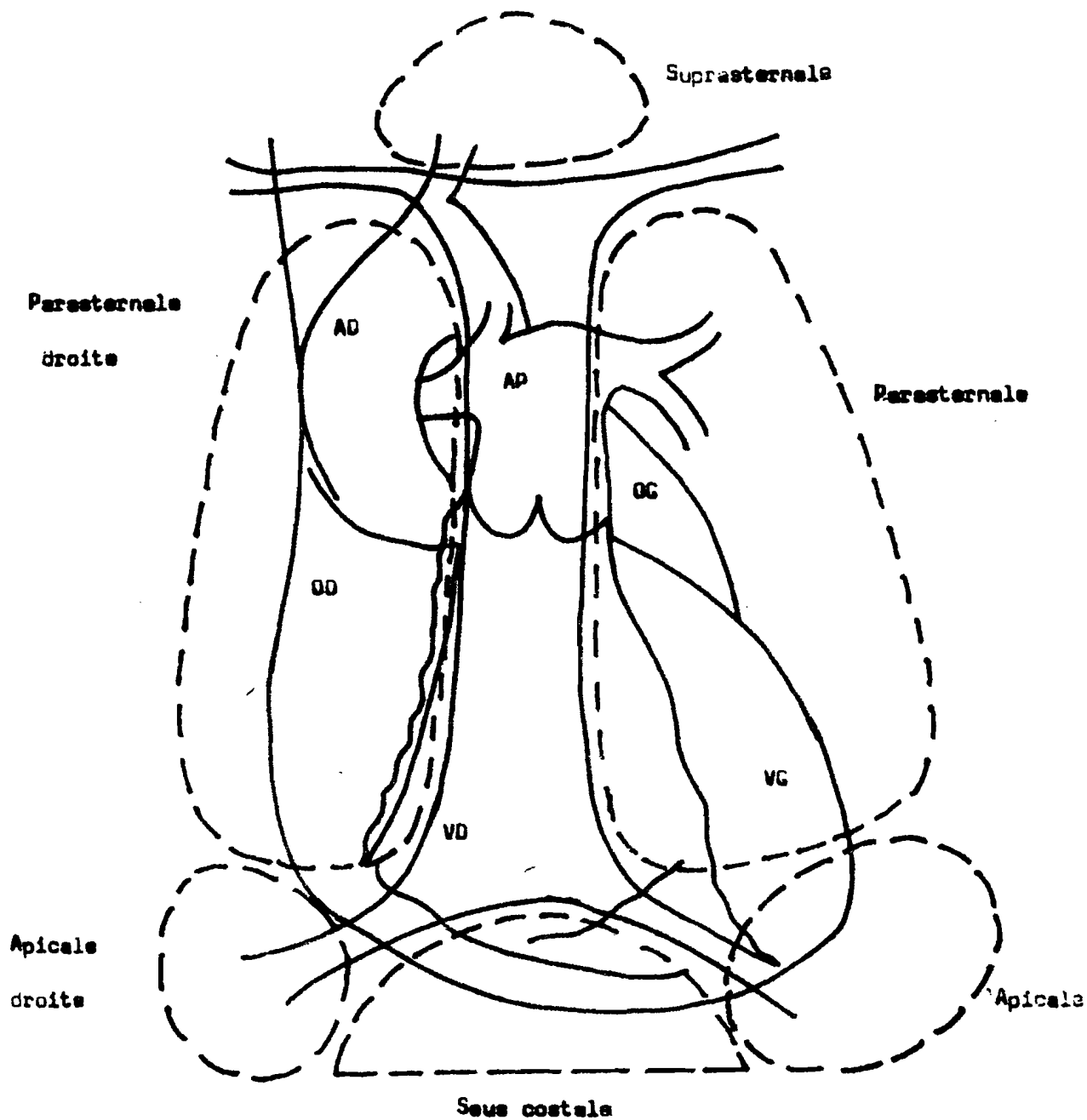


Fig 2 Nomenclature des positions du transducteur selon A.S.E.

AD = aorte

AP = artère pulmonaire

OG = oreillette gauche

OD = oreillette droite

VD = ventricule droit

VG = ventricule gauche

Tiré de FEIGENBAUM H. Echocardiographie

Monographie 1981, 3^e édition, Paris, Edit. Vigot, 584 p.

La figure 2 montre les différentes positions où le transducteur peut être placé pour l'étude à la fois en mode M et bidimensionnel.

a) - Incidence parasternale gauche

Elle correspond à la "fenêtre" échocardiographique habituelle. Rappelons que cette fenêtre est située entre les deuxième et cinquième espaces intercostaux sur 3 à 4 cm vers la gauche à partir du bord gauche du sternum. Il s'agit de l'incidence de choix pour visualiser la valvule mitrale.

b) - Incidence apexienne ou apicale

Le transducteur est placé directement sur la pointe du coeur chez un malade en décubitus dorsal ou de préférence en décubitus latéral gauche. Les meilleures images sont habituellement enregistrées en expiration forcée (357). Les patients dont le choc de pointe est difficilement palpable ou qui souffrent d'affections pulmonaires ont une image de mauvaise qualité. Par contre les meilleures images sont enregistrées chez les patients ayant une dilatation cardiaque ou un anévrysme apical. Cette position du transducteur est une technique relativement ancienne, décrite à l'origine pour enregistrer le mouvement de l'anneau mitral (440). Elle fut ensuite utilisée principalement pour examiner une valvule mitrale prothétique. Avec l'apparition de l'échocardiographie bidimensionnelle la fenêtre apicale est devenue une très importante incidence d'exploration car elle montre dans un même plan les quatre cavités cardiaques et les valvules auriculo-ventriculaires (401).

c) - Incidence sous-costale ou sous-xiphoidienne

Le patient est installé en décubitus dorsal, la tête non relevée, les jambes fléchies, le ventre creusé pour permettre le relâchement des muscles abdominaux. Parfois une inspiration soutenue est souhaitable. Le transducteur est posé avec une légère pression dans le creux sous-xiphoidien sur la ligne médiane ou juste à droite de celle-ci. Cette incidence est surtout utilisée en cas de difficulté d'enregistrement par voie parasternale, en raison d'un thorax en tonneau. Cette approche convient spécialement chez les malades emphysemateux ou à diaphragme abaissé. Par contre, en présence d'une distension abdominale, d'une obésité ou d'une ascite, l'incidence sous-costale peut perdre son intérêt car le coeur est loin du transducteur (72, 73).

d) - Incidence sus-sternale ou suprasternale

Cette incidence a vu son intérêt renouvelé un échocardiographie bidimensionnelle. L'examen à partir de cette position permet de prendre en coupe la crosse de l'aorte, l'aorte descendante, l'artère pulmonaire droite et l'oreillette gauche (362).

e) - Incidences accessoires

D'autres positions spécifiques du transducteur ont été proposées : le creux sus-claviculaire droit pour analyser l'amplitude du mouvement maxima d'une prothèse aortique (70, 430) la région parasternale droite pour analyser le septum inter-auriculaire (402).

4°) - DIFFICULTES PRATIQUES DE L'EXAMEN ECHOCARDIOGRAPHIQUE

Si la technique est simple, elle demande de la patience de la part d'un opérateur bien entraîné pouvant constamment identifier les échos cardiaques en fonction de la situation du faisceau ultrasonore.

La principale difficulté tient au fait que l'examen ne s'effectue pas de manière identique et dans la même position pour tous les patients. De plus, la constitution physique du malade ou la présence de tissu pulmonaire sur le trajet de l'ultrason peut modifier l'écho cardiaque recherché. Il est donc nécessaire de trouver après tâtonnement, le changement de position du patient ou le changement de position du capteur par rapport au patient, favorable pour obtenir des échos de bonne qualité.

L'approche la plus logique serait de pratiquer et de discuter l'examen bidimensionnel avant la réalisation de l'examen de mode Time-Motion.

C/ - ENREGISTREMENT ET RESULTATS NORMAUX

L'enregistrement se fait habituellement grâce à un système à fibre optique avec des vitesses de 10, 25, 50 ou 100 mm/s. En routine, la vitesse de déroulement du papier est de 25 mm/s ; elle est signalée sur le tracé lorsqu'elle est de 10, 50 ou 100 mm/s.

Une dérivation électrocardiographique figure en haut de l'enregistrement et sert de référence chronologique.

Le module phonocardiographique permet de faire un enregistrement synchrones selon la méthode de Blumberger.

Dans le service, nous utilisons un reproducteur de préférence à l'enregistrement à fibre optique, à cause de la netteté et de la dimension des images. Il est également possible d'enregistrer sur cassette vidéo grâce au magnétoscope de l'échocardiographe Sono Diagnost R 1 500 Philips.

Les tracés comportent une double échelle (de profondeur et de temps) formés par des points dont la distance verticale représente 10 mm et dont l'écartement horizontal correspond à 0,5 seconde.

L'enregistrement est toujours précédé d'une échoscopie qui permet de contrôler le balayage du faisceau ultrasonore avant la sélection de l'image définitive unidimensionnelle ou bidimensionnelle.

1°) - En échocardiographie unidimensionnelle lorsque le transducteur est placé au niveau de la fenêtre acoustique, le faisceau ultrasonore ne permet, de part sa structure très finement linéaire, que l'exploration d'un court segment du coeur. La visualisation de la totalité des structures cardiaques nécessite des balayages successifs de l'apex vers la base du coeur en modifiant l'angle d'incidence du faisceau. Quatre orientations sont classiquement décrites et représentées sur la figure 3.

- Quand le transducteur est pointé en direction de l'apex (Fig. 3 position 1), le faisceau ultrasonore traverse la cavité ventriculaire gauche (VG) au niveau du muscle papillaire postérieur (MPP) et traverse une petite zone de la cavité ventriculaire droite (VD).
- En inclinant le transducteur en haut et en dedans (Fig. 3 position 2) on conduit le faisceau ultrasonore à traverser la cavité ventriculaire gauche au niveau des bords des valves mitrales antérieure (VMA) et postérieure (VMP) ou des cordages. Le faisceau passe à nouveau à travers une zone réduite du ventricule droit.
- En dirigeant le transducteur plus en haut et en dedans (Fig. 3 position 3) on enregistre une partie plus importante de la valve mitrale antérieure (VMA) et le faisceau peut traverser une partie de la cavité de l'oreillette gauche (OG).
- En continuant à incliner le transducteur plus en haut et en dedans encore (Fig. 3 position 4) on permet au faisceau de traverser la racine de l'aorte (AO) les valvules sigmoïdes et l'ensemble de l'oreillette gauche (OG).

Quand on veut obtenir un échocardiogramme de mode M, on commence souvent par identifier et enregistrer la valvule mitrale. Sa localisation constitue un excellent repère pour trouver toutes les autres structures cardiaques.

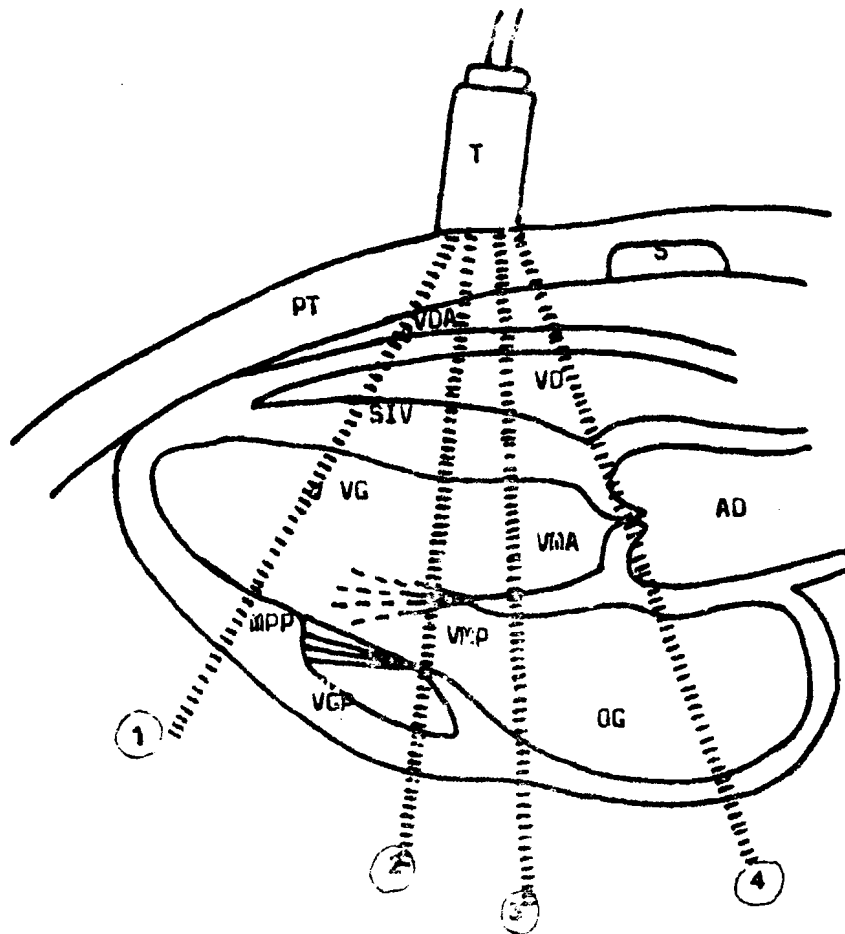


Fig. 3 Coupe du coeur montrant les structures traversées par le faisceau ultrasonore selon que celui-ci soit dirigé de l'apex vers la base du coeur.

- S = sternum
- PT = paroi thoracique
- T = transducteur
- VDA = paroi antérieure du ventricule droit
- VD = cavité ventriculaire droite
- SIV = septum interventriculaire
- VG = cavité ventriculaire gauche
- MPP = muscle papillaire postérieur
- VGP = paroi postérieure du ventricule gauche
- VMP = valve mitrale postérieure
- VMA = valve mitrale antérieure
- AD = aorte
- OG = oreillette gauche

a) - La grande valve mitrale ou valve antérieure de la valvule mitrale.

Facile à enregistrer, il est parfois utile de la rechercher par une légère ascension au niveau du quatrième espace intercostal le long du bord gauche du sternum, le transducteur perpendiculaire à la paroi thoracique.

L'écho de cette valve fut le premier à être référencé. Certains auteurs comme JOYNER, REID (229, 230) et EFFERT (131) ont étiqueté les diverses pointes et dépressions de la valve mitrale antérieure en utilisant des chiffres allant de 1 à 5. D'autres, comme LESBRE et coll. (272, 274, 275) ont proposé des lettres pour désigner les différents accidents du tracé.

- L'étiquetage commence par l'onde A. Elle fait suite à l'onde P de l'électrocardiogramme et correspond à l'effet de la contraction auriculaire sur la grande valve. Elle coïncide avec le quatrième bruit (B4) quand il existe. Elle disparaît en cas de fibrillation auriculaire.

- Le point C, synchrone de la composante mitrale du premier bruit (B1) et de l'onde S de l'électrocardiogramme marque la fermeture de la valve mitrale.

- Entre A et C, le point B n'a pas d'individualité chez le sujet normal et n'en acquiert une, que chez le sujet bradycarde à PR long ou en cas d'insuffisance ventriculaire gauche.

- CD correspond à la systole ventriculaire. Les deux feuillets appliqués l'un contre l'autre suivent le mouvement de déplacement antérieur de l'anneau mitral ; d'où le caractère ascendant de CD. Le second bruit (B2) précède de très peu le point D.

- DE correspond à l'ouverture de la grande valve en protodiastole et E marque son excursion maximale : phase de remplissage ventriculaire rapide. Le nadir de la fermeture diastolique mitrale est le point E.

- EF traduit la fermeture diastolique partielle de la grande valve mitrale pendant la fin du remplissage ventriculaire rapide. Cette pente EF est conditionnée par la souplesse valvulaire, le débit et le gradient transmitraux, et la compliance ventriculaire gauche. Cette pente s'inscrit entre 80 et 150 mm/s.

- Enfin FA correspond au remplissage ventriculaire lent passif suivi de la chasse auriculaire qui inaugure un nouveau cycle. Ce segment est tantôt horizontal, tantôt ascendant. L'amplitude maximale de la course de la grande valve est exprimée par la distance CE ; elle s'inscrit entre 20 et 35 mm. L'aspect général de la course de la grande valve mitrale est donc celui d'un M majuscule.

b) - La petite valve mitrale ou valve postérieure de la valvule mitrale.

Elle décrit des mouvements symétriques en miroir de ceux de la grande valve mais d'amplitude réduite de plus de moitié probablement en raison de la taille modérée de la petite valve. L'aspect général de la course de la petite valve est donc celui d'un W.

Des lettres spécifiques n'ont pas été attribuées à la valve postérieure, bien que parfois celles données à la valve antérieure soient utilisées, en y ajoutant le signe prime. Ainsi on aura E', F', A' etc...

Précisons également que des dénominations spécifiques n'ont pas été attribuées à l'orifice aortique. Cependant, un étiquetage identique à celui de la valvule mitrale peut être attribué aux valvules tricuspide et pulmonaire.

c) - L'orifice aortique

Il s'obtient aisément à partir de la mitrale en dirigeant le faisceau d'ultrason en haut et à droite vers l'épaule droite. En effectuant ce balayage on voit la grande valve mitrale se prolonger par la racine aortique postérieure et le septum par la racine aortique antérieure, toutes deux limitant la lumière aortique. Avec un peu de patience et d'expérience, entre ces deux échos parallèles on caractérisera rapidement l'image en "boîte" de l'ouverture systolique des sigmoïdes et l'écho diastolique unique et médien correspondant à leur affrontement. La lumière aortique normale est comprise entre 20 et 35 mm, l'ouverture sigmoïdienne entre 15 et 25 mm, la cinétique de la paroi entre 7 et 10 mm. En avant de l'aorte, se trouve le ventricule droit infundibulaire.

En arrière, se trouve l'oreillette gauche dont la paroi postérieure à ce niveau est très peu mobile car fixée par les veines pulmonaires. Ces trois éléments (ventricule droit, aorte et oreillette gauche) successivement traversés par le faisceau d'ultrason, ont sensiblement les mêmes diamètres (20 à 35 mm). Cette égalité permet de caractériser aisément la dilatation d'un d'entre eux.

d) - La valvule mitrale

Son étude termine habituellement l'examen aorto-mitral. En partant de la mitrale, on dirige le faisceau ultrasonore vers le bas et légèrement en dehors : le repère classique du petit diamètre ventriculaire gauche est l'endroit où on perd la valve mitrale, ne gardant plus qu'une partie de l'ouverture rapide. L'incidence doit être perpendiculaire au septum et à l'endocarde simultanément pour en obtenir une bonne définition et différencier cordage, endocarde et épicarde.

Le diamètre télédiastolique se mesure au sommet de l'onde Q ou de l'onde R de l'électrocardiogramme et le diamètre télésystolique à l'endroit de la contraction maximale de la paroi postérieure.

e) - La valvule tricuspide

Elle s'obtient en partant de la mitrale et en angulant le faisceau ultrasonore vers le bas et en dedans. Bien souvent l'aspect échocardiographique de la valvule tricuspide se résume à l'enregistrement d'une portion du segment CD du feuillet antérieur ou septal lors de l'ouverture diastolique rapide DE réalisant un aspect en "aile de mouette" (143; 144). Lorsque le feuillet antérieur est visible dans son ensemble, son aspect est comparable à celui du feuillet antérieur de la valvule mitrale mais se situe dans la cavité ventriculaire droite en avant du septum. On retrouve les phases décrites précédemment pour la mitrale et l'on peut définir les différents points A, B, C, D, E, F.

La pente EF de la tricuspide est habituellement comprise entre 60 et 125 mm/s chez le sujet normal. Il est parfois possible d'enregistrer le feuillet postérieur, comparable à celui de la mitrale et qui présente un mouvement en miroir par rapport au feuillet antérieur mais de moins grande amplitude. La tricuspide est d'autant plus facile à enregistrer qu'il existe une dilatation ventriculaire droite. Un balayage vers l'aorte montre la continuité du feuillet septal tricuspide avec la paroi aortique antérieure. Suivant l'incidence du faisceau d'ultrason on enregistre derrière la tricuspide soit le septum interauriculaire et l'oreillette gauche soit plus rarement l'oreillette droite, seule incidence qui permet de l'évaluer.

f) - L'orifice pulmonaire

Si son enregistrement est constant chez le nouveau-né, aisé chez l'enfant, il est plus délicat chez l'adulte. On ne l'obtient que dans 50 à 70 % des cas au maximum en partant du troisième espace intercostal gauche et en angulant le faisceau vers l'épaule gauche.

Seul le feuillet postérieur de la valve pulmonaire est visible. En diastole, il s'inscrit comme un écho linéaire situé habituellement au milieu de l'infundibulum pulmonaire, présentant un mouvement postérieur.

Exceptionnellement le feuillet antérieur est visible et l'aspect alors enregistré est comparable à celui de la "boîte" aortique.

2°) - En échocardiographie bidimensionnelle, au lieu d'examiner le cœur avec un seul faisceau ultrasonore ou image en "pic de glace", on utilise la méthode dite des "tranches" ou "plans" : le faisceau ultrasonore balaye rapidement à travers le cœur plutôt que de rester stationnaire. On peut ainsi obtenir un nombre infini de tranches à travers le cœur, parallèle soit au grand axe du ventricule gauche (coupe longitudinale), soit au petit axe du ventricule gauche (coupe transversale) soit enfin par voie apicale (coupe "quatre cavité").

La coupe longitudinale (fig. 4) fournit enregistrement de la plus grande partie du ventricule gauche, de l'oreillette gauche, de la racine de l'aorte et d'une petite partie de la chambre de chasse du ventricule droit.

Les coupes transversales (fig. 5) sont perpendiculaires à l'axe longitudinal et obtenues en faisant tourner la sonde à 90°. Elles sont réalisées à des niveaux successifs, de l'apex à la base, par inclinaison progressive de la sonde.

La coupe n° 1 a été obtenue au niveau du ventricule gauche près de la pointe du cœur. En orientant le faisceau ultrasonore en direction de la base du cœur on obtient la coupe n° 2 au niveau des muscles papillaires. L'inclinaison de la sonde encore plus vers la base du cœur fournit la coupe n° 3 au niveau de la valve mitrale. La coupe n° 4 est réalisée en orientant le faisceau ultrasonore à travers la base du cœur et l'aorte.

L'examen en échocardiographie bidimensionnelle commence également par l'identification et l'enregistrement de la valve mitrale.

a) - La valve mitrale

- Coupe longitudinale

Elle montre l'ensemble de l'appareil valvulaire mitral, des piliers à l'oreillette gauche. C'est en position parasternale gauche que la valve mitrale est mieux analysable.

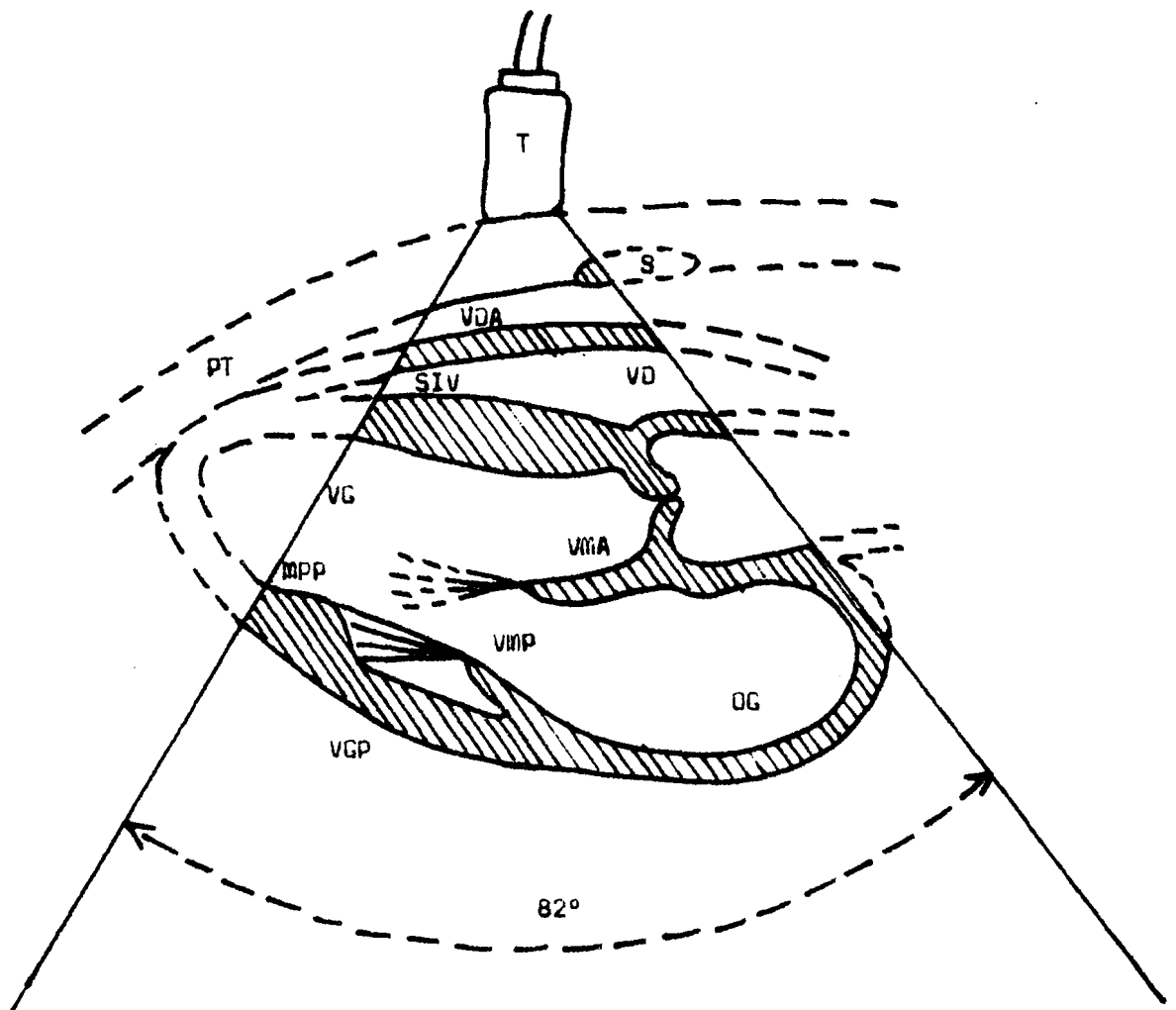


Fig 4 Coupe du cœur montrant un balayage sectoriel bidimensionnel selon le grand axe (Coupe longitudinale)

- S = sternum
- PT = paroi thoracique
- T = transducteur
- VDA = paroi antérieure du ventricule droit
- VD = cavité ventriculaire droite
- SIV = septum interventriculaire
- VG = cavité ventriculaire gauche
- MPP = muscle papillaire postérieur
- VGP = paroi postérieure du ventricule gauche
- VMP = valve mitrale postérieure
- VMA = valve mitrale antérieure
- AU = aorte
- OG = oreillette gauche

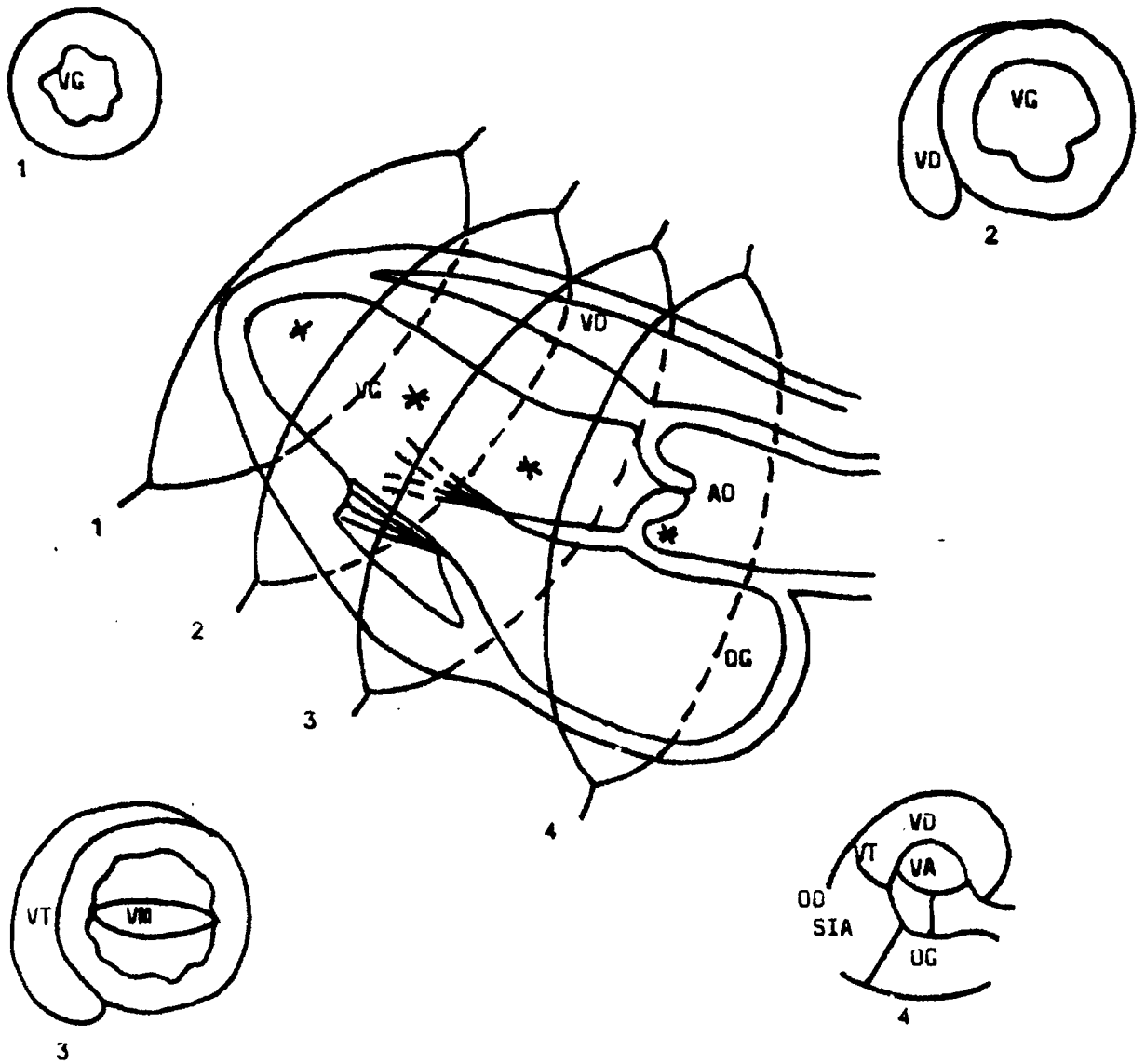


Fig 5 Schémas montrant les différentes coupes selon le petit axe.

(Coupes transversales)

- VG = cavité ventriculaire gauche
- VD = cavité ventriculaire droite
- AU = aorte
- OG = oreillette gauche
- OD = oreillette droite
- VM = valvule mitrale
- VT = valvule tricuspide
- SIA = septum interauriculaire
- VA = valve mitrale antérieure
- 1 = coupe au niveau de la pointe du coeur
- 2 = coupe au niveau des muscles papillaires
- 3 = coupe au niveau de la valvule mitrale
- 4 = coupe à travers la base du coeur et de l'aorte

- Coupe transversale

Elle s'obtient par voie parasternale gauche, perpendiculairement à l'axe longitudinal et accessoirement par voie sous-costale. Elle est surtout intéressante pour évaluer l'orifice mitral en diastole si le plan de coupe passe à l'extrémité des feuillets valvulaires (210, 297). Cet orifice mitral a une forme ovalaire, classiquement en "musseau de tenche". En systole on vérifie le bon accollement des feuillets sur toute leur largeur.

b) L'orifice aortique

- Coupe longitudinale

Elle est obtenue par voie parasternale gauche. Elle permet d'analyser : la racine de l'aorte avec les sinus valsalva, puis les deux parois antérieure et postérieure qui gardent un mouvement parallèle.

Deux des sigmoïdes (la coronarienne droite et la postérieure non coronarienne) sont visibles dans cette position (143, 144). En diastole, elle présente en position fermée un double aspect en nid de pigeon, qui définit le plancher aortique. Leur accollement est médian et équidistant des parois. En systole, elles s'ouvrent en s'accolant contre les parois de l'aorte, laissant un petit recessus à leur origine qui correspond au sinus de valsalva. Sur cette coupe longitudinale, on retrouve bien la continuité anatomique de la paroi antérieure aortique avec le septum interventriculaire et de la paroi postérieure aortique avec la grande valve mitrale (401).

- Coupe transversale

Elle est obtenue par voie parasternale gauche, à 90° de la coupe longitudinale, ou par voie sous-costale. Elle permet de voir simultanément les trois sigmoïdes. En diastole, celles-ci sont accolées et leur commissure dessine une hélice tripale (sigle de Mercedes Benz à l'envers). (372). Elles sont de dimension égale et le point d'accolement des trois correspond au centre de l'aorte. En systole, elles s'accolent aux parois et deviennent peu visibles, sauf si elles sont épaissies.

c) - La valvule tricuspide

- Coupe longitudinale

Il est possible d'enregistrer la tricuspide à partir de la position habituelle parasternale gauche (401) ; mais c'est souvent en position apicale et sous-costale qu'elle est le mieux visualisée. Seules deux feuillets sont visibles simultanément.

L'incidence apicale dite "quatre cavités" permet de voir les feuillets septal et antérieur et de vérifier l'insertion légèrement plus proche de l'apex de la tricuspide, par rapport à la mitrale.

Par voie sous-costale, l'anneau tricuspidien est bien visible ainsi les cordages.

- Coupe transversale

Le plus souvent, elle est faite au niveau de la base où les deux feuillets tricuspidiens antérieur et postérieur sont visibles à la gauche de l'aorte (401).

d) - L'orifice pulmonaire

Il est enregistré par voie sous-costale. Seule la sigmoïde postérieure est visible, se présentant sous la forme d'un écho fin, mobile, antérieur et à droite de l'aorte.

TABLEAU I : Tableau récapitulatif des valeurs normales

VENTRICULE GAUCHE	- Diamètre télodiastolique = 35 - 56 mm	
	- Diamètre télésystolique = 26 - 30 mm	
	- Epaisseur de la paroi postérieure = 6 - 11 mm	
VALVULE MITRALE	- Grande valve	
	. Morphologie : M en diastole	
	. Amplitude d'excursion = 20 - 35 mm	
	. Pente EF = 80 - 150 mm/s	
	. Pente AC = 125 - 250 mm/s	
	- Petite valve	
	. Morphologie : W en diastole	
SEPTUM INTERVENTRICULAIRE	- Epaisseur = 6 - 11 mm	
	- Mobilité = 5 - 10 mm	
VENTRICULE DROIT	- Diamètre télodiastolique = 7 - 23	
RAPPORT INDEX	- $\frac{VD}{VG}$ = 0,41	- 30
AORTE	- Sigmoïdes aortiques	
	. Morphologie = aspect général en "boîte"	
	. Ouverture systolique = 15 - 25 mm	
	. Fermeture diastolique = complète	
	- Diamètre total = 35 mm	
OREILLETTE GAUCHE	- Diamètre antéro-postérieur = 19 - 40 mm	
OREILLETTE DROITE	- Diamètre antéro-postérieur = 20 - 40 mm	
VALVULE TRICUSPIDE	- Morphologie = Valve antérieure en "aile de mouette"	
	- Amplitude d'ouverture = 20 - 30 mm	
	- Pente EF = 60 - 125 mm/s	
ARTERE PULMONAIRE	- Sigmoïdes = sigmoïde postérieure visible	
	- Amplitude de l'onde "a" = 3 - 6 mm	
	- Vitesse d'ouverture = 200 - 300 mm/s	

CHAPITRE V

ETUDE PERSONNELLE

ETUDE PERSONNELLE

A/ SOURCE

Notre étude porte sur les dossiers échocardiographiques des malades ayant fait l'objet d'une ou de plusieurs hospitalisations à la Clinique Cardiologique du Centre Hospitalo-Universitaire de DAKAR. Ces dossiers sont sélectionnés dans le lot des malades chez qui l'exploration échocardiographique a été pratiquée durant la période allant du début du mois de Janvier 1979 à la fin du mois de Juin 1985.

B/ APPAREILLAGE

Trois types d'appareils sont utilisés dans le service.

1°) - ECHOCARDIOGRAPHE UNIDIMENSIONNEL

Notre échocardiographe unidimensionnel est un Echovidéorex C.G.B. qui possède :

- un dispositif mode A
- un dispositif "Time Motion"
- un mémoire
- un dispositif électrocardiographique de référence
- un système de réglage
- un enregistreur à fibre optique
- un reproducteur
- une unité de photographie : Polaroid
- un jeu de sondes ou transducteurs, avec deux sondes de 2,25 MHz et trois de 3,5 MHz
- des accessoires : cables, électrodes, gel de couplage etc... contenus dans un tiroir incorporé à l'appareil.

Les sondes couramment utilisées sont construites avec des cristaux piézo-électriques à base de céramique comme le titanate de baryum ou le titanate de zirconate de plomb dont chacune des deux faces est recouverte d'électrodes d'argent et reliée à une source électrique. Derrière l'élément piézo-électrique se trouve un élément de soutien qui sert de matériel de protection et de focalisation des vibrations ultrasonores dans une direction donnée. Une gaine en plastique entoure l'ensemble.

2°) ECHOCARDIOGRAPHES BIDIMENSIONNELS

a) - Echocardiographe bidimensionnel Aloka SSD 110 S

Appareil portable, compact, de 24 cm de largeur, 35 cm de hauteur et 48 cm de longueur, il possède :

- une unité principale montée sur un chariot mobile
- un dispositif "Time Motion"
- un dispositif bidimensionnel
- un module électrocardiographique de référence
- un microphone pour le module phonocardiographique
- un dispositif capteur de pouls
- un système de réglage
- une unité de photographie : Polaroid capable de prendre une photo synchronisée de l'onde R de l'électrocardiogramme
- un jeu de sondes avec une sonde temps réel de 2,25 MHz munie de support et une sonde "Time Motion" de 2,25 MHz
- des accessoires : cables, électrodes, gel de couplage etc...

La tête de la sonde temps réel est fine et mesure 10 mm de diamètre. Elle trouve sa place dans l'espace intercostal et permet ainsi d'explorer une large coupe sectorielle du coeur selon un angle de balayage variable entre 30° et 90° avec une haute résolution. Sur l'image en temps réel, un rayon lumineux peut être déplacé par le manipulateur et positionné à l'endroit précis où il désire pousser plus à fond l'examen. A ce moment, une simple commutation sur le mode "Time Motion" détermine un échocardiogramme conventionnel. Cette particularité assure une précision et une aisance de manipulation très grandes.

b) - Echocardiographe bidimensionnel Sono Diagnost R 1 500 Philips

Appareil compact utilisé pour les diagnostics en modes linéaire, sectoriel et "Time Motion", mesurant 29 cm de largeur, 49 cm de hauteur et 76 cm de longueur, il possède :

- une unité principale montée sur un chariot mobile
- une console compacte intégrant un grand moniteur TV pour l'imagerie sectorielle (90°), linéaire et "Time motion"


- un clavier alpha-numérique permettant :
 - . une écriture libre sur l'écran avec mise à jour automatique de la date et de l'heure
 - . une pré-programmation de l'identité du patient, du service effectuant l'exploration ultrasonore et des coupes échocardiographiques réalisées
 - . une facilité de la biométrie et des calculs (distance, temps, pente, surface, index de contractilité, fraction d'éjection etc...) avec commande d'intermètre à touches ou par stylo vidéo
- un module électrocardiographique de référence
- un jeu de sondes linéaires ou sectorielles
- un double mémoire pour représentation de deux images sectorielles ou de quatre images rectangulaires en mode linéaire
- une sortie vidéo pour liaison aux caméras multi-formato, magnétoscopes, enregistreurs en continu ou répéteur TV
- un magnétoscope modèle Stéréo VR 2 350 Vidéo 2 000
- des accessoires : câbles, électrodes, gel de couplage etc...

C/ MALADES

Les malades se répartissent selon divers groupes nosologiques classés de la manière suivante :

- 1°) - Cardiopathies valvulaires acquises
- 2°) - Endocardites infectieuses
- 3°) - Péricardites liquidiennes
- 4°) - Resténoses et prothèses valvulaires
- 5°) - Cardiopathies ischémiques
- 6°) - Cardiomyopathies
- 7°) - Cardiopathies congénitales.

D/ - RESULTATS DE L'ETUDE ECHOCARDIOGRAPHIQUE



1°) - CARDIOPATHIES VALVULAIRES ACQUISES

Les tableaux II, III et IV donnent les résultats globaux de notre étude échocardiographique des cardiopathies valvulaires acquises.

Chacune des lésions sera ensuite analysée de manière beaucoup plus détaillée et résumée dans les tableaux V à XXV.

TABLEAU II : Lésions monovalvulaires

LESIONS VALVULAIRES	Nombre de cas
Rétrécissement mitral	11
Insuffisance mitrale	25
Maladie mitrale	17
Rétrécissement aortique	2
Insuffisance aortique	10
Maladie aortique	4
Insuffisance tricuspidiènne	1
TOTAL	70

TABLEAU III : Lésions bivalvulaires

LESIONS VALVULAIRES	Nombre de cas
RM + IA	2
RM + RT	1
RM + MT	1
IM + RA	2
IM + IA	17
IM + MA	3
IM + IT	4
IM + MT	2
MM + IA	17
MM + MA	1
MM + RT	2
MM + IT	9
MM + MT	11
IA + MT	1
T O T A L	73

LEGENDE :

- IM = Insuffisance mitrale
- RM = Rétrécissement mitral
- MM = Maladie mitrale
- IA = Insuffisance aortique
- RA = Rétrécissement aortique
- MA = Maladie aortique
- IT = Insuffisance tricuspidienn
- RT = Rétrécissement tricuspide
- MT = Maladie tricuspidienn.

TABLEAU IV : Lésions trivalvulaires

LESIONS VALVULAIRES	Nombre de cas
IM + IA + IT	2
IM + IA + MT	1
IM + MA + IT	2
MM + RA + IT	1
MM + RA + MT	1
MM + IA + IT	5
MM + IA + RT	1
MM + IA + MT	7
MM + MA + RT	1
MM + MA + IT	1
MM + MA + MT	2
T O T A L	24

LEGENDE :

- IM = Insuffisance mitrale
- RM = Rétrécissement mitral
- MM = Maladie mitrale
- IA = Insuffisance aortique
- RA = Rétrécissement aortique
- MA = Maladie aortique
- IT = Insuffisance tricuspidiennne
- RT = Rétrécissement tricuspidein
- MT = Maladie tricuspidiennne.

A/ - LESION MONOVALVULAIRE MITRALE

1°) RETRECISSEMENT MITRAL

Echocardiogrammes n°s 1a et 1b

- Nous avons colligé dans notre étude onze cas de rétrécissement mitral. Les anomalies échocardiographiques observées sont les suivantes :

- une morphologie anormale de la grande valve mitrale en plateau
- une diminution de la pente EF dont la valeur reste inférieure à 21 mm/s chez dix patients et égale à 22 mm/s dans un cas
- une excursion de la grande valve mitrale constamment diminuée, inférieure à 20 mm chez neuf malades. Dans deux cas elle est de 20 et 24 mm
- un mouvement antérieur dit paradoxal de la petite valve mitrale observé chez dix de nos patients
- un épaissement valvulaire allant de la simple fibrose aux calcifications denses, parfois pluri-stratifiées et très échogènes.

- L'exploration des autres orifices a permis de noter que l'aorte et la tricuspide sont normales. Il existe cependant des signes d'hypertension artérielle pulmonaire sous forme d'une disparition de l'onde "a" dans les trois cas où l'artère pulmonaire a été visualisée.

- L'exploration des cavités permet de noter :
 - une dilatation de l'oreillette gauche dans sept cas avec des valeurs variables entre 4,2 et 5,9 cm
 - une dilatation du ventricule droit dans trois cas, entraînant une augmentation du rapport VD/VG
 - une dilatation du ventricule gauche dans un cas.

- Signalons que neuf de nos patients étaient en rythme sinusal ; les deux autres présentaient une fibrillation auriculaire.

TABLEAU V : Rétrécissement mitral

N°	Prénoms et Nom		Grande Valve Mitrale			Petite Valve Mitrale	Autres Signes
	Age (ans)	Morphologie	Amplitude (mm)	Pente EF (mm/s)			
5	S. S.	36	Plateau variable	18	5	Mouvement paradoxal	VD/VG = 0,38 DAP-OG = 5 cm Fibrillation auriculaire Calcifications valvulaires HTAP
7	R. D.	38	Plateau	11	4	Mouvement paradoxal	VD/VG = 0,65 DAP-OG = 5cm
10	Y. S.	22	Plateau	13	19	Mouvement paradoxal	VD/VG = 0,44 DAP-OG = 4,2 cm Calcifications valvulaires
42	D. O.		Plateau	24	20	Mouvement paradoxal	VD/VG = 0,40 DDVG = 6 cm
43	A. S.	22	Plateau	14	16	Mouvement paradoxal	VD/VG = 0,40 DAP-OG = 5,1 cm Calcifications valvulaires HTAP
46	E. G.	58	Plateau	20	20	Mouvement paradoxal	VD/VG = 0,44 DDVG = 5,6 cm
48	F. S.	20	Plateau	15	18	Mouvement paradoxal	VD/VG = 0,52 Valves souples
49	R. D.	48	Plateau	10	5	Mouvement paradoxal	VD/VG = 0,49 DAP-OG = 5 cm Fibrillation auriculaire

50	: E. D.	: 30	: Plateau	: 15	: 10	: W	: VD/VG = 0,25
:	:	:	:	:	:	:	: Valves souples
51	: N. F.	: 24	: Plateau	: 17	: 22	: Mouvement paradoxal	: VD/VG = 0,85
:	:	:	:	:	:	:	: DAP-OG = 4,9 cm
:	:	:	:	:	:	:	: Calcifications de la PVM HTAP
165	: C. S.	: 20	: Plateau	: 13	: 15	: Mouvement paradoxal	: VD/VG = 0,22
:	:	:	:	:	:	:	: DAP-OG = 4,2 cm
:	:	:	:	:	:	:	: DDVG = 4,4 cm
:	:	:	:	:	:	:	: Calcifications valvulaires

LEGENDE :

VD = ventricule droit

VG = ventricule gauche

DAP-OG = diamètre antéro-postérieur de l'oreillette gauche

HTAP = hypertension artérielle pulmonaire

DDVG = diamètre télédiastolique ventriculaire gauche

2°) - INSUFFISANCE MITRALE

Echocardiogramme n°s 2a et 2b

- Nous avons retrouvé vingt cinq cas d'insuffisance mitrale.
- L'analyse du tableau VI donne des renseignements suivants :
- la grande valve mitrale présente une morphologie variable, en tent. ou en M, avec très souvent une partie initiale rapide et une partie terminale plus longue et plus étalée réalisant un aspect "en chaise longue".
 - l'augmentation de la vitesse de fermeture diastolique partielle de la grande valve mitrale reste constante avec une pente EF élevée supérieure à 150 mm/s chez dix patients soit 40 % des cas. Dans l'observation n° 53 elle atteint 218 mm/s. Dans 56 % des cas les valeurs demeurent élevées comprises entre 103 et 143 mm/s. Dans un seul cas d'insuffisance mitrale par prolapsus télé-systolique de la valve mitrale la pente EF est de 77 mm/s.
 - l'excursion de la grande valve mitrale est relativement modérée avec des valeurs comprises entre 18 et 35 mm.
 - dans la quasi-totalité des cas où elle est visualisée, la petite valve mitrale se déplace en miroir avec un mouvement opposé à celui de la grande valve mitrale. Dans l'observation n° 59, la petite valve mitrale présente un prolapsus holosystolique. Echocardiogramme n° 2b.
 - l'exploration des autres orifices a permis de constater que l'aorte et la tricuspide étaient normales. Il existe une hypertension artérielle pulmonaire dans un cas.
 - des répercussions sur les cavités cardiaques ont été observées sous forme d'une dilatation de l'oreillette gauche (2 cas), d'une dilatation du ventricule droit (1 cas), d'une dilatation du ventricule gauche (6 cas) qu'accompagnent une hyperkinésie septale (5 cas) et une hyperkinésie de la paroi postérieure du ventricule gauche (1 cas).
 - Par ailleurs, nous avons noté un cas de mouvement paradoxal du septum sans hypertrophie septale et deux cas d'hypertrophie septale isolée.

TABLEAU VI : Insuffisance Mitrale

N°	Prénom et Nom	Age (ans)	Grande Valve Mitrale			Petite Valve Mitrale	Autres signes
			Morphologie	Amplitude (mm)	Pente EF (mm/s)		
1	D. K.	15	M	25	190	W	VD/VG = 0,12 Septum hypokinétique PPVG hyperkinétique
2	S. F.	33	M	18	141	W	VD/VG = 0,25
6	S. D.		M	26	130	W	VD/VG = 0,40
13	K. B.	26	M	29	114	W	VD/VG = 0,35
14	F. S.	23	M	26	103	W	VD/VG = 0,28 Fibrose des valves
19	C.O.L.	10	M	22	119	W	VD/VG = 0,15 DAP-DG = 4,5 cm DDVG = 6 cm Septum hyperkinétique
26	D. D.	20	M	26	195	W	VD/VG = 0,36
27	A. S.	47	M	30	189	W	VD/VG = 0,41 Mouvement paradoxal du septum

28	N. H. G.	27	Tente sans onde A	24	116	W	VD/VG = 0,41
31	Y. D.	11	M	21	116	W	VD/VG = 0,40
33	A. D. S.	20	M	34	218	W	VD/VG = 0,37 DDVG = 5,9 cm
44	A. D.	30	M	21	159	W	VD/VG = 0,21
45	M. F.	12	M	25	166	W	VD/VG = 0,22 Septum hyperkinétique Diastasis systolique des deux feuillets mitraux
53	A. B.	29	M	22	156	W	VD/VG = 0,32 DDVG = 6 cm
55	N. L.	63	Tente ou M	20	191	V ou W	VD/VG = 0,20 Fibrillation auriculaire
56	F. S.		M	21	115	W	VD/VG = 0,23 DAP-OG = 4,2 cm DDVG = 6 cm
59	B. L.	14	M	28	134	Prolapsus holosystolique	VD/VG = 0,42
62	A. S.	14	M	25	137	W	VD/VG = 0,15
63	P. C.		M	28	116	W	VD/VG = 0,20 DDVG = 6,3 cm Septum hyperkinétique

64	W. G.	20	M	21	143	Non visualisée	: VD/VG = 0,25 : Hypertrophie septale à 2,2 cm : sans mouvements paradoxaux : Hypertrophie PPVG à 1,9 cm
69	N. L.	68	Tente M	20	191	V ou W	: VD/VG = 0,71 : VD/VG = 0,73 : DDVD = 5 cm : Hypertrophie septale à 1,6 cm : HTAP
71	S. D.	49	M	21	122	W	: VD/VG = 0,24 : DDVG = 5 cm : Septum hyperkinétique
159	D.B.C.	29	Tente M	35	177	W	: VD/VG = 0,28
160	A. N.	36	Tente	23	186	V	: Prolapsus téléstolique : de la GVM
162	M. M.	42	M	28	77	W	

LEGENDE :

- VD = ventricule droit
- VG = ventricule gauche
- DAP-CG = diamètre antéro-postérieur de l'oreillette gauche
- DDVD = diamètre télédiastolique ventriculaire droit
- DDVG = diamètre télédiastolique ventriculaire gauche
- PPVG = paroi postérieure ventriculaire gauche
- GVM = grande valve mitrale
- HTAP = hypertension artérielle pulmonaire.

3°) MALADIE MITRALE

Echocardiogramme n° 3

L'analyse de nos dix sept cas de maladie mitrale enregistrés au tableau VII permet de faire les observations suivantes :

- la morphologie de la grande valve mitrale est très souvent variable, en tente ou en plateau légèrement descendant sans onde A visible. La morphologie habituelle en M avec onde A bien marquée n'est retrouvée que chez six de nos patients. Cette grande valve mitrale est presque toujours calcifiée et très échogène. Ces calcifications intéressent également la petite valve mitrale et s'étendent même parfois à l'appareil sous-valvulaire.
- l'amplitude de l'excursion de la grande valve mitrale est souvent diminuée. Elle est inférieure à 20 mm dans 35,2 % des cas. Chez les autres malades, elle se situe dans les limites de la normale, les valeurs enregistrées étant comprises entre 20 et 30 mm.
- la pente EF est diminuée dans un peu plus de la moitié des cas. Elle est en effet inférieure à 50 mm/s dans 52,9 % des cas. Chez les autres malades elle est supérieure à 50 mm/s atteignant même 112 mm/s dans l'observation n° 131.
- la petite valve mitrale est aussi épaissie et très échogène. Elle présente un mouvement paradoxal parallèle au déplacement de la grande valve mitrale dans dix cas. Chez six de nos patients le mouvement paradoxal fait défaut. La petite valve mitrale présente alors un aspect variable en V ou en W réalisant l'image en miroir de la grande valve mitrale. Dans l'observation n° 125 l'examen échocardiographique n'a pas pu mettre en évidence la petite valve mitrale.
- l'exploration des autres orifices a montré que la tricuspide est normale de même que l'aorte sauf dans l'observation n° 15 où les parois aortiques sont calcifiées et très échogènes. Il existe des signes d'hypertension artérielle pulmonaire dans deux cas.

- la dilatation des cavités cardiaques est fréquente. L'oreillette gauche est dilatée dans onze cas, le ventricule gauche dans neuf cas et le ventricule droit dans un cas. Il n'est pas rare de constater chez le même patient comme dans l'observation n° 112 une dilatation concomitante de plusieurs cavités.
- la dynamique des parois ventriculaires est en général normale. Toutefois il existe une hyperkinésie septale chez quatre patients.
- dans l'observation n° 131, à côté des signes évoquant une maladie mitrale, existait un épanchement péricardique postérieure qui s'est résorbé après traitement.
- dans les observations n° 81, 83 et 133, des épaississement non uniformes et souvent irréguliers, retrouvés sur la valvule mitrale dont la morbidité n'est pas toutefois réduite, évoquent la présence de végétations microbiennes. Dans l'une de ces observations ces images ont disparues après une antibiothérapie bien conduite.
- enfin des troubles du **rythme** à type de fibrillation auriculaire ont été notée dans deux cas.

TABLEAU VII : Maladie mitrale

N°	Prénom et Nom		Grande Valve Mitrale			Petite Valve Mitrale		Autres signes
	Age (ans)	Morphologie	Amplitude (mm)	Pente EF (mm/s)				
15	D. G.		Tente variable	21	40	V ou W	VD/VG = 0,37 DAP-OG = 4,8 cm DDVG = 5,8 cm Calcifications de l'appareil sous valvulaire et de la PVM Calcification aortique	
20	A. N. D.	9	Tente	26	46	Mouvement paradoxal	VD/VG = 0,36 DAP-OG = 5,4 cm Calcifications valvulaires HTAP	
22	D. F.	45	Tente ou Plateau	13	10	Mouvement paradoxal	VD/VG = 0,59 DAP-OG = 6 cm Fibrillation auriculaire Calcifications valvulaires	
23	M. S.	16	M	24	57	Mouvement paradoxal	VD/VG = 0,27	
81	A. D.	55	M	13	87	W	VD/VG = 0,24 Végétations sur la valvule mitrale	
83	F. D.	17	Plateau descendant	27	34	Mouvement paradoxal	VD/VG = 0,18 DDVG = 6,2 cm Prolapsus mitral Calcifications sous valvulaires. Végétations sur la GVM	

112	S. F.	42	M	19	103	W	<ul style="list-style-type: none"> : DAP-OG = 4,8 cm : DDVD = 3,4 cm : DDVG = 6,9 cm : Diastasis systolique des deux : feuillets de la mitrale
113	M. K.	27	Plateau variable	30	20	Mouvement paradoxal	<ul style="list-style-type: none"> : VD/VG = 0,22 : DAP-OG = 5,8 cm : DDVG = 7,2 cm : Septum hyperkinétique : Calcifications valvulaires HTAP
123	M. S.	11	M	20	79	Mouvement paradoxal	<ul style="list-style-type: none"> : VD/VG = 0,36 : DDVG = 6,5 cm : DAP-OG = 4,6 cm : Calcifications valvulaires
125	F. S.	18	M	28	43	Non visualisée	<ul style="list-style-type: none"> : VD/VG = 0,13 : DAP-OG = 4,2 cm : Valves souples
126	R. T.	17	M	18	102	Mouvement paradoxal	<ul style="list-style-type: none"> : VD/VG = 0,22 : DAP-OG = 6,5 cm : DDVG = 7,5 cm : Septum hyperkinétique : Calcifications valvulaires
127	R. S.	41	Tente	12	49	W	<ul style="list-style-type: none"> : VD/VG = 0,44 : Calcifications des cordages
128	O. S.	17	Plateau descendant	30	40	Mouvement paradoxal	<ul style="list-style-type: none"> : VD/VG = 0,13 : DAP-OG = 5,7 cm : DDVG = 7 cm : Calcifications valvulaires : Prolapsus mitral
129	A. N.	23	Tente irrégulière	22	52	Mouvement paradoxal	<ul style="list-style-type: none"> : VD/VG = 0,77 : DAP-OG = 6,2 cm : DDVG = 7,6 cm : Fibrillation auriculaire : Calcifications valvulaires

130	A. B.	26	Plateau descendant	19	38	Mouvement paradoxal	: DAP-OG = 5,5 cm : DDVG = 7 cm : Calcifications valvulaires
134	D. N.	37	Tente	25	112	W	: VD/VG = 0,35 : Calcifications valvulaires : Septum hyperkinétique : Épanchement péricardique postérieur
133	N.C.N.	31	Tente variable	24	63	V ou W	: VD/VG = 0,30 : Septum hyperkinétique : Végétations sur la GVM

LEGENDE :

VD = ventricule droit
 VG = ventricule gauche
 DAP-OG = diamètre antéro-postérieur de l'oreillette gauche
 DDVD = diamètre télédiastolique ventriculaire droit
 DDVG = diamètre télédiastolique ventriculaire gauche
 GVM = grande valve mitrale
 PVM = petite valve mitrale
 HTAP = hypertension artérielle pulmonaire.

B/ - LÉSION MONOVALVULAIRE AORTIQUE

1°) RETRECISSEMENT AORTIQUE

Echocardiogramme n° 4

Deux cas de rétrécissement aortique ont été identifiés à l'échocardiographie. Les anomalies rencontrées sont les suivantes :

a) Au niveau de l'aorte :

- Les sigmoïdes aortiques sont épaissies, anormalement échogénés, remaniées avec de nombreux échos denses et pluri-stratifiés en diastole et en systole.
- Leur amplitude d'ouverture est diminuée. Dans les deux cas le diamètre intersigmoïdien à la systole n'excède pas 15 mm, les valeurs obtenues étant de 10 et 11 mm.
- Le diamètre de la racine de l'aorte n'est pas très augmenté et mesure respectivement 31 et 32 mm.

b) Au niveau de la valve mitrale

- La morphologie de la grande valve est en M et celle de la petite valve est en W.
- L'amplitude de l'excursion est réduite, inférieure à 20 mm.
- La pente EF est ralentie et mesure respectivement 86 et 78 mm/s.

- c) Par ailleurs, il existe une hypertrophie de la paroi postérieure du ventricule gauche ou du septum interventriculaire sans dilatation des cavités cardiaques.

TABLEAU VIII : Retraciement Aortique

N°	Prénom et Nom	Age (ans)	Valvule aortique	Valvule mitrale	Autres signes
61	L. G.		Ouverture des sigmoïdes = 1 cm Fermeture des sigmoïdes = complète Diamètre total = 3,2 cm	GVM en M Amplitude = 19 mm EF = 78 mm/s PVM en W	VD/VG = 0,20 Hypertrophie septale à 1,9 cm
134	M. S.	64	Ouverture des sigmoïdes = 1,1 cm Fermeture des sigmoïdes = lente et complète Diamètre total = 3,1 cm	GVM en M Amplitude = 15 mm EF = 56 mm/s PVM en W	Hypertrophie PPVG

LEGENDE :

- VD = ventricule droit
- VG = ventricule gauche
- GVM = grande valve mitrale
- PVM = petite valve mitrale
- EF = pente EF
- PPVG = paroi postérieure ventriculaire gauche.

2°) - INSUFFISANCE AORTIQUE

Echocardiogrammes n°s 5a, 5b et 5c

Les principales anomalies rencontrées au cours de cette étude sont les suivantes :

a) Au niveau de l'aorte

- La fermeture diastolique des sigmoïdes aortiques se fait de manière incomplète dans tous les cas.
- L'ouverture des sigmoïdes est normale et les échos sigmoïdes sont en général relativement fins. Il n'existe pas de fluttering à leur niveau.

b) Au niveau de la valve mitrale

- De fines vibrations diastoliques ou fluttering de la grande valve mitrale, présentes dans 90 % des observations, constituent l'un des éléments clés du diagnostic.
- La grande valve mitrale garde une morphologie en M dans tous les cas.
- Dans l'observation n° 96, l'existence d'une fermeture prématurée de la valve mitrale constitue un signe indiquant la sévérité de la fuite aortique.
- La pente EF est dans les limites de la normale sauf dans deux observations où les valeurs enregistrées sont de 45 et 46 mm.

c) Au niveau des cavités

- Le ventricule gauche est dilaté dans 60 % des cas et le ventricule droit dans 10 %.
- La cinétique ventriculaire gauche est normale
- L'hypertrophie septale est présente dans 60 % des cas et celle de la paroi postérieure du ventricule gauche dans 10 %.
- Chez l'un de nos malades, le fluttering intéresse non seulement la grande valve mitrale mais aussi le septum interventriculaire.

TABLEAU IX : Insuffisance aortique

N°	Prénom et Nom	Age (ans)	Valvule aortique	Valvule mitrale	Autres signes
12	M. D.	65	Ouverture des sigmoïdes = 2,3 cm Fermeture des sigmoïdes = diastasis diastolique	GVM en M Amplitude = 19 mm EF = 89 mm/s PVM en W	VD/VG = 0,18 DDVG = 6,4 cm Hypertrophie septale à 1,3 cm Hypertrophie PPVG à à 1,6 cm
17	M. N.	98	Ouverture des sigmoïdes = 1,8 cm Fermeture des sigmoïdes = diastasis diastolique	GVM en M avec fluttering Amplitude = 20 mm EF = 53 mm/s PVM en W	VD/VG = 0,20 Hypertrophie septale à 1,5 cm
36	P. S.	26	Ouverture des sigmoïdes = 2,1 cm Fermeture des sigmoïdes = diastasis diastolique	GVM en M avec fluttering Amplitude = 20 mm EF = 45 mm/s PVM en plateau	VD/VG = 0,32 DDVG = 5,9 cm
70	A. D.		Ouverture des sigmoïdes = 2 cm Fermeture des sigmoïdes = diastasis diastolique	GVM en M avec fluttering Amplitude = 19 mm EF = 100 mm/s PVM en W	VD/VG = 0,43 DDVG = 5,8 cm DDVD = 2,5 cm Hypertrophie septale à 1,4 cm
88	S. M.	51	Ouverture des sigmoïdes = 1,8 cm Fermeture des sigmoïdes = diastasis diastolique	GVM en M avec fluttering Amplitude = 20 mm EF = 88 mm/s PVM en W	VD/VG = 0,35 DDVG = 7 cm DAP-OG = 4,8 cm
92	I. B.		Ouverture des sigmoïdes = 1,7 cm Fermeture des sigmoïdes = diastasis diastolique Diamètre total = 3,9 cm	GVM en M avec léger fluttering Amplitude = 20 mm EF = 55 mm/s PVM en W	VD/VG = 0,40
95	M. C.	34	Ouverture des sigmoïdes = 2,1 cm Fermeture des sigmoïdes = diastasis diastolique	GVM en M avec fluttering EF = 50 mm/s PVM en W	Fluttering septal Hypertrophie septale à 1,5 cm

96	M.N.D.	25	Ouverture des sigmoïdes = 1,8 cm Fermeture des sigmoïdes = diastasis diastolique	:GVM en M avec fluttering :et Fermeture prématurée :EF = 93 mm/s :PVM en W	:DDVG = 7 cm :Hypertrophie septale à 1,4 cm
98	D. C.	55	Ouverture des sigmoïdes = 1,9 cm Fermeture des sigmoïdes = diastasis diastolique	:GVM en M avec fluttering :EF = 45 mm/s	:DDVG = 6,3 cm :Hypertrophie septale à 2,7 cm
99	L.M.B.	45	Ouverture des sigmoïdes = 1,9 cm Fermeture des sigmoïdes = diastasis diastolique	:GVM en M avec fluttering :EF = 91 mm/s	

LEGENDE :

- VD = ventricule droit
 VG = ventricule gauche
 GVM = grande valve mitrale
 PVM = petite valve mitrale
 EF = pente EF
 DAP-OG = diamètre antéro-postérieur de l'oreillette gauche
 DDVD = diamètre télédiastolique ventriculaire **droit**
 DDVG = diamètre télédiastolique ventriculaire gauche
 PPVG = paroi postérieure ventriculaire gauche.

3°) MALADIE AORTIQUE

Echocardiogramme n° 6

L'examen échocardiographique révèle ;

a) Au niveau de l'aorte

- Des sigmoïdes aortiques épaissies, anormalement échogènes, de mobilité restreinte, avec une ouverture et une fermeture lentes. Le diamètre inter-sigmoïdien ne dépasse pas 13 mm en systole.
- La fermeture diastolique des sigmoïdes est incomplète dans tous les cas.
- Les parois aortiques sont constamment calcifiées.

b) Au niveau de la valvule mitrale

- La grande valve de morphologie en III présente parfois un fluttering, témoin de la fuite aortique.
- La petite valve prend un aspect en W.

c) Au niveau des cavités

- La dilatation de la cavité ventriculaire gauche est constante et observée dans trois des quatre cas de maladie aortique. Son importance est confirmée par la baisse fréquente du rapport VD/VG.

TABLEAU X : Maladie aortique

N°	Prénom et Nom	Age (ans)	Valvule aortique	Valvule mitrale	Autres signes
16	C. S.	67	Ouverture des sigmoïdes = 1,3 cm Fermeture des sigmoïdes = diastasis diastolique	GVM en M avec fluttering Amplitude = 22 mm EF = 81 mm/s PVM et W	VD/DG = 0,40 DDVG = 5,9 cm Calcifications aortiques et mitrales
73	F. M.	43	Ouverture des sigmoïdes = 1 cm Fermeture des sigmoïdes = diastasis diastolique	GVM en M Amplitude = 14 mm EF = 75 mm/s PVM en W	VD/VG = 0,44 Hypertrophie septale à 2,1 cm Calcifications des parois aortiques
116	S. R.	50	Ouverture des sigmoïdes = 1 cm Fermeture des sigmoïdes = diastasis diastolique	GVM en M Amplitude = 20 mm EF = 94 mm/s PVM en W	VD/VG = 0,12 DDVG = 8 cm Calcifications des parois aortiques
122	V. C.	69	Ouverture des sigmoïdes = 1,1 cm Fermeture des sigmoïdes = diastasis diastolique	GVM en M avec fluttering Amplitude = 11 mm EF = 32 mm/s	VD/VG = 0,26 DDVG = 5,9 cm

LEGENDE :

- VD = ventricule droit
- VG = ventricule gauche
- GVM = grande valve mitrale
- PVM = petite valve mitrale
- EF = pente EF
- DDVG = diamètre télédiastolique ventriculaire gauche.

C/- - LESION MONOVALVULAIRE TRICUSPIDIENNE

1°) INSUFFISANCE TRICUSPIDIENNE

Observation n° 58. D.

Echocardiogrammes n°s 7a, 7b et 7c

a) Au niveau de la valvule tricuspide

- La valve antérieure présente une morphologie en doigt de gant avec une amplitude d'excursion égale à 14 mm et une pente EF à 150 mm/s.
- La valve postérieure n'a pas été visualisée.

b) Au niveau de la valvule mitrale

- La grande valve a une morphologie en doigt de gant avec une amplitude d'excursion égale à 14 mm et une pente EF à 90 mm/s.
- La petite valve présente un aspect en W.

c) Au niveau des autres orifices

Il existe une hypertension artérielle pulmonaire marquée par une onde "a" comblée avec un crochetage mésosystolique.

d) Au niveau des cavités

- Le retentissement ventriculaire droit est indiqué par la dilatation de la cavité ventriculaire droite dont le diamètre télédiastolique est égal à 3,5 cm. De même il existe une augmentation du rapport VD/VG à 0,74.

D/ - LESIONS BIVALVULAIRES

1°) ASSOCIATION D'UN RETRECISSEMENT MITRAL ET D'UNE INSUFFISANCE AORTIQUE

L'association d'un rétrécissement mitral et d'une insuffisance aortique n'a été rencontrés que chez deux patients. L'analyse du tableau XI montre :

a) Au niveau de la valve mitrale

- La grande valve est en plateau avec disparition de l'onde A dans les deux cas.
- Son amplitude d'excursion est normale.
- La pente EF ralentie mesure respectivement 14 et 35 mm/s.
- La petite valve est normale dans un cas et présente un mouvement paradoxal dans l'autre.
- Des calcifications existent et intéressent soit tout l'appareil valvulaire soit uniquement les cordages.
- Enfin on note l'existence de végétations sur la grande valve mitrale dans l'observation n° 66. Il n'existe ni fluttering, ni fermeture prématurée de la grande valve mitrale.

b) Au niveau de l'aorte

- L'ouverture des sigmoïdes aortiques est normale tandis que la fermeture est incomplète.
- Il n'y a pas de dilatation de la racine aortique.

c) Au niveau des cavités

- Dans les deux observations il n'existe ni dilatation des cavités cardiaques ni hypertrophie des parois. Par contre une hyperkinésie de la paroi postérieure du ventricule gauche est notée chez un patient.

TABLEAU XI : Association d'un Rétrécissement mitral d'une insuffisance aortique

N°	Prénom et Nom	Age (ans)	Valvule mitrale	Valvule aortique	Autres signes
66	K. G.	30	: GVM en plateau : Amplitude = 18 mm : EF = 35 mm/s : PVM en W	: Ouverture des sigmoïdes = 1,0 cm : Fermeture des sigmoïdes = diastasis : diastolique	: PPVG hyperkinétique : Calcification des cordages : Végétations sur la GVM
114	M. D.	40	: GVM en plateau : Amplitude = 20 mm : EF = 14 mm/s : PVM en mouvement paradoxal	: Ouverture des sigmoïdes = 1,7 cm : Fermeture des sigmoïdes = diastasis : diastolique	: PPVG hyperkinétique : Calcifications mitrales

LEGENDE :

- GVM = grande valve mitrale
- PVM = petite valve mitrale
- EF = pente EF
- PPVG = paroi postérieure ventriculaire gauche.

2°) ASSOCIATION D'UN RETRECISSEMENT MITRAL ET D'UN RETRECISSEMENT TRICUSPIDIE

Observation n° 93

Chez cette patiente la grande valve mitrale calcifiée a un aspect en plateau avec disparition de l'onde A. L'amplitude de son excursion mesure 22 mm. La pente EF est nulle.

La petite valve mitrale est animée d'un mouvement paradoxal. Il existe des calcifications de l'appareil sous-valvulaire.

La valve antérieure de la tricuspide a un aspect en crû-neau avec une disparition de l'onde A.

L'amplitude de son excursion mesure 19 mm et sa pente EF 25 mm/s.

Enfin, il faut noter que l'oreillette gauche dilatée mesure 5,2 cm et qu'il existe une hypertension artérielle pulmonaire modérée sous la forme d'une disparition de l'onde "a" au niveau de l'artère pulmonaire.

Le rapport VD/VC est égal à 0,31.

3°) ASSOCIATION D'UN RETRECISSEMENT MITRAL ET D'UNE VALVULE TRICUSPIDIENNE

Observation n° 11

Chez ce patient R. S. 19 ans, la grande valve mitrale calcifiée a un aspect en plateau avec disparition de l'onde A. L'amplitude de son excursion mesure 18 mm et sa pente EF 21 mm/s.

La petite valve mitrale également calcifiée est animée d'un mouvement paradoxal.

La valve antérieure de la tricuspide a un aspect pointu. L'amplitude de son excursion mesure 18 mm et sa pente EF 124 mm/s.

La valve postérieure n'a pas été visualisée.

L'oreillette gauche est dilatée avec un diamètre antéro-postérieur à 5,3 cm. De plus il existe une hypertension artérielle pulmonaire.

Le rapport VD/VG = 0,45.

4°) ASSOCIATION D'UNE INSUFFISANCE MITRALE ET D'UN RETRECISSEMENT AORTIQUE

Cette association pathologique a été retrouvée dans deux observations :

a) Au niveau de la valvule mitrale

- La grande valve a un aspect variable en tente ou en M.
L'amplitude de son excursion est normale. La pente EF est élevée et mesure respectivement 100 et 130 mm/s.
- La petite valve est animée d'un mouvement opposé à celui de la grande valve avec un aspect en V ou en W.
- Il existe des calcifications au niveau des cordages dans un cas.

b) Au niveau de l'aorte

- Les sigmoïdes aortiques épaissies très échogènes et de mobilité restreinte présentent une ouverture lente. Le diamètre intersigmoïdien mesure 6 mm dans un cas et 11 mm dans l'autre.
- La fermeture diastolique est complète.
- Il existe des calcifications intra-aortiques dans une observation.

c) Au niveau des cavités

L'oreillette gauche est dilatée de même que le ventricule gauche. La cinétique des parois est normale.

TABLEAU XII : Association d'une insuffisance mitrale et d'un Rétrécissement aortique

No	Prénom et Nom	Age (ans)	Valvule mitrale	Valvule aortique	Autres signes
135	F. D.	30	:GVM en tente :Amplitude = 24 mm :EF = 100 mm/s :PVM en V	:Ouverture des sigmoïdes = 0,6 cm :Fermeture des sigmoïdes = complète	:DDVG = 5,6 cm :Calcifications intra-aortiques :Calcifications des cordages
166	S. B.	33	:GVM en M :Amplitude = 19 mm :EF = 130 mm/s :PVM en W	:Ouverture des sigmoïdes = 1,1 cm :Fermeture des sigmoïdes = complète :Diamètre total = 2,9 cm	:VD/VG = 0,16 :DAP-OG = 4,2 cm :DDVG = 6,1 cm :DDVD = 1 cm

LEGENDE :

- VD = ventricule droit
- VG = ventricule gauche
- GVM = grande valve mitrale
- PVM = petite valve mitrale
- EF = pente EF
- DAP-OG = diamètre antéro-postérieur de l'oreillette gauche
- DDVD = diamètre télédiastolique ventriculaire droit
- DDVG = diamètre télédiastolique ventriculaire gauche.

5°) ASSOCIATION D'UNE INSUFFISANCE MITRALE ET D'UNE INSUFFISANCE AORTIQUE

L'association d'une insuffisance mitrale et d'une insuffisance aortique a été retrouvée chez dix sept de nos patients. Les principales anomalies échocardiographiques observées ont été regroupées dans le tableau XIII.

a) Au niveau de la valve mitrale

- La grande valve garde sa morphologie habituelle en M dans quatorze observations soit 82,3 % des cas.
- Dans les trois autres cas, elle est soit en chaise longue soit en plateau descendant soit enfin en tente variable. Un élément demeure constant : c'est la fluttering de cette grande valve, signe indirect de la fuite aortique et observé également dans 82,3 % des cas.
- L'amplitude d'excursion de la grande valve est en général dans les limites de la normale (20 à 35 mm) sauf dans trois cas où les valeurs obtenues sont 15, 16 et 18 mm.
- La pente EF est assez rapide avec des vitesses oscillant entre 80 et 200 mm/s.
- La petite valve conserve son aspect normal habituel, en miroir de la grande valve, sauf chez deux patients où elle effectue un mouvement paradoxal.
- La fibrose et les calcifications valvulaires ou de l'appareil sous-valvulaire ont été constamment retrouvées.
- Il n'existe pas de diastasis systolique important au niveau des feuillets de la mitrale.

b) Au niveau de l'aorte

- L'ouverture systolique des sigmoïdes aortiques est normale.
- La fermeture des sigmoïdes aortiques se fait de manière incomplète et laisse persister un diastasis diastolique dans tous les cas.
- Une malformation de la sigmoïde aortique postérieure est notée dans l'observation n° 57.
- La racine aortique n'est dilatée que dans deux cas (observations n° 9 et 25).

c) Au niveau des cavités

L'oreillette gauche est dilatée dans 41,1 % des cas et le ventricule gauche dans 70,5 %.

La paroi postérieure du ventricule gauche est épaissie et hyperkinétique dans un seul cas.

Le septum interventriculaire est hypertrophique dans deux cas et hyperkinétique dans trois cas.

d) Enfin, des signes d'hypertension artérielle pulmonaire ont été retrouvés chez un patient.

TABLEAU XIII : Association d'une Insuffisance mitrale et d'une Insuffisance aortique

N°	Prénom et Nom	Age (ans)	Valvule mitrale	Valvule aortique	Autres signes
3	F. M.	49	: GVM en M : Amplitude = 20 mm : EF = 104 mm/s : PVM en W	: Ouverture des sigmoïdes = 1,5 cm : Fermeture des sigmoïdes = diastasis diastolique	: VD/VG = 0,47 : DAP-OG = 4,8 cm
4	L. S.	35	: GVM en chaise longue avec fluttering : Amplitude = 26 mm : EF = 175 mm/s : PVM en W	: Ouverture des sigmoïdes = 2,2 cm : Fermeture des sigmoïdes = diastasis diastolique	: VD/VG = 0,38 : DDVG = 6,5 cm
9	I. D.	60	: GVM en M avec léger fluttering : Amplitude = 25 mm : EF = 150 mm/s : PVM en W	: Ouverture des sigmoïdes = 2,3 cm : Fermeture des sigmoïdes = diastasis diastolique : Diamètre aortique = 4 cm	: VD/VG = 0,17 : DDVG = 6,7 cm : DAP-OG = 4,2 cm : Hypertrophie PPVG à 1,6 cm : HTRP
21	Y. B.	54	: GVM en M : Amplitude = 16 mm : EF = 152 mm/s : PVM en plateau avec mouvement paradoxal	: Ouverture des sigmoïdes = 1,6 cm : Fermeture des sigmoïdes = diastasis diastolique	: VD/VG = 0,30 : DDVG = 5,9 cm : Hypertrophie septale à 2,1 cm : Calcifications sous valvulaires et de la PVM
25	M. S.	40	: GVM en plateau descendant avec fluttering : Amplitude = 15 mm : EF = 80 mm/s : PVM en W	: Ouverture des sigmoïdes = 2,5 cm : Fermeture des sigmoïdes = diastasis diastolique : Diamètre aortique = 3,9 cm	: VD/VG = 0,14 : DDVG = 9,5 cm : Septum hyperkinétique

29	S. S.	60	:GVM en M avec fluttering :Amplitude = 18 mm :EF = 109 mm/s :PVM en W	:Ouverture des sigmoïdes = 1,5 cm :Fermeture des sigmoïdes = diastasis :diastolique	:VD/VG = 0,38 :Hypertrophie septale à 1,6 cm
34	S. F.	12	:GVM en M avec fluttering :Amplitude = 25 mm :EF = 146 mm/s :PVM en W	:Ouverture des sigmoïdes = 2 cm :Fermeture des sigmoïdes = diastasis :diastolique	:VD/VG = 0,29 :DAP-OG = 6 cm :DDVG = 6,2 cm
35	M. G.	60	:GVM en M avec fluttering :Amplitude = 22 mm :EF = 119 mm/s :PVM en W	:Ouverture des sigmoïdes = 1,9 cm :Fermeture des sigmoïdes = diastasis :diastoliques	:VD/VG = 0,31 :DDVG = 6,7 cm :DAP-OG = 4,2 cm :Parois aortiques épaissies et :échogènes.
40	Y. D.	65	:GVM en tente variable :Amplitude = 21 mm :EF = 200 mm/s :PVM en mouvement paradoxal	:Ouverture des sigmoïdes = 2 cm :Fermeture des sigmoïdes = diastasis :diastolique	:VD/VG = 0,76 :DAP-OG = 5 cm :DDVG = 5,9 cm :Fibrose de la valvule mitrale :Fibrillation auriculaire
54	S. D.	50	:GVM en M avec fluttering :Amplitude = 25 mm :EF = 125 mm/s :PVM en W	:Ouverture des sigmoïdes = 2,1 cm :Fermeture des sigmoïdes = diastasis :diastolique	:VD/VG = 0,32 :DDVG = 5,8 cm
57	D. S.	22	:GVM en M avec fluttering :Amplitude = 21 mm :EF = 115 mm/s :PVM en W	:Ouverture des sigmoïdes = 2,2 cm :Fermeture des sigmoïdes = diastasis :diastolique :Malformation de la sigmoïdes posté- :rieure	:VD/VG = 0,10 :DDVG = 7,9 cm :Calcifications mitrales
75	A. C.	55	:GVM en M variable avec :fluttering :Amplitude = 28 mm :EF = 188 mm/s :PVM en W	:Ouverture des sigmoïdes = 2 cm :Fermeture des sigmoïdes = diastasis :diastolique	:VD/VG = 0,56

76	: E. S. :	19	: GVM en M avec fluttering : Amplitude = 21 mm : EF = 100 mm/s : PVM en W	: Ouverture des sigmoïdes = 1,8 cm : Fermeture des sigmoïdes = diastasis : diastolique	: VD/VG = 0,15 : Calcification de l'appareil : sous valvulaire
80	: K. F. :	13	: GVM en M avec fluttering : Amplitude = 20 mm : EF = 100 mm/s : PVM non visualisée	: Ouverture des sigmoïdes = 2,1 cm : Fermeture des sigmoïdes = diastasis : diastolique : Diamètre total = 3,1 cm	: VD/VG = 0,31 : DDVG = 6 cm : PPVG hyperkinétique
84	: F.T.P. :	20	: GVM en M avec fluttering : Amplitude = 22 mm : EF = 105 mm/s : PVM en W	: Ouverture des sigmoïdes = 2,3 cm : Fermeture des sigmoïdes = diastasis : diastolique	: VD/VG = 0,25 : DDVG = 6,6 cm : Septum hyperkinétique : Calcifications mitrales
85	: A. S. :	18	: GVM en M avec fluttering : Amplitude = 31 mm : EF = 109 mm/s : PVM non visualisée	: Ouverture des sigmoïdes = 2,3 cm : Fermeture des sigmoïdes = diastasis : diastolique	: VD/VG = 0,28 : DAP-OG = 7,8 cm : DDVG = 7 cm : Septum hyperkinétique
87	: E.NK. :	52	: GVM en M avec fluttering : Amplitude = 21 mm : EF = 102 mm/s : PVM en W	: Ouverture des sigmoïdes = 2,3 cm : Fermeture des sigmoïdes = diastasis : diastolique	: VD/VG = 0,40 : DAP-OG = 4,1 cm

LEGENDE :

VD = ventricule droit
 VG = ventricule gauche
 GVM = grande valve mitrale
 PVM = petite valve mitrale
 EF = ponté EF
 DAP-OG = diamètre antéro-postérieur de l'oreillette gauche
 DDVG = diamètre télédiastolique ventriculaire gauche
 PPVG = paroi postérieure ventriculaire gauche
 HTAP = hypertension artérielle pulmonaire.

6°) ASSOCIATION D'UNE INSUFFISANCE MITRALE ET D'UNE MALADIE AORTIQUE

Le tableau XIV résume les principales anomalies rencontrées dans les trois cas de cette association pathologique.

a) Au niveau de la valvule mitrale

La grande valve a une morphologie variable, en M ou en tente avec une amplitude d'excursion réduite.

Sa pente EF est élevée ; les valeurs enregistrées sont 123, 159 et 175 mm/s.

La petite valve se déplace en miroir et prend un aspect en W ou en V.

b) Au niveau de l'aorte

- L'ouverture des sigmoïdes est lente et réduite. Le diamètre intersigmoïdien mesure respectivement 5, 8 et 13 mm.

- La fermeture des sigmoïdes est également lente et reste incomplète en diastole.

- Il existe dans une observation des calcifications au niveau des sigmoïdes aortiques.

c) Au niveau des autres orifices

La tricuspide est normale. L'artère pulmonaire n'a pas été visualisée.

d) Au niveau des cavités

Les cavités cardiaques gauches sont dilatées : l'oreillette gauche dans un cas, le ventricule gauche dans tous les cas.

De plus il existe une hypertrophie du septum interventriculaire dans une observation.

TABLEAU XIV : Association d'une Insuffisance Mitrale et d'une Maladie Aortique

N°	Prénom et Nom	Age (ans)	Valvule mitrale	Valvule aortique	Autres signes
18	B. D.	63	: GVM en M avec fluttering : Amplitude = 17 mm : EF = 159 mm/s : PVM en W	: Ouverture des sigmoïdes = 0,8 cm : Fermeture des sigmoïdes = diastasis diastolique : Diamètre total = 3,1 cm	: VD/VG = 0,21 : DaP-DG = 4,9 cm : DDVG = 6,1 cm : Hypertrophie septale à 2,7 cm
74	A. K.	81	: GVM en M miniaturisé avec fluttering : Amplitude = 15 mm : EF = 123 mm/s : PVM en W	: Ouverture des sigmoïdes = 1,3 cm : Fermeture des sigmoïdes = diastasis diastolique : Diamètre total = 3,9 cm	: VD/VG = 0,29 : DDVG = 5,9 cm
136	P. D.	19	: GVM en Tente avec discret fluttering : Amplitude = 14 mm : EF = 175 mm/s : PVM en V	: Ouverture des sigmoïdes = 0,5 cm : Fermeture des sigmoïdes = diastasis diastoliques	: DDVG = 5,9 cm : Calcifications des sigmoïdes aortiques

LEGENDE :

- VD = ventricule droit
- VG = ventricule gauche
- GVM = grande valve mitrale
- PVM = petite valve mitrale
- EF = pente EF
- DaP-CG = diamètre antéro-postérieur de l'oreillette gauche
- DDVG = diamètre télédiastolique ventriculaire gauche.

7°) ASSOCIATION D'UNE INSUFFISANCE MITRALE ET D'UNE INSUFFISANCE TRICUSPIDIENNE

Les anomalies échocardiographiques rencontrées sont les suivantes :

a) Au niveau de la valvule mitrale

- La morphologie de la grande valva est variable en \bar{m} ou en tente.
- L'amplitude d'excursion de la grande valva reste dans les limites de la normale.
- La pente EF est abrupte, avec des valeurs extrêmes entre 73 et 172 mm/s.
- La petite valve garde un mouvement en miroir de la grande.
- Des calcifications valvulaires sont parfois rencontrées.
- Dans l'observation n° 97 des végétations sont visibles sur la valvule mitrale.

b) Au niveau de la tricuspide

- La valve antérieure a une morphologie variable soit en tente soit en plateau descendant avec une amplitude d'ouverture allant de 15 à 28 mm.
- La pente EF mesure respectivement 54, 60 et 122 mm/s dans deux cas.
- La valve postérieure est normale dans le seul cas où elle a été visualisée.

c) Au niveau des cavités

- La cinétique des parois est normale sauf dans l'observation n° 24 où il existe une hyperkinésie intéressant à la fois le septum et la paroi postérieure du ventricule gauche.
- Le ventricule gauche est dilaté dans deux cas et le ventricule droit dans un cas.

L'oreillette gauche est augmentée de taille chez trois de nos patients.

TABLEAU XV : Association d'une Insuffisance mitrale et d'une Insuffisance tricuspidienn

N°	Prénom et Nom	Age (ans)	Valvule mitrale	Valvule tricuspide	Autres signes
24	A. G.	15	GVM en M avec aspect en hamac systolique Amplitude = 33 mm EF = 73 mm/s	Valve antérieure en Tente Amplitude = 24 mm EF = 54 mm/s	VD/VG = 0,33 DAP-OG = 5 cm DDVG = 6 cm Septum et PPG hyperkinétiques
97	D. D.	17	GVM en M Amplitude = 21 mm EF = 137 mm/s PVM en W	Valve antérieure en Tente Amplitude = 20 mm EF = 60 mm/s	DAP-OG = 4,8 cm Végétations sur la valvule mitrale
137	F. W.	62	GVM en Tente Amplitude = 25 mm EF = 172 mm/s PVM en W	Valve antérieure en plateau descendant Amplitude = 15 mm EF = 122 mm/s Valve postérieure normale	VD/VG = 0,35 DAP-OG = 5,5 cm DDVD = 2,8 cm DDVG = 8 cm
141	S. F.	40	GVM en Tente Amplitude = 20 mm EF = 90 mm/s PVM en W	Valve antérieure en Tente Amplitude = 23 mm EF = 122 mm/s	VD/VG = 0,34 Calcifications mitrales

LEGENDE :

- VD = ventricule droit
- VG = ventricule gauche
- GVM = grande valve mitrale
- PVM = petite valve mitrale
- EF = pente EF
- DAP-OG = diamètre antéro-postérieur de l'oreillette gauche
- DDVD = diamètre télédiastolique ventriculaire droit
- PPVG = paroi postérieure ventriculaire gauche.

8°) ASSOCIATION D'UNE INSUFFISANCE MITRALE ET D'UNE MALADIE TRICUSPIDIENNE

Deux de nos malades présentent une insuffisance mitrale associée à une maladie tricuspide.

a) Au niveau de la valvule mitrale

La grande valve garde sa morphologie en M

Son amplitude est normale.

Sa pente EF est accélérée et mesure respectivement 342 et 156 mm/s.

La petite valve garde son aspect normal en miroir de la grande valve mais il existe un prolapsus holosystolique de cette petite valve dans l'observation n° 146.

b) Au niveau de la valvule tricuspide

La valve antérieure de la tricuspide a une morphologie en tente dans une observation, et en chaise longue avec des calcifications dans l'autre.

La pente EF est respectivement de 39 et 60 mm/s.

Si l'enregistrement de la valve antérieure a été facile il faut remarquer que la valve postérieure n'a été visualisée dans aucune des deux observations.

c) Au niveau des cavités

Le ventricule gauche est dilaté dans les deux cas. Dans l'observation n° 133 on note une dilatation concomitante de l'oreillette gauche et du ventricule droit.

Par ailleurs on note une hyperkinésie soit du septum interventriculaire soit de la paroi postérieure du ventricule gauche.

TABLEAU XVI : Association d'une Insuffisance mitrale et d'une Maladie tricuspideenne

No	Prénom et Nom	Age (ans)	Valvule mitrale	Valvule tricuspide	Autres signes
138	D. K.	19	: GVM en M : Amplitude = 20 mm : EF = 342 mm/s : PVM en W	: Valve antérieure en Tante : Amplitude = 20 mm : EF = 39 mm/s	: VD/VG = 0,56 : DAP-OG = 4,5 cm : DDVD = 3,2 cm : DDVG = 5,7 cm : PPVG hyperkinétique
146	A. F.	7	: GVM en M : Amplitude = 23 mm : EF = 156 mm/s : Prolapsus de la PVM	: Valve antérieur en chaise longue : Amplitude = 10 mm : EF = 60 mm/s	: VD/VG = 0,17 : Septum hyperkinétique : Calcification de la valvule : tricuspide

LEGENDE :

VD = ventricule droit
 VG = ventricule gauche
 GVM = grande valve mitrale
 PVM = petite valve mitrale
 EF = pente EF
 DAP-OG = diamètre antéro-postérieur de l'oreillette gauche
 DDVD = diamètre télédiastolique ventriculaire droit
 DDVG = diamètre télédiastolique ventriculaire gauche
 PPVG = paroi postérieure ventriculaire gauche.

9°) ASSOCIATION D'UNE MALADIE MITRALE ET D'UNE INSUFFISANCE AORTIQUE

Echocardiogrammes n°s 8a, 8b et 8c

C'est une association bivalvulaire fréquente. Les signes échocardiographiques rencontrés sont les suivants.

a) Au niveau de la valvule mitrale

La morphologie de la grande valve est modifiée par la disparition de l'onde A, lui donnant un aspect en plateau descendant, en tente ou en doigt de gant. Dans six cas elle garde sa morphologie normale en M. Cette morphologie de la grande valve peut varier chez un même patient du fait d'un trouble du rythme associé : fibrillation auriculaire ou extrasystole.

L'amplitude d'excursion de la grande valve est diminuée inférieure à 20 mm chez douze de nos malades. Dans les autres cas elle est normale, comprise entre 20 et 35 mm.

La pente E est nulle dans deux cas. Elle est inférieure à 80 mm/ dans treize cas et supérieure à cette limite dans deux cas.

La petite valve adopte un mouvement paradoxal, parallèle à celui de la grande valve dans quatorze observations. Chez trois malades elle garde son mouvement normal en W.

Les calcifications sont souvent très importantes, intéressant soit les deux valves et l'appareil sous-valvulaire soit l'un de ces éléments. Elles sont visibles sous la forme d'échos très denses.

Parfois il n'existe qu'une discrète fibrose des valves.

Enfin il faut noter qu'un fluttering de la grande valve mitrale existe chez quatre patients tandis que des images de végétations microbiennes sont présentes sur la valvule mitrale dans les observations n° 86 et 96.

b) Au niveau de l'aorte

Un seul élément demeure constant : c'est la fermeture incomplète des sigmoïdes aortiques au moment de la diastole. L'ouverture des sigmoïdes est normale et le diamètre de la racine aortique est dans les limites de la normale (2 à 3,5 cm).

Dans l'observation n° 100 il existe de fines vibrations de la sygmoïde postérieure liées à sa perforation.

Dans l'observation n° 132 nous avons noté des signes de bicuspidie aortique avec des échos excentriques et un indice d'excentricité égal à 2,8 cm. Le diamètre de la racine aortique mesure 3 cm.

c) Au niveau des cavités

Le rétentissement des lésions valvulaires s'observe à leur niveau. L'oreillette gauche est dilatée chez dix de nos patients avec un diamètre antéro-postérieur supérieur à 4 cm. Le ventricule droit est dilaté chez deux patients avec un diamètre télédiastolique supérieur à 2,3 cm. Le ventricule gauche également est touché dans dix cas. Sa dilatation est parfois monstrueuse comme dans l'observation n° 107 où le diamètre du ventricule gauche atteint 8,2 cm.

La paroi postérieure du ventricule gauche est hypertrophiée chez trois de nos malades avec une épaisseur dépassant 1,1 cm. Il n'existe pas d'hyperkinésie franche de la paroi postérieure du ventricule gauche. La cinétique septale est normale sauf dans l'observation n° 94 où le septum est très hyperkinétique. Une hypertrophie septale a été retrouvée dans l'observation n°

d) Au niveau des autres orifices

La valvule tricuspide est normale dans les cas où elle a été enregistrée.

L'artère pulmonaire a été visualisée chez deux patients avec des signes d'hypertension artérielle pulmonaire sous la forme d'une disparition de l'onde "a" et d'un crochetage de la sygmoïde postérieure.

TABLEAU XVII : Association d'une maladie mitrale et d'une insuffisance aortique

N°	Prénom et Nom	Age (ans)	Valvule mitrale	Valvule aortique	Autres signes
86	K. M.	22	: GVM en M : Amplitude = 21 mm : EF = 89 mm/s : PVM en mouvement paradoxal	: Ouverture des sigmoïdes = 2 cm : Fermeture des sigmoïdes = diastasis diastolique	: VD/VG = 0,16 : DDVG = 6,1 cm : Calcifications sous-valvulaires : Végétations sur la valvule mitrale
94	E. S.	15	: GVM en doigt de gant : Amplitude = 13 mm : EF = 90 mm/s : PVM en mouvement paradoxal	: Ouverture des sigmoïdes = 1,5 cm : Fermeture des sigmoïdes = diastasis diastolique	: VD/VG = 0,15 : Hypertrophie septale à 1,4 cm : Septum hyperkinétique : Calcifications sous-valvulaires : Végétations sur la valvule mitrale
100	M. N. G.	45	: GVM en plateau calcifié : Amplitude = 19 mm : EF = 28 mm/s : PVM en mouvement paradoxal	: Ouverture des sigmoïdes = 2 cm : Fermeture des sigmoïdes = diastasis diastolique : Vibrations de la sigmoïde postérieure dues à sa perforation	: DAP-OG = 6,2 cm : Calcifications de la valvule mitrale : HTAP
101	N. C.	21	: GVM en plateau : Amplitude = 18 mm : EF = 0 : PVM en mouvement paradoxal	: Ouverture des sigmoïdes = 1,9 cm : Fermeture des sigmoïdes = diastasis diastolique	: VD/VG = 0,79 : DAP-OG = 4,5 cm : Hypertrophie PPVG à 1,5 cm
104	A. C.	26	: GVM en plateau : Amplitude = 20 mm : EF = 19 mm/s : PVM en mouvement paradoxal	: Ouverture des sigmoïdes = 1,5 cm : Fermeture des sigmoïdes = diastasis diastolique	: VD/VG = 0,28 : DAP-OG = 4,5 cm : Fibrose des valves mitrales
105	M. F.	27	: GVM variable en M ou en plateau : Amplitude = 13 mm : EF = 41 mm/s : PVM en mouvement paradoxal	: Ouverture des sigmoïdes = 1,8 cm : Fermeture des sigmoïdes = diastasis diastolique	: VD/VG = 0,36 : DAP-OG = 6 cm : Calcifications mitrales

106	M. D.	32	:GVM en M miniaturisé :Amplitude = 13 mm :EF = 10 mm/s :PVM en mouvement paradoxal	:Ouverture des sigmoïdes = 1,5 cm :Fermeture des sigmoïdes = diastasis diastolique	:VD/VG = 0,33 :DAP-OG = 5,7 cm :DDVG = 6,3 cm :Calcification de l'appareil sous-valvulaire
107	P. B.	54	:GVM variable en M ou en plateau :Amplitude = 20 mm :EF = 75 mm/s :PVM en M	:Ouverture des sigmoïdes = 2,6 cm :Fermeture des sigmoïdes = diastasis diastolique	:VD/VG = 0,24 :DAP-OG = 4,1 cm :DDVG = 8,2 cm :Calcifications des cordages :Arythmie extrasystolique
108	S. G.	20	:GVM en M miniaturisé :avec fluttering :Amplitude = 15 mm :EF = 72 mm/s :PVM en mouvement paradoxal	:Ouverture des sigmoïdes = 2,2 cm :Fermeture des sigmoïdes = diastasis diastolique	:VD/VG = 0,23 :DAP-OG = 6 cm :DDVG = 7,8 cm
117	F. C.	36	:GVM en M :Amplitude = 16 mm :EF = 40 mm/s :PVM en mouvement paradoxal	:Ouverture des sigmoïdes = 1,9 cm :Fermeture des sigmoïdes = diastasis diastolique	:VD/VG = 0,20 :DDVG = 6 cm :Hypertrophie PPVG à 2,3 cm
120	R. T.	42	:GVM en doigt de gant :Amplitude = 11 mm :EF = 39 mm/s :PVM en mouvement paradoxal	:Ouverture des sigmoïdes = 1,5 cm :Fermeture des sigmoïdes = diastasis diastolique	:VD/VG = 0,93 :DAP-OG = 5,1 cm :Hypertrophie PPVG à 1,3 cm :Calcifications mitrale HTAP
121	M. C.	27	:GVM en plateau :Amplitude = 21 mm :EF = 0 :PVM en mouvement paradoxal	:Ouverture des sigmoïdes = 1,9 cm :Fermeture des sigmoïdes = diastasis diastolique	:VD/VG = 0,44 :DAP-OG = 4,1 cm :Fibrose des valves mitrales
124	C. K.	9	:GVM en Tente avec fluttering :Amplitude = 18 mm :EF = 70 mm/s :PVM en mouvement paradoxal	:Ouverture des sigmoïdes = 1,6 cm :Fermeture des sigmoïdes = diastasis diastolique	:VD/VG = 0,36 :Calcifications des cordages

132	R. B.	26	: GVM en plateau : Amplitude = 17 mm : EF = 33 mm/s : PVM en mouvement paradoxal	: Ouverture des sigmoïdes = 2 cm : Fermeture des sigmoïdes = diastasis : diastolique : Bicuspidie aortique : Indice d'excentricité = 2,8 cm : Diamètre aortique = 3 cm	: : VD/VG = 0,34 : Calcifications mitrales : :
140	M. C.	33	: GVM en Tente avec fluttering : Amplitude = 20 mm : EF = 31 mm/s : PVM en W	: Ouverture des sigmoïdes = 2 cm : Fermeture des sigmoïdes = diastasis : diastolique	: : VD/VG = 0,50 : :
143	N. M. M.	55	: GVM en plateau : Amplitude = 12 mm : EF = 36 mm/s : PVM en mouvement paradoxal	: Ouverture des sigmoïdes = 1,6 cm : Fermeture des sigmoïdes = diastasis : diastolique	: VD/VG = 0,34 : DAP-OG = 5,9 cm : DDVD = 2,6 cm : DDVG = 7,5 cm : Calcifications mitrales
164	M. C. S.	23	: GVM en tente avec fluttering : Amplitude = 17 mm : EF = 30 mm/s : PVM en W	: Ouverture des sigmoïdes = 1,5 cm : Fermeture des sigmoïdes = diastasis : diastolique.	: VD/VG = 0,40 : DDVD = 2,5 cm : Calcifications mitrales : :

LEGENDE :

VD = ventricule droit
 VG = ventricule gauche
 GVM = grande valve mitrale
 PVM = petite valve mitrale
 EF = pente EF
 DAP-OG = diamètre antéro-postérieur de l'oreillette gauche
 DDVD = diamètre télédiastolique ventriculaire droit
 DDVG = diamètre télédiastolique ventriculaire gauche
 PPVG = paroi postérieure ventriculaire gauche
 HTAP = hypertension artérielle pulmonaire.

10°) ASSOCIATION D'UNE MALADIE MITRALE ET D'UNE MALADIE AORTIQUE

Observation n° 139

Echocardiogramme n° 9

a) Au niveau de la valvule mitrale

La grande valve a une morphologie en tente ou en plateau très incliné, avec disparition de l'onde A.

L'amplitude de l'excursion de la grande valve mesure 28 mm et la pente EF 138 mm/s.

La petite valve garde son mouvement normal en W.

Des calcifications existent, intéressant non seulement les deux valves, mais aussi l'appareil sous-valvulaire.

b) Au niveau de l'aorte

L'ouverture des sygmoïdes est lente et se fait de manière incomplète. Le diamètre intersygmoidien mesure 1,2 cm.

La fermeture des sygmoïdes aortiques reste également incomplète en diastole.

Par ailleurs cette fermeture diastolique est légèrement excentrée du côté de la paroi postérieure de la racine aortique.

c) Au niveau des cavités

La paroi postérieure du ventricule gauche est épaissie à 1,6 cm et hyperkinétique.

L'épaisseur du septum est normale mais ce dernier est animé de mouvements paradoxaux.

Le ventricule gauche est dilaté, son diamètre télédiastolique mesure 6 cm, de même que le ventricule droit dont le diamètre télédiastolique atteint 3,9 cm.

Le rapport VD/VG égal à 0,65.

Enfin il faut signaler que la tricuspide est normale. L'artère pulmonaire n'a pas été visualisée.

11°) ASSOCIATION D'UNE MALADIE MITRALE ET D'UN RETRECISSEMENT TRICUSPIDIEN

L'examen échocardiographique montre

a) Au niveau de la valvule mitrale

Une morphologie anormale de la grande valve avec disparition de l'onde A, lui donnant un aspect variable en plateau ou en doigt de gant du fait de la ibrillation auriculaire associée.

L'amplitude d'excursion est réduite à 15 mm dans un cas et se trouve dans les limites de la normale dans l'autre.

La pente EF est nulle dans un cas et égale à 109 mm/s dans l'autre.

La petite valve adopte un mouvement antérieur dit paradoxal, parallèle à celui de la grande valve.

L'appareil valvulaire est calcifié et très échogène.

b) Au niveau de la valvule tricuspide

On note un aspect en créneau ou en plateau de la valve antérieure, avec disparition de l'onde A. Elle est légèrement épaissie et a été enregistrée facilement au cours de l'examen échocardiographique.

Son amplitude d'excursion mesure respectivement 10 et 16 mm avec une pente EF égale à 20 mm/s dans un cas et nulle dans l'autre.

c) Au niveau des cavités

La cinétique des parois est normale,; en particulier il n'existe pas de mouvement paradoxal du septum.

Le retentissement sur les cavités cardiaques se traduit par la dilatation parfois associée de l'oreillette gauche, du ventricule gauche.

d) Au niveau des autres orifices valvulaires

La valvule pulmonaire a été facilement enregistrée avec toutefois une disparition de l'onde A.

L'exploration de l'orifice aortique ne montre pas d'anomalie à son niveau.

TABLEAU XVIII : Association d'une maladie mitrale et d'un rétrécissement tricuspide

N°	Prénom et Nom	Age (ans)	Valvule mitrale	Valvule tricuspide	Autres signes
32	N. G.	10	: GVM en doigt de gant : Amplitude = 26 mm : EF = 109 mm/s : PVM en dôme suivant la GVM	: Valve antérieure en plateau : Amplitude = 10 mm : EF = 20 mm/s	: VD/VG = 0,75 : DAP-OG = 4,2 cm : DDVD = 3,1 cm : DDVG = 6,8 cm
139	E. D.	27	: GVM variable en plateau : ou en doigt de gant : Amplitude = 15 mm : EF = 0 : PVM en mouvement paradoxal	: Valve antérieure en créneau : Amplitude = 16 mm : EF = 0	: VD/VG = 0,32 : DAP-OG = 6 cm : Fibrillation auriculaire : Calcifications valvulaires

LEGENDE :

VD = ventricule droit
 VG = ventricule gauche
 GVM = grande valve mitrale
 PVM = petite valve mitrale
 EF = cote EF
 DAP-OG = diamètre antéro-postérieur de l'oreillette gauche
 DDVD = diamètre télédiastolique ventriculaire droit
 DDVG = diamètre télédiastolique ventriculaire gauche.

12°) ASSOCIATION D'UNE MALADIE MITRALE ET D'UNE INSUFFISANCE TRICUSPIDIENNE

Le tableau XIX résume les anomalies échocardiographiques.

a) Au niveau de la valvule mitrale

La morphologie de la grande valve est modifiée et variable. Elle est en plateau ou en doigt de gant avec disparition de l'onde A. L'aspect en M habituel n'est retrouvé que dans un cas.

L'amplitude d'excursion de la grande valve est souvent diminuée. Elle est inférieure à 20 mm chez 5 malades et normale chez les 4 autres.

La pente EF est nulle dans un cas et inférieure ou égale à 50 mm/s dans quatre cas. Elle reste supérieure à cette limite dans quatre autres cas atteignant même 180 mm/s dans l'observation n° 66.

La petite valve présente un mouvement paradoxal, parallèle au déplacement de la grande valve. Elle n'a pas été visualisée dans un cas.

La valvule mitrale est souvent épaissie, calcifiée et très hémogène.

b) Au niveau de la valvule tricuspide

L'enregistrement de la tricuspide a été facile chez ces malades. Dans deux cas nous avons capté les deux valves antérieure et postérieure de la valvule tricuspide et dans les sept autres cas, seule la valve antérieure a été visualisée.

La morphologie de la valve antérieure de la tricuspide est variable, en M dans quatre cas, en plateau dans deux cas, en doigt de gant dans un cas, enfin en tente dans un cas.

Son amplitude d'ouverture mesure 18 mm dans deux cas et est supérieure ou égale à 20 mm dans les autres cas.

La pente EF est supérieure ou égale à 60 mm/s sauf dans un cas où elle mesure 45 mm/s.

c) Au niveau des cavités

La cinétique des parois ventriculaires est modifiée : le septum est hyperkinétique dans une observation et présente des mouvements paradoxaux dans deux autres.

La dilatation des cavités ventriculaires concerne l'un ou l'autre des ventricules dans cinq cas chacun. La dilatation combinée des deux ventricules existe dans deux observations.

L'oreillette gauche est dilatée dans six cas. Elle devient monstrueuse dans l'observation n° 157 où son diamètre antéro-postérieur atteint 9 cm.

Des végétations siègent sur la grande valve mitrale dans deux observations.

Enfin, il faut noter que des signes d'hypertension artérielle pulmonaire existent dans trois observations sous la forme d'une disparition de l'onde "a" avec un crochitage méso-systolique de la valve pulmonaire postérieure.

TABLERU XIX : Association d'une maladie mitrale et d'une insuffisance tricuspidiene

N°	Prénom et Nom	Age (ans)	Valvule mitrale	Valvule tricuspide	Autres signes
65	C. S.	14	:GVM en M :Amplitude = 24 mm :EF = 128 mm/s :PVM en mouvement paradoxal	:Valve antérieure en tente :Amplitude = 24 mm :EF = 73 mm/s	:VD/VG = 0,34 :DAP-OG = 5,1 cm :DDVD = 2,6 cm :DDVG = 7,5 cm :Végétations sur la GVM
68	N. N.		:GVM en doigt de gant avec prolapsus :Amplitude = 26 mm :EF = 180 mm/s :PVM en mouvement paradoxal	:Valve antérieure en doigt de gant :Amplitude = 22 mm :EF = 60 mm/s	:DAP-OG = 5,6 cm :DDVD = 2,5 cm :DDVG = 6,1 cm :Calcifications mitrales
77	F. N.	7	:GVM en doigt de gant :Amplitude = 21 mm :EF = 90 mm/s	:Valve antérieure en doigt de gant :Amplitude = 25 mm :EF = 62 mm/s	:VD/VG = 0,31 :Végétations sur la GVM
142	C. D.	21	:GVM en doigt de gant :Amplitude = 15 mm :EF = 42 mm/s :PVM en mouvement paradoxal	:Valve antérieure en plateau descendant :Amplitude = 20 mm :EF = 90 mm/s	:VD/VG = 0,25 :DAP-OG = 5,8 cm :DDVG = 5,9 cm :Calcifications mitrales
147	S. N.	24	:GVM en plateau :Amplitude = 11 mm :EF = 20 mm/s :PVM en mouvement paradoxal	:Valve antérieure en M avec fibrose :Amplitude = 19 mm :EF = 62 mm/s	:VD/VG = 0,64 :DDVD = 3,2 :Mouvement paradoxal du septum :HTAP
148	P.I.B.	29	:GVM en plateau variable :Amplitude = 17 mm :EF = 0 :PVM en mouvement paradoxal	:Valve antérieure en M :Amplitude = 17 mm :EF = 18 mm/s	:VD/VG = 0,48 :DAP-OG = 7,6 cm :DDVG = 6,2 cm :Fibrillation auriculaire :Calcifications mitrales, HTAP

151	C. D.	50	:GVM en doigt de gant :Amplitude = 15 mm :EF = 80 mm/s :PVM en mouvement paradoxal	:Valve antérieure en M :Amplitude = 22 mm :EF = 80 mm/s :Valve postérieure normale	:VD/VG = 0,54 :DAP-OG = 4,6 cm :DDVD = 3,2 cm :HTAP
157	N. T.	20	:GVM en plateau variable :Amplitude = 13 mm :EF = 40 mm/s :PVM en mouvement paradoxal	:Valve antérieure en M :Amplitude = 18 mm :EF = 60 mm/s	:VD/VG = 0,39 :DAP-OG = 9 cm :DDVG = 6,1 cm :Septum hyperkinétique :Fibrillation auriculaire :Calcifications mitrales
161	F.M.S.	30	:GVM en plateau descendant :Amplitude = 21 mm :EF = 50 mm/s :PVM en mouvement paradoxal	:Valve antérieure en plateau :Amplitude = 20 mm :EF = 45 mm/s :Valve postérieure normale	:VD/VG = 0,65 :DDVD = 3,1 cm :Mouvement paradoxal du septum :Calcifications mitrales :HTAP

LEGENDE :

VD = ventricule droit
 VG = ventricule gauche
 GVM = grande valve mitrale
 PVM = petite valve mitrale
 EF = pente EF
 DAP-OG = diamètre antéro-postérieur de l'oreillette gauche
 DDVD = diamètre télédiastolique ventriculaire droit
 DDVG = diamètre télédiastolique ventriculaire gauche
 HTAP = hypertension artérielle pulmonaire

13°) ASSOCIATION D'UNE MALADIE MITRALE ET D'UNE MALADIE TRICUSPIDIENNE

Le tableau XX résume les principales anomalies rencontrées dans les associations de maladie mitrale et de maladie tricuspidiennne.

a) Au niveau de la valvule mitrale

La morphologie de la grande valve est constamment modifiée. Elle est en plateau, en tente ou en doigt de gant avec disparition de l'onde A. Une fibrillation auriculaire responsable de la variabilité de la morphologie de cette grande valve a été notée dans trois cas.

L'amplitude d'excursion de la grande valve est diminuée. Elle est inférieure à 20 mm dans sept cas et dans les limites normales dans quatre autres.

La pente EF est très souvent ralentie. Elle est inférieure ou égale à 80 mm/s dans dix cas et atteint 171 mm/s dans l'observation n° 38

La petite valve présente constamment un mouvement paradoxal, parallèle à celui de la grande valve.

Les valves mitrales sont généralement calcifiées et très écho-gènes. Ces calcifications s'étendent parfois jusqu'à l'appareil sous-valvulaire.

Enfin des végétations existent sur la valvule mitrale de deux de nos patients.

b) Au niveau de la valvule tricuspide

L'enregistrement de la valve antérieure de la tricuspide a été relativement facile. Cette valve est souvent anormale avec une morphologie en plateau, en tente ou en chaise longue.

Elle garde dans deux cas une morphologie en M.

L'amplitude d'excursion de la valve antérieure de la tricuspide est souvent diminuée et reste inférieure à 20 mm.

La pente EF est ralentie inférieure à 60 mm/s dans huit observations. Dans les trois autres cas elle mesure 75,77 et 80 mm/s.

La valve postérieure de la tricuspide n'a été enregistrée que dans un seul cas. Elle est anormale et adopte un mouvement paradoxal parallèle à celui de la valve antérieure.

Les valves tricuspides sont souvent épaissies et quelquefois calcifiées.

c) Au niveau des cavités

L'oreillette gauche est dilatée dans huit cas avec un diamètre antéro-postérieur supérieur à 4 cm. Dans l'observation n° 149 ce diamètre atteint même le double de sa valeur normale.

Les cavités ventriculaires sont très souvent dilatées avec soit une dilatation isolée d'un ventricule soit une dilatation combinée de deux ventricules, responsable d'une modification du rapport VD/VG.

La paroi postérieure du ventricule gauche est hypertrophiée dans deux cas mais sa cinétique reste normale. Le septum inter-ventriculaire est hypertrophié dans un cas, hyperkinétique dans deux autres et présente également dans deux cas un mouvement franchement paradoxal.

TABLEAU XX : Association d'une maladie mitrale et d'une maladie tricuspidiennne

N°	Prénom et Nom	Age (ans)	Valvule mitrale	Valvule tricuspide	Autres signes
8	A.M.D.	12	:GVM en tente :Amplitude = 15 mm :EF = 34 mm/s :PVM en mouvement paradoxal	:Valve antérieure en tente :Amplitude = 12 mm :EF = 77 mm/s	:VD/VG = 0,42 :DAP-OG = 4,3 cm :Hypertrophie septale à 1,8 cm :Septum hyperkinétique :Calcifications mitrales
37	D. T.	25	:GVM en tente :Amplitude = 21 mm :EF = 47 mm/s :PVM en mouvement paradoxal	:Valve antérieure en tente :avec abaissement de l'onde A :Amplitude = 10 mm :EF = 75 mm/s	:VD/VG = 0,34 :DAP-OG = 4,4 cm :DDVG = 5,8 cm :Calcifications mitrales et :sous-valvulaires
38	N. D.	16	:GVM en plateau descendant :Amplitude = 31 mm :EF = 171 mm/s :PVM en mouvement paradoxal	:Valve antérieure en plateau :descendant :Amplitude = 10 mm :EF = 80 mm/s	:VD/VG = 0,38 :DDVD = 3,1 cm :DDVG = 6,3 cm :Calcifications tricuspidiennes
82	M. N.	22	:GVM en plateau :Amplitude = 10 mm :EF = 10 mm/s :PVM en mouvement paradoxal	:Valve antérieure en chaise longue :Amplitude = 10 mm :EF = 40 mm/s	:VD/VG = 0,22 :Végétations sur la GVM
89	F. D.	26	:GVM en doigt de gant :Amplitude = 14 mm :EF = 80 mm/s :PVM en mouvement paradoxal	:Valve antérieure en chaise longue :Amplitude = 15 mm :EF = 25 mm/s :Valve septale en mouvement paradoxal	:VD/VG = 0,61 :DAP-OG = 5,1 cm :Hypertrophie PPVG à 1,5 cm :Végétations sur la valvule mitrale
144	M. G.	24	:GVM en plateau variable :Amplitude = 22 mm :EF = 44 mm/s :PVM en mouvement paradoxal	:Valve antérieure en plateau variable :Amplitude = 11 mm :EF = 20 mm/s	:VD/VG = 0,97 :DAP-OG = 5,2 cm :DDVD = 4 cm :Septum hyperkinétique :Fibrillation auriculaire :Calcifications mitrales

145	F. S.	18	: GVM en doigt de gant : Amplitude = 28 mm : EF = 40 mm/s : PVM en mouvement paradoxal	: Valve antérieure en M : Amplitude = 19 mm : EF = 50 mm/s	: VD/VG = 0,41 : DAP-OG = 7,3 cm : DDVD = 3,8 cm : DDVG = 5,8 cm : Calcifications mitrales
149	A. S.	25	: GVM en plateau : Amplitude = 19 mm : EF = 30 mm/s	: Valve antérieure en chaise longue : Amplitude = 14 mm : EF = 21 mm/s	: DAP-OG = 8 cm : DDVG = 12,2 cm : Calcifications mitrales et tricuspidienne
152	K.T.F.	19	: GVM en plateau : Amplitude = 11 mm : EF = 21 mm/s : PVM en mouvement paradoxal	: Valve antérieure en chaise longue : Amplitude = 14 mm : EF = 26 mm/s	: VD/VG = 1,16 : Mouvement paradoxal du septum : Fibrillation auriculaire : Calcifications mitrales et tricuspidiennes
156	F. N.	21	: GVM en plateau variable : Amplitude = 17 mm : EF = 47 mm/s : PVM en mouvement paradoxal	: Valve antérieure en tente : Amplitude = 18 mm : EF = 31 mm/s	: VD/VG = 0,27 : DAP-OG = 5,9 cm : Mouvement paradoxal du septum : Calcifications mitrales et tricuspidiennes
163	M. G.	27	: GVM en plateau descendant : Amplitude = 16 mm : EF = 16 mm/s : PVM en plateau descendant : avec mouvement paradoxal	: Valve antérieure en M : Amplitude = 15 mm : EF = 41 mm/s	: VD/VG = 0,32 : DAP-OG = 6 cm : DDVD = 3,1 cm : DDVG = 9,6 cm : Hypertrophie PPVG à 1,85 cm : Calcifications mitrales : Fibrillation auriculaire

LEGENDE :

- VD = ventricule droit
- VG = ventricule gauche
- GVM = grande valve mitrale
- PVM = petite valve mitrale
- EF = pente EF
- DAP-OG = diamètre antéro-postérieur de l'oreillette gauche
- DDVD = diamètre télédiastolique ventriculaire droit
- DDVG = diamètre télédiastolique ventriculaire gauche
- PPVG = paroi postérieure ventriculaire gauche.

14°) ASSOCIATION D'UNE INSUFFISANCE AORTIQUE ET D'UNE MALADIE TRICUSPIDIENNE

Observation n° 150

L'examen échocardiographique montre :

a) Au niveau de l'aorte

Les sygmoïdes aortiques sont calcifiées. Leur ouverture est normale mais leur fermeture est lente et incomplète.

Le diamètre intersygmoidien est égal à 1,8 cm.

b) Au niveau de la valvule tricuspide

L'enregistrement de la valve antérieure a été facile.

Elle a une morphologie en plateau descendant, une amplitude à 22 mm et une pente EF à 23 mm/s.

La valve postérieure n'a pas été visualisée.

c) Au niveau des cavités

Le ventricule gauche est dilaté ; le septum interventriculaire est animé d'un mouvement paradoxal.

Notons que la valvule mitrale est miniaturisée.

E/ - LESIONS TRIVALVULAIRES

1°) ASSOCIATION D'UNE INSUFFISANCE MITRALE, D'UNE INSUFFISANCE AORTIQUE
ET D'UNE INSUFFISANCE TRICUSPIDIENNE

Les anomalies échocardiographiques rencontrées sont :

a) Au niveau de la valvule mitrale

La grande valve a une morphologie variable en M ou en chaise longue avec un discret fluttering.

Dans l'observation n° 78 l'amplitude d'excursion de la grande valve est de 14 mm avec une pente EF à 144 mm/s.

La petite valve garde son mouvement normal en W dans un cas et n'a pas été visualisée dans l'autre.

Il existe par ailleurs une fibrose de l'appareil mitral.

b) Au niveau de l'aorte

L'ouverture des sigmoïdes est normale mais la fermeture est lente et incomplète.

c) Au niveau de la valvule tricuspide

L'enregistrement de la valve antérieure a été facile dans les deux cas et celle de la valve postérieure dans un seul cas.

La valve antérieure a un aspect en M, son amplitude mesure respectivement 15 et 19 mm et sa pente EF 65 et 57 mm/s.

La valve postérieure est normale lorsqu'elle a pu être visualisée.

d) Au niveau des cavités

La cinétique des parois est normale mais on note une hypertrophie de la paroi postérieure du ventricule gauche à 2 cm et du septum interventriculaire à 1,2 cm. Le ventricule gauche est dilaté ; son diamètre télédiastolique mesure 6 cm.

Le diamètre antéro-postérieur de l'oreillette gauche est à la limite supérieure de la normale soit 4 cm.

TABEAU XXI : Association d'une insuffisance mitrale, d'une insuffisance aortique et d'une insuffisance tricuspide

N°	Prénom et Nom	Age (ans)	Valvule mitrale	Valvule aortique	Valvule tricuspide	Autres signes
78	W. T.	73	GVM en M avec fluttering Amplitude = 14 mm EF = 144 mm/s PVM en W	Ouverture des sigmoïdes = 1,9 cm Fermeture des sigmoïdes : diastasis diastolique	Valve antérieure en M Amplitude = 15 mm EF = 65 mm/s	VD/VG = 0,26 Fibrose de l'appareil Mitral et du septum
79	B. S.	63	GVM variable en M ou en chaise longue avec fluttering	Ouverture des sigmoïdes = 1,6 cm Fermeture des sigmoïdes	Valve antérieure en M Amplitude = 19 mm EF = 57 mm/s	DAP-OG = 4 cm DDVG = 6 cm Hypertrophie septale à 1,2 cm Hypertrophie PPVG à 2 cm

LEGENDE :

- VD = ventricule droit
- VG = ventricule gauche
- GVM = grande valve mitrale
- PVM = petite valve mitrale
- EF = pente EF
- DAP-OG = diamètre antéro-postérieur de l'oreillette gauche
- DDVG = diamètre télédiastolique ventriculaire gauche
- PPVG = paroi postérieure ventriculaire gauche.

2°) ASSOCIATION D'UNE INSUFFISANCE MITRALE, D'UNE INSUFFISANCE AORTIQUE
ET D'UNE MALADIE TRICUSPIDIENNE

Cette association pathologique n'a été retrouvée que dans un seul cas. Les anomalies échocardiographiques sont les suivantes :

a) Au niveau de la valvule mitrale

La grande valve est en tente avec un discret fluttering. Son amplitude d'excursion est égale à 20 mm avec une pente EF à 135 mm/s.

La petite valve garde son mouvement normale en W.

b) Au niveau de l'aorte

L'ouverture des sigmoïdes est normale et égale à 2,5 cm. La fermeture diastolique est lente et incomplète. La racine de l'aorte mesure 3,5 cm.

c) Au niveau de l'aorte

La valve antérieure de la tricuspide a une morphologie en tente ; son amplitude d'ouverture est de 15 mm avec une pente EF à 40 mm/s.

La valve postérieure n'a pas été visualisée.

d) Au niveau des cavités

La cinétique des parois est normale.

L'oreillette gauche est dilatée ; son diamètre antéro-postérieur est de 4,4 cm.

Le ventricule gauche est aussi dilaté avec un diamètre télédiastolique égal à 6,9 cm.

3°) ASSOCIATION D'UNE INSUFFISANCE MITRALE, D'UNE MALADIE AORTIQUE
ET D'UNE INSUFFISANCE TRICUSPIDIENNE

Echocardiogrammes n°s 10a, 10b et 10c

Les anomalies échocardiographiques sont les suivantes :

a) Au niveau de la valvule mitrale

La grande valve garde son aspect en M avec un fluttering dans un cas.

Son amplitude d'excursion est réduite et mesure respectivement 13 et 15 mm.

La pente EF est rapide et mesure 110 et 150 mm/s.

La petite valve garde son aspect normal en W.

b) Au niveau de l'aorte

L'ouverture des sigmoïdes aortiques est lente et réduite. Le diamètre intersigmoïdien est inférieur à 1,5 cm dans les deux cas.

La fermeture des sigmoïdes est lente et incomplète en diastole.

Les parois aortiques sont fibrosées ou calcifiées.

c) Au niveau de la valvule tricuspide

La morphologie de la valve antérieure est en M.

Son amplitude d'ouverture mesure respectivement 15 et 20 mm. La pente EF est de 90 cm dans un cas et de 150 mm/s dans l'autre.

La valve postérieure n'a pas été visualisée.

d) Au niveau des cavités

L'oreillette gauche est dilatée de même que le ventricule droit.

Le rapport VD/VG est abaissé dans les deux cas.

TABLEAU XXII : Association d'une insuffisance mitrale, d'une maladie aortique et d'une insuffisance tricuspide

N°	Prénom et Nom	Age (ans)	Valvule mitrale	Valvule aortique	Valvule tricuspide	Autres signes
30	M. M.	60	:GVM en M avec fluttering :Amplitude = 15 mm :EF = 110mm/s :PVM en W	:Ouverture des sigmoïdes = 1,3 cm :Fermeture des sigmoïdes :diastasis diastolique	:Valve antérieure en M :Amplitude = 20 mm :EF = 150 mm/s	:VD/VG = 0,24 :DAP-OG = 4,8 cm :Fibrose généralisée
39	N. B.	60	:GVM en M variable :Amplitude = 13 mm :EF = 150mm/s :PVM en W	:Ouverture des sigmoïdes = 1,1 cm :Fermeture des sigmoïdes :diastasis diastolique	:Valve antérieure en M variable :Amplitude = 15 mm :EF = 90 mm/s	:VD/VG = 0,36 :Parois aortiques calcifiées :Arythmie

LEGENDE :

VD = ventricule droit
 VG = ventricule gauche
 GVM = grande valve mitrale
 PVM = petite valve mitrale
 EF = pente EF
 DAP-OG = diamètre antéro-postérieur de l'oreillette gauche

4°) ASSOCIATION D'UNE MALADIE MITRALE, D'UN RETRECISSEMENT AORTIQUE
ET D'UNE INSUFFISANCE TRICUSPIDIENNE

Un seul cas a été observé. Les anomalies échocardiographiques rencontrées sont les suivantes :

a) Au niveau de la valvule mitrale

La grande valve a un aspect en chaise longue avec une pente initiale rapide et une pente terminale lente sans onde A.

Son amplitude d'excursion est de 10 mm et sa pente EF mesure 17 mm/s.

La petite valve se déplace selon un mouvement dit paradoxal, parallèle à celui de la grande valve.

b) Au niveau de l'aorte

L'ouverture des sigmoïdes aortiques est réduite.

Le diamètre intersigmoïdien mesure 6 mm.

La fermeture des sigmoïdes est imprécise à cause des calcifications très échogènes.

c) Au niveau de la valvule tricuspide

La valve antérieure a une morphologie variable en M ou en tente.

Son amplitude est de 19 mm avec une pente EF mesurant 149 mm/s.

La valve postérieure n'a pas été visualisée.

d) Au niveau des cavités

La cinétique des parois est anormale. Il existe une hypokinésie septale.

Des calcifications sont localisées sur la valvule mitrale, l'appareil sous-valvulaire mitrale et les parois aortiques.

Le rapport VD/VG est égal à 0,44.

5°) ASSOCIATION D'UNE MALADIE MITRALE, D'UN RETRECISSEMENT AORTIQUE
ET D'UNE MALADIE TRICUSPIDIENNE

Observation n° 153

L'examen échocardiographique montre :

a) Au niveau de la valvule mitrale

La grande valve a une morphologie en plateau avec une amplitude de 12 mm et une pente EF qui mesure 58 mm/s.

La petite valve se déplace en mouvement paradoxal, parallèle à celui de la grande valve.

Des calcifications existent et intéressent tout l'appareil valvulaire.

b) Au niveau de l'aorte

Les sigmoïdes aortiques sont épaissies, anormalement échogènes en diastole, avec une ouverture réduite à 6 mm. La fermeture des sigmoïdes est incomplète.

Il existe de nombreux échos intra-aortiques liés à la présence des calcifications.

c) Au niveau de la valvule tricuspide

L'enregistrement de la valve antérieure et de la valve postérieure a été facile.

La valve antérieure a une morphologie en plateau avec une amplitude à 1,2 cm et une pente EF à 29 mm/s.

La valve postérieure est aussi en plateau et suit le déplacement de la valve antérieure.

Les deux valves sont calcifiées et très échogènes.

d) Au niveau des cavités

La cinétique des parois est normale. La paroi postérieure du ventricule gauche est épaissie et le ventricule gauche est légèrement dilaté.

6°) ASSOCIATION D'UNE MALADIE MITRALE, D'UNE INSUFFISANCE AORTIQUE
ET D'UNE INSUFFISANCE TRICUSPIDIENNE

L'examen échocardiographique montre :

a) Au niveau de la valve mitrale

La grande valve a une morphologie variable, n'est avec ou sans fluttering, en tente ou en plateau. Son amplitude d'excursion est faible: inférieure ou égale à 20 mm dans quatre cas. Elle atteint 30 mm dans l'observation n° 72.

La pente EF mesure par ordre de valeur croissante : 10, 78, 80, 85 et 148 mm/s.

La petite valve se déplace en mouvement paradoxal, parallèle à celui de la grande valve dans trois cas. Dans les deux autres, son aspect est variable en V ou en W.

Des calcifications existent sur l'appareil valvulaire mitral dans deux observations.

b) Au niveau de l'aorte

Les sigmoïdes aortiques sont épaissies avec une ouverture normale et une fermeture diastolique incomplète. Il n'y a pas de dilatation de la racine aortique.

c) Au niveau de la valve tricuspide

La valve antérieure est enregistrée facilement.

Sa morphologie est variable et modifiée par la disparition de l'onde A, ce qui lui confère un aspect en tente ou en crâneau.

Son amplitude est normale dans quatre cas.

La pente EF est rapide avec des valeurs comprises entre 97 et 152 mm/s.

La valve postérieure n'a été enregistrée que dans un seul cas et elle est normale.

Il faut souligner l'existence de végétations à la fois sur aorte et la tricuspide dans l'observation n° 72 et uniquement sur la valvule mitrale dans l'observation n° 90.

d) Au niveau des cavités

La cinétique des parois est normale. Les cavités cardiaques sont diversement touchées. L'oreillette gauche est dilatée dans quatre cas, le ventricule droit dans trois et le ventricule gauche dans quatre cas. La dilatation concomitante de ces trois cavités n'est pas rare et se retrouve dans les observations n°s 103 et 110.

Il existe une arythmie par fibrillation auriculaire dans une observation et des signes d'hypertension artérielle pulmonaire dans deux autres.

TABLEAU XXIII : Association d'une maladie mitrale, d'une insuffisance aortique et d'une insuffisance tricuspide

N°	Prénom et Nom	Age (ans)	Valvule mitrale	Valvule aortique	Valvule tricuspide	Autres signes
72	A. D.	12	: GVM en M avec fluttering : Amplitude = 30 mm : EF = 148 mm/s : PVM en mouvement paradoxal	: Ouverture des sig- : moïdes = 2,2 cm : Fermeture des sigmoïdes = : diastasis diastolique	: Valve antérieure en tente : Amplitude = 22 mm : EF = 150 mm/s	: DAP-OG = 4,4 cm : DDVG = 6,2 cm : HTAP : Végétations sur : l'aort et la : tricuspide
90	C. D.	13	: GVM en M avec fluttering : Amplitude = 20 mm : EF = 78 mm/s : PVM en W	: Ouverture des sig- : moïdes = 1,6 cm : Fermeture des sigmoïdes = : diastasis diastolique	: Valve antérieure en tente : Amplitude = 20 mm : EF = 108 mm/s	: VD/VG = 0,37 : DDVG = 6,1 cm : Végétation sur la : valvule mitrale
103	A. G.	38	: GVM en plateau : Amplitude = 15 mm : EF = 10 mm/s : PVM en mouvement paradoxal	: Ouverture des sig- : moïdes = 1,5 cm : Fermeture des sigmoïdes = : diastasis diastolique	: Valve antérieure en : créneau : Amplitude = 27 mm : EF = 97 mm/s : Valve postérieure normale	: VD/VG = 0,44 : DAP-OG = 5,2 cm : DDVD = 2,5 cm : DDVG = 5,6 cm : Calcifications : mitrales
110	F. D.		: GVM variable en tente : ou en M : Amplitude = 18 mm : EF = 85 mm/s : PVM en mouvement paradoxal	: Ouverture des sig- : moïdes = 1,8 cm : Fermeture des sigmoïdes = : diastasis diastolique	: Valve antérieure variable : Amplitude = 18 mm : EF = 100 mm/s	: VD/VG = 0,45 : DAP-OG = 5 cm : DDVD = 2,7 cm : DDVG = 6 cm : Fibrillation auri- : culaire

:	:	:GVM en plateau	:Ouverture des sig-	:Valve antérieure en tente	:D/VG = 0,51
115	C. D. : 37	:Amplitude = 15 mm	:moïdes = 1,5 cm	:Amplitude = 22 mm	:DAP-OG = 5,5 cm
:	:	:EF = 10 mm/s	:Fermeture des sigmoïdes =	:EF = 152 mm/s	:DDVD = 2,3 cm
:	:	:	:	:	:Calcifications
:	:	:	:	:	:mitrales. HTAP
:	:	:	:	:	:

LEGENDE :

VD = ventricule droit
 V. = ventricule gauche
 GVM = grande valve mitrale
 PVM = petite valve mitrale
 EF = pente EF
 DAP-OG = diamètre antéro-postérieur de l'oreillette gauche
 DDVD = diamètre télédiastolique ventriculaire droit
 DDVG = diamètre télédiastolique ventriculaire gauche
 HTAP = hypertension artérielle pulmonaire.

7°) ASSOCIATION D'UNE MALADIE MITRALE, D'UNE INSUFFISANCE AORTIQUE

ET D'UN RETRECISSEMENT TRICUSPIDIEN

Observation n° 154

L'examen échocardiographique révèle :

a) Au niveau de la valvule mitrale

La grande valve calcifiée est en plateau avec une amplitude à 20 mm et une pente EF nulle.

La petite valve également calcifiée décrit un mouvement paradoxal, parallèle à celui de la grande valve.

Les calcifications de l'appareil sous-valvulaire s'étendent jusqu'aux cordages.

b) Au niveau de l'aorte

L'ouverture des sigmoïdes est normale avec un diamètre inter-sigmoïdien égal à 1,9 cm.

La fermeture diastolique des sigmoïdes est incomplète.

c) Au niveau de la valvule tricuspide

La valve antérieure de la tricuspide a une morphologie en plateau descendant sans onde A. Son amplitude mesure 17 mm et sa pente EF 50 mm/s.

La valve postérieure n'a pas été enregistrée.

d) Au niveau des cavités

L'oreillette gauche est dilatée, son diamètre antéro-postérieur mesure 4,9 cm. Le ventricule droit est légèrement dilaté. Le rapport VD/VG est égal à 0,57.

En fin il existe une arythmie complète par fibrillation auriculaire.

8°) ASSOCIATION D'UNE MALADIE MITRALE, D'UNE INSUFFISANCE AORTIQUE
ET D'UNE MALADIE TRICUSPIDIENNE

Cette association trivalvulaire se rencontre dans sept observations. Les principales anomalies échocardiographiques sont les suivantes :

a) Au niveau de la valvule mitrale

La morphologie de la grande valve est extrêmement variable : en M, en tente, en doigt de gant ou en plateau ; il existe un fluttering de cette valve dans deux observations.

L'amplitude d'excursion de la grande valve est également variable ; elle est inférieure à 20 mm dans quatre cas et supérieure à cette limite dans les trois autres cas.

La pente EF est nulle dans un cas, inférieure à 80 mm/s dans cinq cas et égale à 125 mm/s dans l'observation n° 52.

La petite valve se déplace en mouvement paradoxal, parallèle à celui de la grande valve dans tous les cas.

b) Au niveau de l'aorte

Les sigmoïdes sont épaissies mais elles gardent une ouverture normale.

La fermeture est par contre incomplète. Il n'existe pas de dilatation de la racine aortique.

c) Au niveau de la valvule tricuspide

L'enregistrement de la valvule tricuspide a été relativement facile.

La valve antérieure a une morphologie variable en M, en plateau, en tente ou en doigt de gant. Son amplitude est réduite. La pente EF nulle dans un cas, est réduite dans les autres.

La valve postérieure n'a été enregistrée qu'une seule fois. Elle a un mouvement paradoxal, parallèle à celui de la valve antérieure.

d) Au niveau des cavités

Les cavités cardiaques sont touchées. L'oreillette gauche est dilatée dans six cas.

Elle peut devenir monstrueuse voire ectasique avec un diamètre antéro-postérieur dépassant largement le double de la valeur normale comme dans les observations n° 118 et 119. Le ventricule gauche est également dilaté dans quatre cas et le ventricule droit dans deux cas.

Enfin, remarquons que les calcifications de l'appareil valvulaire mitral sont plus fréquentes, mais peuvent s'étendre à l'appareil sous-valvulaire, à l'aorte et à la valvule tricuspide. L'arythmie par fibrillation auriculaire complète existe dans trois observations, et les signes d'hypertension artérielle pulmonaire dans deux autres.

TABLEAU XXIV : Association d'une maladie mitrale, d'une insuffisance aortique et d'une maladie tricuspidiennne

No	Prénom et Nom	Age (ans)	Valvule mitrale	Valvule aortique	Valvule tricuspide	Autres signes
41	M. C.	23	: GVM en plateau : Amplitude = 13 mm : EF = 5 mm/s : PVM en mouvement paradoxal	: Ouverture des sig- : moïdes = 1,8 cm : Fermeture des sigmoïdes = : diastasis diastolique	: Valve antérieure en : tente : Amplitude = 14 mm : EF = 25 mm/s	: VD/VG = 1,03 : DAP-OG = 4,2 cm : Calcifications mitrales : et sous valvulaires : HTAP
47	B. G.	18	: GVM variable en tente : ou en M : Amplitude = 15 mm : EF = 55 mm/s : PVM en mouvement paradoxal	: Ouverture des sig- : moïdes = 1,8 cm : Fermeture des sigmoïdes = : diastasis diastolique	: Valve antérieure de : morphologie variable : Amplitude = 12 mm : EF = 58 mm/s	: VD/VG = 0,61 : DDVD = 3,2 cm : Calcifications mitrales : Fibrillation auriculaire
52	M. S.	26	: GVM variable avec fluttering : Amplitude = 30 mm : EF = 125 mm/s : PVM en mouvement paradoxal	: Ouverture des sig- : moïdes = 1,8 cm : Fermeture des sigmoïdes = : diastasis diastolique	: Valve antérieure en : plateau : Amplitude = 10 mm : EF = 37 mm/s	: VD/VG = 0,24 : DAP-OG = 7,2 cm : Fibrillation auriculaire
67	O. N.	12	: GVM en tente avec flutte- : ring : Amplitude = 30 mm : EF = 63 mm/s : PVM en mouvement paradoxal	: Ouverture des sig- : moïdes = 2 cm : Fermeture des sigmoïdes = : diastasis diastolique	: Valve antérieure en : tente variable : Amplitude = 11 mm : EF = 47 mm/s	: VD/VG = 0,24 : DAP-OG = 5,5 cm : DDVG = 7,5 cm : Calcifications sous-val- : vulaires HTAP
111	N. J. N.	23	: GVM en plateau : Amplitude = 10 mm : EF = 13 mm/s : PVM en mouvement paradoxal	: Ouverture des sig- : moïdes = 1,6 cm : Fermeture des sigmoïdes = : diastasis diastolique	: Valve antérieure en M : Amplitude = 18 mm : EF = 19 mm/s	: VD/VG = 0,81 : DAP-OG = 4,0 cm : DDVG = 3,1 cm

118	W. C.	20	:GVM variable en plateau :ou en doigt de gant :Amplitude = 17 mm :EF = 21 mm/s :PVM en mouvement paradoxal	:Ouverture des sig- :moïdes = 1,6 cm :Fermeture des sigmoïdes = :diastasis diastolique	:Valve antérieure en :doigt de gant :Amplitude = 26 mm :EF = 42 mm/s :Valve postérieure en :mouvement paradoxal	:VD/VG = 0,34 :DAP-OG = 9 cm :DDVD = 3,2 cm :DDVG = 9,5 cm :Calcifications mitrales
119	G. S.	20	:GVM en plateau variable :Amplitude = 20 mm :EF = 0 :PVM en mouvement paradoxal	:Ouverture des sig- :moïdes = 1,6 cm :Fermeture des sigmoïdes = :diastasis diastolique	:Valve antérieure en :tente variable :Amplitude = 23 mm :EF = 0	:VD/VG = 0,33 cm :DAP-OG = 0,1 cm :DDVG = 6,2 cm :Calcifications mitrales, :aortiques et tricuspidiennes :Fibrillation auriculaire

LEGENDE :

VD = ventricule droit
 VG = ventricule gauche
 GVM = grande valve mitrale
 PVM = petite mitrale
 EF = pente EF
 DAP-OG = diamètre antéro-postérieur de l'oreillette gauche
 DDVD = diamètre télédiastolique ventricule droit
 DDVG = diamètre télédiastolique ventricule gauche
 HTAP = hypertension artérielle pulmonaire.

9° ASSOCIATION D'UNE MALADIE MITRALE, D'UNE MALADIE AORTIQUE
ET D'UNE RETRECISSEMENT TRICUSPIDIEN

Observation n° 155

Echocardiogrammes n°s 11a, 11b, 11c, 11d et 11e

L'examen échocardiographique montre :

a) Au niveau de la valvule mitrale

La grande valve a un aspect en plateau.

Son amplitude d'excursion mesure 19 mm et sa pente EF 22 mm/s.

La petite valve décrit un mouvement paradoxal, parallèle à celui de la grande valve.

L'appareil valvulaire mitral est calcifié.

b) Au niveau de l'aorte

L'ouverture des sigmoïdes lente et réduite mesure 1,2 cm.

La fermeture diastolique des sigmoïdes aortiques est incomplète.

Les parois aortiques sont calcifiées et il existe de nombreux échos anormaux intra-aortiques.

c) Au niveau de la valvule tricuspide

La valve antérieure s'enregistre facilement. Elle est calcifiée avec un aspect en crêneau sans onde A. Son amplitude mesure 13 mm et sa pente EF 20 mm/s.

La valve postérieure n'a pas été enregistrée.

d) Au niveau des cavités

L'oreillette gauche dilatée mesure 5 cm. Les ventricules sont normaux..

La cinétique des parois est normale.

Le septum interventriculaire légèrement épaissi mesure 1,3 cm.

11°) ASSOCIATION D'UNE MALADIE MITRALE, D'UNE MALADIE AORTIQUE
ET D'UNE INSUFFISANCE TRICUSPIDIENNE

Observation n° 158

Dans cette observation les principales anomalies échocardiographiques sont les suivants :

a) Au niveau de la valvule mitrale

La grande valve a un aspect en chaise longue avec une pente initiale rapide et une pente terminale lente sans onde A. Son amplitude d'excursion mesure 15 mm et sa pente EF 60 mm/s.

La petite valve a un mouvement paradoxal, parallèle à celui de la grande valve.

Tout l'appareil mitral est calcifié.

b) Au niveau de l'aorte

Les sigmoïdes sont épaissies. L'ouverture réduite mesure 10 mm et la fermeture est incomplète. Par ailleurs, on note la présence de nombreux échos denses intra-aortiques.

c) Au niveau de la valvule tricuspide

La valve antérieure a une morphologie en tente avec une amplitude à 20 mm et une pente EF à 100 mm/s.

La valve postérieure n'a pas été visualisée.

d) Au niveau des cavités

La paroi postérieure du ventricule gauche est épaissie à 1,5 cm.

Les cavités cardiaques sont dilatées : l'oreillette gauche augmentée de taille mesure 6 cm, le ventricule gauche 6,7 cm et le ventricule droit 3 cm.

Il faut noter enfin que l'artère pulmonaire n'a pas été visualisée et qu'il existe une arythmie complète par fibrillation auriculaire.

11°) ASSOCIATION D'UNE MALADIE MITRALE, D'UNE MALADIE AORTIQUE
ET D'UNE MALADIE TRICUSPIDIENNE

Echocardiogrammes n°s 12a, 12b, 12c, 12d et 12e

Cette association pathologique a été retrouvée dans deux cas.
L'examen échocardiographique de ces malades donne les résultats suivants :

a) Au niveau de la valvule mitrale

La grande valve a une morphologie variable, en plateau ou en chaise longue. Son amplitude d'excursion est réduite et mesure 14 mm dans un cas et 19 mm dans l'autre. La pente EF ralentie mesure 12 et 28 mm/s.

La petite valve mitrale se déplace en mouvement paradoxal.

L'ensemble de l'appareil valvulaire est calcifié. Cette calcification s'étend à l'appareil sous-valvulaire.

b) Au niveau de l'aorte

L'aorte est aussi calcifiée. Ses sigmoïdes sont épaissies avec une ouverture lente et incomplète et une fermeture diastolique incomplète. Le diamètre inter-sigmoïdien à la systole ne dépasse pas 1,3 cm

c) Au niveau de la valvule tricuspide

La valve antérieure également calcifiée, est entièrement enregistrée.

Elle est en plateau dans les deux observations, avec une amplitude de 10 et de 18 mm.

La pente EF ralentie mesure respectivement 17 et 33 mm/s.

La valve postérieure n'a pas été visualisée.

d) Au niveau des cavités

L'oreillette gauche est dilatée et mesure 4,5 et 4,6 cm

Le ventricule gauche est également dilaté dans un cas. Le septum et la paroi postérieure du ventricule gauche sont épaissis.

TABLEAU XXV : Association d'une maladie mitrale, d'une maladie aortique et d'une maladie tricuspide

N°	Prénom et Nom	Age (ans)	Valvule mitrale	Valvule aortique	Valvule tricuspide	Autres signes
102	B. G.	18	:GVM en plateau :Amplitude = 14 mm :EF = 12 mm/s :PVM en mouvement paradoxal	:Ouverture des sig- moïdes = 1,3 cm :Fermeture des sigmoïdes = diastasis diastolique :Diamètre total = 3 cm	:Valve antérieure en :plateau :Amplitude = 10 mm :EF = 17 mm/s	:VD/VG = 0,30 :DAF-OG = 4,6 cm :DDVG = 7 cm :Calcification de l'ap- :pareil sous-valvulaire
109	H. B.	47	:GVM en chaise longue :Amplitude = 19 mm :EF = 20 mm/s :PVM en mouvement paradoxal	:Ouverture des sig- moïdes = 1,1 cm :Fermeture des sigmoïdes = diastasis diastolique	:Valve antérieure en :plateau :Amplitude = 10 mm :EF = 33 mm/s	:DAF-OG = 4,5 cm :Hypertrophie septale :à 1,3 cm :Hypertrophie PPVG :à 1,37 cm

LEGENDE :

VD = ventricule droit
 VG = ventricule gauche
 GVM = grande valve mitrale
 PVM = petite valve mitrale
 EF = pente EF
 DAF-OG = diamètre antéro-postérieur de l'oreillette gauche
 DDVG = diamètre télédiastolique ventriculaire gauche
 PPVG = paroi postérieure ventriculaire gauche.

2°/ - ENDOCARDITES INFECTIEUSES

L'échocardiographie s'est révélée être une aide inestimable dans le diagnostic et la surveillance des malades ayant une endocardite infectieuse. Dans notre étude nous avons colligé treize cas d'endocardite microbienne. (Tableau XXVI)

Chez ces malades qui pour la plupart sont des polyvalvulaires l'exploration échocardiographique a été demandée par suite de la découverte à l'examen clinique de routine, soit d'une poussée fébrile accompagnée ou non d'une pialance à l'auscultation, soit d'une dégradation rapide de l'état hémodynamique. Chez l'un de nos malades l'exploration échocardiographique a été motivée par la survenue d'un accident vasculaire cérébral dans un tableau fébrile faisant suspecter un embol septique.

À l'examen échocardiographique de nos malades, les végétations se présentent assez souvent sous la forme d'échos anormaux quelque peu touffus, chevelus et irréguliers, de taille variable, attachés aux valves mais ne limitant pas leur mouvement. Elles sont surtout retrouvées sur la valvule mitrale et beaucoup plus rarement sur l'aorte et la tricuspide.

Sur le plan évolutif, l'étude échocardiographique nous a permis, non seulement de poser le diagnostic de végétations microbiennes mais aussi de suivre leur évolution sous traitement de même que leur retentissement hémodynamique.

L'échocardiogramme n° 13a illustre le cas de l'observation n° 65 avant traitement et montre :

- une maladie mitrale avec une fuite mitrale importante et des végétations sur la grande valve mitrale.
- une hypertrophie biventriculaire avec une prédominance de l'hypertrophie ventriculaire gauche : le diamètre télédiastolique ventriculaire gauche est de 7,3 cm et le diamètre télédiastolique ventriculaire droit de 2,6 cm

L'échocardiogramme de contrôle n° 13b du même malade après une antibiothérapie intensive guidée par l'antibiogramme montre la détersion presque complète des végétations. De plus la dilation des cavités cardiaques a régressé.

Dans l'observation n° 81 les végétations microbiennes visibles sur l'échocardiogramme n° 14 ont été complètement nettoyées après traitement. A la nécropsie on ne retrouve pas de végétations mais la valvule mitrale est déchiquetée.

Les échocardiogrammes n° 15a et n° 15b illustrent le cas de l'observation n° 86 avant et après traitement. En effet les contrôles échocardiographiques ont montré la détersion complète des végétations sous traitement.

TABLEAU XXVI : Echocardiographie dans l'endocardite de Jaccoud Osler

N°	Prénom et Nom	Age (ans)	Valvule			Siège des Végétations
			Mitrale	Aorte	Tricuspide	
65	C. B.	14	Maladie mitrale	-	Insuffisance tricuspide	Grande valve mitrale
66	K. G.	30	Rétrécissement mitral	Insuffisance aortique	-	Grande valve mitrale
72	A. D.	12	Maladie mitrale	Insuffisance aortique	Insuffisance tricuspide	Aorte et tricuspide
77	F. N.	7	Maladie mitrale	-	Insuffisance tricuspide	Grande valve mitrale
81	A. D.	55	Maladie mitrale	-	-	Valvule mitrale
82	M. N.	22	Maladie mitrale	-	Maladie tricuspide	Grande valve mitrale
83	F. D.	17	Maladie mitrale	-	-	Grande mitrale
86	K. M.	22	Maladie mitrale	Insuffisance aortique	-	Valvule mitrale
89	F. D.	26	Maladie mitrale	-	Maladie tricuspide	Valvule mitrale
90	C. D.	13	Maladie mitrale	Insuffisance aortique	Insuffisance tricuspide	Valvule mitrale
94	E. S.	15	Maladie mitrale	Insuffisance aortique	-	Valvule mitrale
97	D. D.	17	Insuffisance mitrale	-	Insuffisance tricuspide	Valvule mitrale
133	N.C.N.	31	Maladie mitrale	-	-	Grande valve mitrale

3°/ PERICARDITES LIQUIDIENNES

Echocardiogrammes n°s 16a et 16b

Avec des réglages et des ajustements adéquats de l'appareillage, l'enregistrement échocardiographique peut permettre d'objectiver la présence d'épanchements péricardiques.

Au cours de notre étude nous avons observé six cas de péricardite liquidienne, résumée dans le tableau XXVII.

L'épanchement péricardique apparaît sur l'échocardiogramme sous la forme d'un espace clair relativement vide d'échos pouvant être de siège antérieur et/ou postérieur. La répartition de nos malades en fonction du siège de l'épanchement est la suivante :

- épanchement péricardique antérieur : 16,6 %
- épanchement péricardique postérieur : 16,6 %
- épanchement péricardique antérieur et postérieur : 66,6 %

Lorsque l'épanchement est antérieur l'espace relativement vide d'échos se situe entre la paroi antérieure du ventricule droit et la paroi postérieure du ventricule gauche et l'épicaire postérieur qui reste plat et immobile.

L'analyse des balayages de la zone auriculo-ventriculaire vers l'oreillette gauche (balayage mitro-aortique) permet de constater que l'épanchement disparaît derrière l'oreillette gauche.

La quantification du volume de l'épanchement est obtenue selon la formule de HORDWITZ d'après les mesures du diamètre externe du cœur et du diamètre épicaire postérieur.

Les retentissements hémodynamiques de l'épanchement sont variables. En effet, la compression ventriculaire droite n'a été trouvée que dans un cas (observation n° 176) avec un diamètre télédiastolique de cette cavité significativement réduit à 7 mm. Dans les autres cas, le diamètre ventriculaire droit reste dans les limites de la normale et est même modérément augmenté dans l'observation n° 171.

Une dilaration auriculaire gauche est notée dans un cas avec un diamètre antéro-postérieur de l'oreillette gauche égal à 5 cm.

Le ventricule gauche est dilaté dans deux cas.

Il existe un syndrome hyperkinétique objectivé par une hyperkinésie septale dans 50 % des cas et une hyperkinésie de la paroi postérieure ventriculaire gauche dans 16,6 % des cas.

Enfin, dans l'observation n° 171, l'échocardiogramme révèle l'existence d'une bicuspidie aortique.

TALBEAU XXVII : LES PERICARDITES LIQUIDIENNES

N°	Prénom et nom	Age (ans)	Siège de l'épanchement	Autres signes
131	O. N.	37	Postérieur	VD/VG = 0,35 Calcifications valvulaires mitrales Septum hyperkinétique
169	M. S.	15	Antérieur	VD/VG = 0,40 DAP-OG = 5 cm Septum hyperkinétique
171	T. S.		Antérieur et postérieur	VD/VG = 0,40 DDVD = 2,6 cm DDVG = 6,5 cm PPVG hyperkinétique Bicuspidie aortique
174	D. T.	10	Antérieur et postérieur	DDVD = 2 cm
176	S. D.		Antérieur et postérieur	DDVD = 0,7 cm DDVG = 6,5 cm
199	B. G.	23	Antérieur et postérieur	Septum hyperkinétique

- 118 -

LEGENDE :

- VD = ventricule droit
- VG = ventricule gauche
- DAF-OG = diamètre antéro-postérieur de l'oreillette gauche
- DDVD = diamètre télédiastolique ventriculaire droit
- DDVG = diamètre télédiastolique ventriculaire gauche
- PPVG = paroi postérieure ventriculaire gauche.

4°/ - RESTENOSE ET PROTHESES VALVULAIRES

Les observations suivantes fournissent des éléments échocardiographiques permettant d'apprécier les résultats post-opératoires, immédiats ou éloignés, dans la détection précoce et l'évaluation de la progression des processus de resténose valvulaire d'une part (observations n°s 182 et 183), dans la surveillance du fonctionnement des prothèses valvulaires d'autre part (observations n° 184, 185, 186, 187 et 189).

Observation n° 182

Madame A. G. 49 ans. Vue en consultation cardiologique en 1958 pour rétrécissement mitral rhumatismal. Commissurotomie en 1960. Depuis son intervention, après une période de bonne compensation, apparition d'abord d'une hyposystolie (classe III de N.Y.H.A.), puis de plusieurs épisodes d'insuffisance cardiaque globale ayant amené à poser le diagnostic d'une resténose mitrale.

L'examen échocardiographique pratiqué le 19 Juin 1979 a donné les résultats suivants :

1°) Ventricule gauche

- Diamètre télésystolique = 5 cm
- Diamètre télédiastolique = 5,5 cm
- Calcifications des cordages

2°) Valvule mitrale

- Grande valve
 - Morphologie en plateau descendant, très échogène
 - Amplitude : 15 mm
 - Pente EF : 22 mm/s, soit une surface mitrale de 0,8 à 1,2 cm²
- Petite valve
 - Morphologie en plateau
 - Mouvements parallèles à ceux de la grande
 - Présence de calcifications

3°) Septum interventriculaire

- Mobilité réduite
- Excursion = 0,3 cm
- Epaisseur = 0,8 cm
- Pas de mouvements paradoxaux

4°) Ventricule droit

- Diamètre télésystolique = 3 cm
- Diamètre télédiastolique = 3,2 cm

5°) Rapport VD/VG = 0,58

6°) Aorte

- Diamètre total = 2,5 cm

- Sigmoides

. ouverture systolique = 1,7 cm

. fermeture diastolique incomplète.

7°) Oreillette gauche

- Diamètre systolique = 4,2 cm

- Diamètre diastolique = 4,4 cm

8°) Valvule tricuspide

- Morphologie en chaise longue

- Amplitude = 15 mm

- Pente EF = 35 mm/s

9°) Artère pulmonaire

- Absence d'onde "a"

- Vitesse d'ouverture = 200 mm/s

- Pente EF = 22 mm/s

En résumé : L'étude échocardiographique met en évidence

- 1°) - Une maladie mitrale avec prédominance de la sténose
- 2°) - Une maladie tricuspidiennne
- 3°) - Une insuffisance aortique
- 4°) - Des stigmates échocardiographiques d'hypertension pulmonaire
- 5°) - Une hypertrophie ventriculaire gauche
- 6°) - Une hypertrophie ventriculaire droite
- 7°) - Une hypertrophie auriculaire gauche

Dans cette observation l'échocardiographie met en évidence non seulement la resténose valvulaire mais aussi l'existence de nouvelles lésions valvulaires.

OBSERVATION n° 183

Madame L. S. 42 ans. Commissurotomie en 1975 pour rétrécissement mitral serré. Le 8 Juin 1979, consulte dans un état d'hyposystolie classe III de N. Y. H. A.). L'étude échocardiographique faite le 8 Juin 1979 met en évidence :

1°) Au niveau de l'appareil mitral

- Grande valve

- Morphologie en choise longue
- Amplitude = 28 mm
- Pente EF = 42,3 mm/s

- Petite valve

- Morphologie en plateau
- Dépression protosystolique type prolapsus mitral
- Pas de calcifications.

2°) Au niveau de l'oreillette gauche

- Diamètre systolique = 3,5 cm
- Diamètre diastolique : 4,1 cm

3°) Par ailleurs

L'examen échocardiographique des autres cavités et orifices valvulaires ne montre rien d'anormal

En résumé :

Maladie mitrale avec sténose non calcifiées de la valve mitrale et insuffisance mitrale par prolapsus protosystolique de la petite valve.

OBSERVATION n° 184

Il s'agit de la patiente S. B. née en 1953 chez qui une poly-valvulopathie d'origine rhumatismale a été découverte en 1969 à l'âge de 16 ans. Elle a été hospitalisée en 1972 pour reprise évolutive et en 1979 pour hyposystolie (classe III du N. Y. H. A.). Envoyée en France avec le diagnostic de maladie mitro-aortique avec insuffisance tricuspéidienne fonctionnelle, elle sera opérée le 10 Juin 1980. Une double prothèses aortique et mitrale par valve de BJORK fut mise en place. Les examens échocardiographiques effectués donnent les résultats suivants

A/ Avant l'intervention :

L'examen échocardiographique du 20 Novembre 1979 révèle :

1°) Ventricule gauche

- diamètre télésystolique = 5,6 cm
- diamètre télédiastolique = 6,2 cm
- paroi postérieure
 - . épaisseur = 1,4 cm
 - . excursion = 1 cm
- cordages calcifiés

2°) Valvule mitrale

- Grande mitrale
 - . morphologie en M
 - . amplitude = 28 mm
 - . pente EF = 89 mm/s
- Petite valve mitrale
 - . morphologie en plateau
 - . présence de calcifications

3°) Septum interventriculaire

- morphologie normale
- motilité = 1,8 cm
- épaisseur = 0,9 cm
- mouvements paradoxaux = néant.

- 4°) Ventricule droit
 - diamètre télédiastronique = 1,2 cm
- 5°) Rapport VD/VG = 0,14
- 6°) Aorte
 - sigmoïdes
 - . ouverture systolique = 3 cm
 - . fermeture diastolique = inexistante
- 7°) Oreillette gauche
 - diamètre antéro-postérieur = 5,5 cm
- 8°) Valve tricuspide : non visualisée.

Cet examen échocardiographique révèle donc :

- une hypertrophie ventriculaire gauche
- une insuffisance aortique
- une maladie mitrale avec calcification de la petite valve et de l'appareil sous-valvulaire

B/ - APRES L'INTERVENTION

L'examen échocardiographique du 2 Novembre 1982 révèle :

- 1°) Ventricule gauche
 - diamètre télésystolique = 2,4 cm
 - diamètre télédiastronique = 4 cm
 - paroi postérieure
 - . épaisseur = 1 cm
 - . excursion = 1,4 cm
- 2°) Septum interventriculaire
 - motilité = 0,7 cm
 - épaisseur = 1,6 cm
 - présence de mouvements paradoxaux

- 3°) Ventricule droit
 - diamètre télodiastolique = = 2 cm
- 4°) Rapport VD/VG = 0,50
- 5°) Oreillette gauche
 - diamètre antéro-postérieur = 3,3 cm
- 6°) Prothèse mitrale

Le disque apparaît sous la forme de deux tracés rigoureusement parallèles.

L'épaisseur mesure 5 mm. L'ouverture et la fermeture du disque sont nettes, à angle aigu sans arrondi. La morphologie de l'anneau de suture est normale. Il n'existe pas d'échos anormaux au niveau du disque.

7°) Prothèse aortique

Les différentes structures de la prothèse sont bien visualisées et sont normales. L'ouverture systolique du disque mesure 15 mm.

En conclusion, le contrôle échocardiographique montre que les deux valves fonctionnent normalement et la dilatation des cavités cardiaques a régressé.

OBSERVATION n° 185

Echocardiogramme n°s 19a et 19b

Le patient C. M. né en 1963 est suivi à la clinique cardiologique du Centre Hospitalo-Universitaire de DAKAR depuis 1973 pour maladie mitro-aortique. Il a bénéficié d'un remplacement des valvules mitrale et aortique par deux valves de BJORK en décembre 1975.

Dans le cadre de la surveillance de routine de sa cardiopathie, un échocardiogramme fait le 2 Août 1979 donne les résultats suivants :

- 1°) Le rythme est sinusal régulier
- 2°) Le septum est animé de mouvements paradoxaux
- 3°) Prothèse mitrale : mouvements réguliers avec netteté des structures classiques de la prothèse à disque :

- image de la cage
- image du disque
- image de l'anneau d'insertion.

4°) Prothèse aortique

- Structures : conformes au profil normal
- Données quantitatives = 10 mm d'ouverture systolique du disque.

OBSERVATION N° 186

Le patient M. D. né en 1960 est suivi à la clinique cardiologique depuis 1968 pour maladie mitrale post-rhumatismale et a bénéficié d'un remplacement de sa mitrale par une valve de BJORCK en Septembre 1971. Installation d'une insuffisance aortique en Novembre 1977, puis d'une fibrillation auriculaire. Décès en Avril 1982 dans un tableau évoquant une endocardite infectieuse. Un échocardiogramme enregistré le 14 Mai 1979 donne les résultats suivants :

1°) Ventricule gauche

- diamètre télésystolique = 6,5
- diamètre télédiastolique = 7,3 cm
- paroi postérieure hyperkinétique

2°) Septum interventriculaire = mouvements paradoxaux

3°) Ventricule droit

- diamètre télédiastolique = 2,7 cm

4° Rapport VD/VG = 0,38

5° Oreillette gauche

- diamètre antéro-postérieur = 6,5 cm

6°) Prothèse mitrale

- Fonctionnement irrégulier dû à une arythmie complète par fibrillation auriculaire
- Structures de la prothèse

- . image de la cage assez épaisse
- . bonne image du disque avec netteté de la fermeture systolique et de l'ouverture diastolique. Les languettes diastoliques sont marquées par une fermeture précocée du disque.
- . bonne image de l'anneau d'insertion.

OBSERVATION n° 187

Elle concerne la patiente G. D. née en 1949 suivie dans le service pour cardiopathie rhumatismale découverte en 1964 à l'âge de 15 ans sous la forme d'une endomyocardite rhumatismale avec maladie mitrale. Deux reprises du processus rhumatismal accompagnées de décompensation cardiaque ont entraîné deux hospitalisations respectivement en 1964 et 1966. Une valve de STARR fut mise en place en 1966. Elle n'a pas pu bénéficier d'un examen échocardiographique dans son bilan pré-opératoire mais depuis que le service est doté d'un échocardiographe TM, des contrôles de la prothèse ont été faits. L'un des tous derniers contrôles échocardiographiques fait le 18 Avril 1984 donne les résultats suivants :

1°) Ventricule gauche

- diamètre téléstolique = 4 cm
- diamètre télédiastolique = 5,7 cm
- paroi postérieure
 - . épaisseur = 1,2 cm
 - . excursion = 0,8 cm

2°) Septum interventriculaire

- morphologie = hyperkinésic
- motilité = 1 cm
- épaisseur = 1,2 cm
- Pas de mouvements paradoxaux

3°) Ventricule droit

- diamètre télédiastolique = 1 cm

4°) Rapport VD/VG = 0,17

5°) Oreillette gauche

- diamètre antéro-postérieur = 4,7 cm

6°) Aorte

- ouverture systolique = 2 cm
- fermeture diastolique incomplète

7°) La tricuspide et l'artère pulmonaire n'ont pas été visualisées.

8°) Prothèse mitrale

- La prothèse est animée de mouvements réguliers avec les quatre structures de la valve.

- 1 - le sommet de la cage
- 2 - le sommet ou la face antérieure de la bille
- 3 - l'anneau de fixation de la prothèse
- 3 - l'anneau de fixation vu à travers la bille en diastole
- 4 - la base ou la face postérieure de la bille

- Les valeurs quantitatives :

- diamètre apparent de la bille = 34 mm
- diamètre réel de la bille = $34 \text{ mm} \times 0,64 = 21,76 \text{ mm}$
0,64 étant le facteur de correction
- excursion maximale = 8 mm.

Ce contrôle échocardiographique vient confirmer les précédents : la valve fonctionne normalement.

OBSERVATION n° 189

Echocardiogramme n° 18

Madame G. J. née en 1935, mère de deux enfants. A subi en février 1975 une intervention pour mise en place d'une valve de STARV par suite d'une maladie mitrale post-rhumatismale.

Suivie à titre externe dans notre service depuis 1976. Un échocardiogramme enregistré le 8 Juin 1979 montre :

a) Cavités cardiaques

1°) Ventricule gauche

- diamètre télésystolique = 3,7 cm
- diamètre télédiastolique = 4,7 cm

- 2°) Septum interventriculaire = animé de mouvements paradoxaux
- 3°) Ventricule droit
- diamètre télésystolique = 1,3 cm
 - diamètre télédiastolique = 1,5 cm
- 4°) Rapport VD/VG = 0,31

b) Prothèse mitrale
- Structures

Elle est animée de mouvements réguliers avec les quatre structures normales de la valve.

- 1 - L'apex de la cage
- 2 - Le sommet ou face antérieure de la bille
- 3 - L'anneau de fixation de la prothèse
- 4 - La base ou la face postérieure de la bille
- 3' - L'anneau de fixation vu à travers la bille en diastole.

Les échos 1 et 3 sont parallèles et suivent fidèlement les mouvements de l'anneau mitral dont la prothèse est solidaire, par la collerette de TEFLON.

Les échos 2 et 4 correspondent aux mouvements de la bille dans sa cage et sont donc eux aussi rigoureusement parallèles.

- - Valeurs quantitatives

- 1°) Diamètre apparent de la bille = 45 mm.
- 2°) Diamètre réel de la bille = 28 mm (Indice de correction : 0,64)
- 3°) Excursion maximale = 10 mm.
- 4°) Les vitesses d'ouverture et de fermeture de la valve peuvent être mesurées mais n'ont aucune valeur car elles varient selon la fréquence, la contractilité cardiaque, la position du malade et même d'un examen à l'autre chez le même patient.

5°/ - CARDIOPATHIES ISCHEMIQUES

Echocardiogramme n° 20

Les cardiopathies ischémiques, autrefois considérées comme une pathologie des pays occidentaux, existent à l'heure actuelle partout où les principaux facteurs de risque sont réunis, qu'il s'agisse des pays développés ou en développement.

Nous avons retrouvé dans nos dossiers cinq cas de cardiopathie ishémique, confirmée par les données cliniques, électriques et enzymologiques. Les résultats de l'étude échocardiographique de ces malades, sont résumés par le tableau XXVIII.

Dans l'étude de cette maladie régionale du muscle cardiaque nous avons analysé l'altération de la cinétique et de la fonction myocardi-
bique.

L'incidence standard du ventricule gauche à l'échocardiographie en mode T_M nous a permis d'étudier uniquement deux régions parétales, l'une appartenant au septum et l'autre à la paroi libre. La paroi antérieure a été difficile à visualiser. Les troubles segmentaires de la contraction ventriculaire gauche apparaissent sur l'échocardiogramme de nos malades sous la forme d'une hypokinésie ou d'une akinésie de siège septal (60 %), septal et postérieur (40 %). Ces anomalies segmentaires s'accompagnent assez souvent d'un rétrécissement sur la fonction ventriculaire gauche :

- la cavité ventriculaire gauche est dilatée dans trois cas et la cavité ventriculaire droite dans un cas.
- les indices de fonction dérivés des diamètres télésystoliques et télédiastoliques ventriculaires gauches sont diminués.

Nous signalons toutefois que ces indices sont de médiocre faiblesse surtout chez ces malades présentant des anomalies segmentaires de la contraction.

TABLEAU XXVIII : CARDIOPATHIES ISCHEMIQUES

N°	Prénom et nom	Age (ans)	Siège	Autres signes
203	K. B.	74	Septum avec des plages hypokinétiques Motilité = 0,4 cm	DDVG = 5,7 cm DDVD = 3 cm DSVG = 4,9 cm FE = 36,4 % VD/VG = 0,52 % R = 14 %
218	T. S.	41	Septum hypokinétique avec des zones rigides Motilité = 0,3 cm Epaisseur = 1,1 cm	DDVG = 5,1 DDVD = 2,2 cm DSVG = 4 GVM en M miniaturisée VD/VG = 0,42 Amplitude = 12 mm FE = 51,7 % % R = 21,3 % EF = 95 mm/s PVM en W
219	O. N.	42	Septum mince et hypokinétique Epaisseur septale = 0,5 cm Motilité septale = 0,3 cm Paroi postérieure ventriculaire gauche Hypokinétique Excursion = 0,6 cm	DDVG = 6,1 DDVD = 2,7 cm DSVG = 4,8 VD/VG = 0,44 GVM en M FE = 51,2 % Amplitude = 18 mm % R = 21,3 % EF = 100 mm/s PVM en W
225	S. G.	40	Septum hypokinétique Epaisseur = 0,8 cm Motilité = 0,2 cm	DDVG = 5,8 cm DDVD = 2,3 cm DSVG = 4,9 cm VD/VG = 0,39 FE = 39,7 % % R = 15,5
226	R. S.	54	Septum hypokinétique Motilité septale = 0,3 cm Paroi postérieure ventriculaire gauche hypokinétique Excursion = 0,5 cm	DDVG = 4,8 cm DDVD = 2,3 cm DSVG = 3,8 cm VD/VG = 0,47 GVM en M miniaturisé FE = 50,3 % Amplitude = 18 mm % R = 20,8 % EF = 93 mm/s PVM en W

LEGENDE :

VD = ventricule droit
VG = ventricule gauche
GVM = grande valve mitrale
PVM = petite valve mitrale
EF = pente EF

DDVG = diamètre télédiastolique ventriculaire gauche
DSVG = diamètre télésystolique ventriculaire gauche
DDVD = diamètre télédiastolique ventriculaire droit
FE = fraction d'éjection
% R = pourcentage de raccourcissement des fibres.

6°/ - C A R D I O M Y O P A T H I E S

Définies par GOODWIN comme une "atteinte aiguë, subaiguë ou chronique du myocarde d'étiologie connue ou inconnue", les cardiomyopathies constituent un groupe nosologique relativement fréquent dans notre région d'environnement tropical. L'allure clinique de cette affection est souvent non spécifique, caractérisée par un tableau d'insuffisance cardiaque gauche ou globale, associé à une cardiomégalie radiologique ainsi qu'à des anomalies électrocardiographiques portant sur le voltage et la repolarisation. Il est donc habituellement difficile d'affirmer chez de tels malades le type de cardiomyopathie responsable de cet ensemble symptomatique. L'échocardiographie apparaît très vraisemblablement alors comme la technique de choix pour démantbrer ces insuffisances cardiaques d'origine purement myocardique.

Dans notre étude nous avons colligé quarante trois cas de cardiomyopathies répartis en trois groupes selon la classification de GOODWIN (182) et résumés par les tableaux XXIX, XXX, XXXI et XXXII.

La répartition de nos malades est la suivante :

- 1°/ - Cardiomyopathie hypertrophique : 27 cas dont
- Cardiomyopathie hypertrophique obstructive (CMD) ou "Idiopathic hypertrophic subaortic stenosis" (IHSS) des auteurs anglo-saxons = 17 cas.
 - Cardiomyopathie hypertrophique non obstructive = 10 cas.
- 2°/ - Cardiomyopathie congestive = 14 cas
- 3°/ - Cardiomyopathie restrictive = 2 cas

1°/ - CARDIOMYOPATHIES HYPERTROPHIQUES

Echocardiogrammes n°s 21a, 21b.

a) Cardiomyopathies hypertrophiques obstructives

L'échocardiogramme montre, chez tous nos patients, la présence d'une hypertrophie septale asymétrique avec un rapport épaisseur septale sur épaisseur de la paroi postérieure ventriculaire gauche supérieur à 1,3. Dans nos observations, ce rapport varie entre 1,35 et 2,9. De plus le septum interventriculaire est animé d'un mouvement paradoxal sauf dans un cas.

L'hypertrophie septale asymétrique s'accompagne de signes d'obstruction de la chambre de chasse ventriculaire gauche.

La valvule mitrale présente un aspect caractéristique :

- En diastole, la grande valve mitrale bute contre le septum lors de son ouverture. Son amplitude d'excursion est réduite, inférieure ou égale à 20 mm dans 88,2 % des cas, Sa pente EF est également ralentie, inférieure à 80 mm/s dans 64,7 % des cas.
- En systole, le segment CD de l'échocardiogramme mitral est pathologique, réalisant un mouvement anormal antérieur de la valve appelé S.A.M. ou "systolic anterior motion" des auteurs anglo-saxons. En effet, après la fermeture au point C, le mouvement discrètement ascendant antérieur de la valve normalement observé est remplacé par un soulèvement antérieur brutal qui, en mésosystole, bute contre la face gauche du septum interventriculaire. Il se produit alors une obstruction totale de la chambre de chasse du ventricule gauche représentée par l'espace limité de avant par le septum interventriculaire, en arrière par le segment systolique de la mitrale, à gauche par sa pente AC et à droite par son segment DE.

Des anomalies ont été observées au niveau de l'orifice aortique sous forme d'une reformation mésosystolique des sigmoïdes aortiques chez 29,4 % de nos malades. Un accident B de fermeture de la valvule mitrale a été également retrouvé.

TABLEAU XXIX : CARDIOMYOPATHIE HYPERTROPHIQUES OBSTRUCTIVES

N°	Prénom et Nom	Age (ans)	Séptum interventriculaire	Valvule mitrale	Valvule aortique	Autres signes
167	M. L.	55	: Hypertrophie : Epaisseur = 2,6 cm : Mouvement paradoxal	: GVM en M avec SAM et butée sur le SIV : Amplitude = 13 mm : EF = 20 mm/s : PVM non visualisée	: Ouverture des sigmoïdes = 1,8 cm : Fermeture des sigmoïdes = complète	: Ep SIV/Ep PPVG = 1,36 : VD/VG = 0,87 : DDVD = 2,8 cm
160	B. P.	42	: Hypertrophie : Epaisseur = 2,4 cm : Mouvement paradoxal	: GVM en plateau descendant avec SAM et butée sur le SIV : Amplitude = 15 mm : EF = 22 mm/s : PVM en W	: Lymière aortique très large avec un diamètre total à 5 cm	: Ep SIV/Ep PPVG = 2,66 : VD/VG = 0,86 : DDVD = 3,2 cm
173	D. M. S.	59	: Hypertrophie : Epaisseur = 2,1 cm : Mouvement paradoxal	: GVM en M avec SAM et butée sur le SIV : Amplitude = 10 mm : EF = 29 mm/s : PVM en W	: Ouverture des sigmoïdes = 1,7 cm : Fermeture des sigmoïdes = complète	: Ep SIV/Ep PPVG = 2,1 : VD/VG = 0,74 : DDVD = 2,6 cm
177	B. N.	43	: Hypertrophie : Epaisseur = 3,2 cm : Mouvement paradoxal	: GVM en M avec SAM et butée sur le SIV : Amplitude = 17 mm : EF = 90 mm/s : PVM non visualisée	: Ouverture des sigmoïdes = 1,7 cm suivie de fermeture méso-systolique puis de réouverture : Fermeture des sigmoïdes = complète	: Ep SIV/Ep PPVG = 2,9
179	M. G.	76	: Hypertrophie : Epaisseur = 2 cm : Mouvement paradoxal	: GVM en M avec SAM et butée sur le SIV : Amplitude = 17 mm : EF = 80 mm/s	: Ouverture des sigmoïdes = 1,5 cm : Fermeture des sigmoïdes = complète : Diamètre total = 2,4 cm	: VD/VG = 0,57 : DDVD = 2,8 cm : Ep SIV/Ep PPVG = 1,81

104	A.L.K.	63	: Hypertrophie : Epaisseur = 2,1 cm : Mouvement paradoxal	: GVM en plateau descendant : avec SAM et butée sur le SIV : Amplitude = 10 mm : EF = 22 mm/s : PVM en W	: Ouverture des sigmoïdes = : 2 cm suivie de fermeture : mésosystolique puis de réouverture : Fermeture des sigmoïdes = : complète	: VD/VG = 0,44 : Ep SIV/Ep PPVG = 1,4
106	P.A.M.	26	: Hypertrophie modérée : Epaisseur = 1,9 cm : Mouvement paradoxal	: GVM en M avec butée sur le : SIV : Amplitude = 23 mm : EF = 115 mm/s : PVM en W	: Ouverture des sigmoïdes = : 1,9 cm : Fermeture des sigmoïdes = : complète : Diamètre total = 2,3 cm	: VD/VG = 0,25 : Ep SIV/Ep PPVG = 1,8
190	C. D.	30	: Hypertrophie : Epaisseur = 2,2 cm	: GVM en tente avec SAM et : butée sur le SIV : Amplitude = 27 mm : EF = 70 mm/s : PVM en W	: Ouverture des sigmoïdes = : 1,5 cm : Fermeture des sigmoïdes = : complète : Diamètre total = 2,3 cm	: Ep SIV/Ep PPVG = 2 : Calcifications sous-valvulaires
194	F. D.		: Hypertrophie : Epaisseur = 2,1 cm : Mouvement paradoxal	: GVM en M avec SAM modéré : Amplitude = 20 mm : EF = 71 mm/s : PVM en W	: Ouverture des sigmoïdes = : 1,9 cm : Fermeture des sigmoïdes = : complète : Diamètre total = 3 cm	: VD/VG = 0,30 : Ep SIV/Ep PPVG = 1,75
195	J. F.		: Hypertrophie : Epaisseur = 2 cm : Mouvement paradoxal	: GVM en M avec SAM modéré : Amplitude = 20 mm : EF = 71 mm/s : PVM en W	: Ouverture des sigmoïdes = : 1,9 cm : Fermeture des sigmoïdes = : complète : Diamètre total = 3,2 cm	: Ep SIV/Ep PPVG = 1,42
200	N. D.	27	: Hypertrophie : Epaisseur = 2,5 cm : Mouvement paradoxal	: GVM en M avec grande onde A : et SAM : Amplitude = 10 mm : EF = 61 mm/s : PVM en W	: Ouverture des sigmoïdes = : 1,5 cm : Fermeture des sigmoïdes = : complète : Diamètre total = 2,9 cm	: VD/VG = 0,57 : Ep SIV/Ep PPVG = 1,35

206	F. N.	19	: Hypertrophie : Epaisseur = 1,5 cm : Mouvement paradoxal	: GVM en M avec SAM et butée : sur le SIV : Amplitude = 20 mm : EF = 83 mm/s : PVM en W	: Ouverture des sigmoïdes = : 1,7 cm : Fermeture des sigmoïdes : : complète : Diamètre total = 2,1 cm	: : VD/VG = 0,44 : Ep SIV/Ep PPVG = 2,5
207	M. F.	30	: Hypertrophie : Epaisseur = 2,4 cm : Mouvement paradoxal	: GVM en M avec SAM et butée : sur le SIV : Amplitude = 20 mm : EF = 94 mm/s : PVM en W	: Ouverture des sigmoïdes = : 1,7 cm : Fermeture des sigmoïdes : : complète : Diamètre total = 2,3 cm	: : Ep SIV/Ep PPVG = 1,9
208	I. D.	43	: Hypertrophie : Epaisseur = 2,6 cm : Mouvement paradoxal	: GVM en M avec SAM et butée : sur le SIV : Amplitude = 20 mm : EF = 31 mm/s : PVM en W	: Ouverture des sigmoïdes = : 1,9 cm : Fermeture des sigmoïdes : : complète : Diamètre total = 3,1 cm	: : Ep SIV/Ep PPVG = 1,9
212	M. D.		: Hypertrophie : Epaisseur = 2,5 : Mouvement paradoxal	: GVM en M avec SAM et butée : sur le SIV : Amplitude = 10 mm : EF = 35 mm/s : PVM non visualisée	: Ouverture des sigmoïdes = : 1,0 cm suivie de fermeture : mésosystolique puis de réouver- : ture : Fermeture des sigmoïdes : : complète : Diamètre total = 2,9 cm	: : Ep SIV/Ep PPVG = 1,4
214	S. N. N.	32	: Hypertrophie : Epaisseur = 2,6 cm : Mouvement paradoxal	: GVM en M avec SAM et butée : sur le SIV : Amplitude = 10 mm : EF = 93 mm/s : PVM non visualisée	: Ouverture des sigmoïdes = : 1,9 cm avec une encoche : mésosystolique : Fermeture des sigmoïdes : : complète : Diamètre total = 2,8	: : Ep SIV/Ep PPVG = 1,0

:	:	:	:	:	:
:	:	: Hypertrophie	:	: GVM en M avec SAM et butée	: Ouverture des sigmoïde à
:	:	: Epaisseur = 2,4 cm	:	: sur le SIV	: 1,9 cm avec une ancoche
215	: N. D.:	44 : Mouvement paradoxal	:	: Amplitude = 19 mm	: mésosystolique
:	:	:	:	: EF = 06 mm/s	: Fermeture des sigmoïdes =
:	:	:	:	: PVM en W	: complète
:	:	:	:	:	: Diamètre total = 2,7 cm
:	:	:	:	:	: Ep SIV/Ep PPVG = 1,6
:	:	:	:	:	:

LEGENDE :

VD = ventricule droit
 VG = ventricule gauche
 GVM = grande valve mitrale
 PVM = petite valve mitrale
 EF = pente EF
 SAM = "systoli anterio motion"
 SIV = septum interventriculaire
 EpSIV = épaisseur du septum interventriculaire
 EpPPVG = épaisseur de la paroi postérieure ventriculaire gauche
 DDVD = diamètre télédiastolique ventriculaire droit.

b) Cardiomyopathies hypertrophiques non obstructives

Le trait caractéristique de la cardiomyopathie hypertrophique non obstructive est l'hypertrophie du septum interventriculaire disproportionnée par rapport à la paroi libre du ventricule gauche.

Le rapport épaisseur septale sur épaisseur de la paroi postérieure ventriculaire gauche est supérieur à 1,3 sauf dans 3 observations, les valeurs retrouvées étant alors de 1,11 ; 1,17 et 1,18.

Le septum est animé d'un mouvement paradoxal dans 50 % des cas.

Il est hyperkinétique dans l'observation n° 191.

TABLEAU XXX : CARDIOMYOPATHIES HYPERTROPHIQUES NON OBSTRUCTIVES

N°	Prénom et Nom	Age (ans)	Septum interventriculaire	Valvule mitrale	Autres signes
170	O. S.	62	: Hypertrophie : Epaisseur = 1,9 cm : Mouvement paradoxal	: GVM en M : Amplitude = 13 mm : EF = 128 mm/s : PVM en W	: VD/VG = 0,48 : Ep SIV/Ep PPVG = 1,18
172	M. L.	27	: Hypertrophie : Epaisseur = 2 cm	: GVM en M : Amplitude = 28 mm : EF = 92 mm/s : PVM en W	: VD/VG = 0,46 : Ep SIV/Ep PPVG = 1,42
175	M.S.D.	40	: Hypertrophie : Epaisseur = 2,4 cm : Mouvement paradoxal	: GVM en M : Amplitude = 20 mm : EF = 145 mm/s : PVM en W	: VD/VG = 0,47 : Ep SIV/Ep PPVG = 1,84 : Arythmie peu extrasystole ventriculaire
178	A.B.S.	62	: Hypertrophie : Epaisseur = 2 cm : Mouvement paradoxal	: GVM en tente miniaturisée : Amplitude = 18 mm : EF = 105 mm/s : PVM en W	: VD/VG = 0,66 : DDVD = 3 cm : DAP-OG = 4,1 cm : Ep SIV/Ep PPVG = 1,11
180	M. L.	55	: Hypertrophie : Epaisseur = 2,6 cm	: GVM en M : Amplitude = 20 mm : EF = 121 mm/s : PVM en W	: VD/VG = 0,26 : Ep SIV/Ep PPVG = 1,36
191	F. S.	41	: Hypertrophie : Epaisseur = 1,7 cm : Septum hyperkinétique : (Motilité = 1,7 cm)	: GVM en M : Amplitude = 24 mm : EF = 80 mm/s : PVM non visualisée	: VD/VG = 0,58 : Ep SIV/Ep PPVG = 1,54
196	S. A.	48	: Hypertrophie : Epaisseur = 2 cm	: GVM en M : Amplitude = 21 mm : EF = 100 mm/s : PVM en W	: VD/VG = 0,36 : Ep SIV/Ep PPVG = 1,66

201	M. N.	80	: Hypertrophie : Epaisseur = 1,4 cm : Mouvement paradoxal	: GVM en M : Amplitude = 15 mm : EF = 91 mm/s : PVM en W	: DDVD = 2,8 cm : DDVG = 4 cm : VD/VG = 0,70 : Ep SIV/Ep PPVG = 3
209	A. M.	64	: Hypertrophie : Epaisseur = 1,9 cm : Mouvement paradoxal	: GVM en M miniaturisé : Amplitude = 15 mm : EF = 27 mm/s : PVM en W	: VD/VG = 0,53 : DDVD = 2,4 cm : Ep SIV/Ep PPVG = 1,72
210	C. T.	30	: Hypertrophie : Epaisseur = 2 cm	: GVM en tente : Amplitude = 17 mm : PVM en W	: VD/VG = 0,37 : Ep SIV/Ep PPVG = 1,17

LEGENDE :

VD = ventricule droit
 VG = ventricule gauche
 GVM = grande valve mitrale
 PVM = petite valve mitrale
 EF = pente EF
 DDVD = diamètre télédiastolique ventriculaire droit
 DDVG = diamètre télédiastolique ventriculaire gauche
 DAP-OG = diamètre antéro-postérieur de l'oreillette gauche
 EpSIV = épaisseur du septum interventriculaire
 EpPPVG = épaisseur de la paroi postérieure ventriculaire gauche.

2°/ - CARDIOPATHIES CONGESTIVES

Echocardiogramme n° 22

La principale anomalie objectivée par l'étude échocardiographique des cardiomyopathies congestives est la dilatation importante du ventricule gauche (57,1 % des cas) avec un rapport VD/VG souvent abaissé et une hypokinésie septale prédominante mais pouvant être globale touchant à la fois le septum et la paroi postérieure ventriculaire gauche.

L'incidence mitrale montre une valvule mitrale miniaturisée qui semble perdue dans ce grand ventricule. Elle a un aspect symétrique à cause d'une part de la réduction de l'amplitude d'ouverture DE de la grande valve avec une tendance à égaliser la petite valve, d'autre part, de l'augmentation de la distance entre le point E et la face gauche du septum. Cette symétrie exagérée de la valvule mitrale lui donne un aspect en "double losange" ou en "double diamant".

La pente EF de la valvule mitrale est très élevée, supérieure à 80 mm/s dans 78,5 % des cas.

Signalons l'augmentation, chez certains patients, de la distance entre les valves mitrales et la paroi postérieure ventriculaire gauche par suite du changement de configuration du ventricule gauche a été retrouvée dans l'observation n° 192. La fermeture protosystolique des sigmoïdes aortiques a été également retrouvée dans une observation n° 197.

Enfin, il existe une arythmie extrasystolique ventriculaire dans deux cas.

TABLEAU XXXI : CARDIOMYOPATHIES CONGESTIVES

N°	Prénom et Nom	Âge (ans)	Valvule mitrale	Autres signes
192	A. N.	29	: GVM en tente : Amplitude = 18 mm : EF = 86 mm/s : PVM en W	: DSVG = 5,8 cm : DDVD = 2 cm : DAF-OG = 4,2 cm : Septum hypokinétique animé de mouvements paradoxaux : Distance E - Septum = 2,16 cm
193	K. B.	23	: GVM en M miniaturisé : Amplitude = 18 mm : EF = 159 mm/s : PVM en W	: DDVD = 5,2 cm : VD/VG = 0,74 : Septum mince et hypokinétique : Distance E - Septum = 2,3 cm
197	K. D.	16	: GVM en M : Amplitude = 2 mm : EF = 222 mm/s : PVM en W	: DDVD = 2,1 cm : VD/VG = 0,36 : Fermeture protosystolique des sigmoïdes aortiques : Distance E - Septum = 2,08 cm
198	M. N.	26	: GVM en M : Amplitude = 23 mm : EF = 160 mm/s : PVM en W	: DDVD = 1,2 cm : VD/VG = 0,18 : Septum mince et hypokinétique : Prolapsus de la GVM : Distance E - Septum = 1,92 cm
202	F. M.	27	: GVM en M : Amplitude = 14 mm : EF = 200 mm/s : PVM en W	: DDVD = 1,4 : VD/VG = 0,26 : Septum mince et hypokinétique : Distance E - Septum = 2,6 cm
205	P. G.	24	: GVM en M miniaturisé : Amplitude = 11 mm : EF = 121 mm/s : PVM en W	: DDVD = 3,2 cm : VD/VG = 0,57 : Septum mince pratiquement akinétique : Distance E - Septum = 2,3 cm

211	A. K.	16	: GVM en M : Amplitude = 20 mm : EF = 106 mm/s : PVM en W	: DDVD = 1,4 cm : VD/VG = 0,24 : Distance E - Septum = 2 cm	DDVG = 5,7 cm
213	F. F.	33	: GVM variable en M ou en : tente avec fibrose de la : valvule mitrale miniaturisée : Amplitude = 15 mm : EF = 102 mm/s : PVM en W	: DDVD = 3 cm : VD/VG = 0,55 : Septum hypokinétique : Distance E - Septum = 2,09 cm : Arythmie extrasystolique ventriculaire	DDVG = 5,4 cm DSVG = 4,8 cm
216	A. B.		: GVM en M miniaturisé : Amplitude = 19 mm : EF = 100 mm/s : PVM en W	: DDVD = 3,5 cm : VD/VG = 0,61 : Septum hypokinétique : Distance E - Septum = 2,1 cm	DDVG = 5,7 cm DSVG = 5 cm
217	S.S.	49	: GVM en M miniaturisé et : fibrosé : Amplitude = 18 mm : EF = 95 mm/s : PVM en W	: DDVD = 2 cm : VD/VG = : Septum et PPVG denses et hypokinétiques : Distance E - Septum = 2,25	DDVG = 6 cm DSVG = 5 cm
220	D. F.		: GVM en tente sauf après un : repos compensateur : Amplitude = 15 mm : PVM en W	: DDVD = 3,7 cm : VD/VG = 0,72 : Septum hypokinétique : Distance E - Septum = 2 cm : Arythmie par extrasystole ventriculaire	DDVG = 5,1 cm
221	M. D.		: GVM en M : Amplitude = 28 mm : EF = 45 mm/s	: DDVD = 2,8 cm : VD/VG = 0,43 : Distance E - Septum = 1,0 cm	DDVG = 6,5 cm
222	A. D.	34	: GVM en M miniaturisée : Amplitude = 14 mm : EF = 139 mm/s : PVM en W	: DDVD = 2,9 cm : VD/VG = 0,65 : Septum mince et hypokinétique : Distance E - Septum = 2,1 cm	DDVG = 4,4 cm

:	:	:	:	:
:	:	: GVM en W miniaturisé	: DDVC = 3 cm	DDVG = 5,3 cm
:	:	: Amplitude = 10 mm	: VD/VG = 0,50	
224: K. B.	: 47	: EF = 67 mm/s	: Septum mince et hypokinétique	
:	:	: PVM en W	: Distance E - Septum = 2,3 cm	
:	:	:	:	

LEGENDE :

VD = ventricule droit
 VG = ventricule gauche
 VGM = grande valve mitrale
 PVM = petite valve mitrale
 EF = pente EF
 DDVD = diamètre télédiastolique ventriculaire droit
 DSVD = diamètre télésystolique ventriculaire droit
 DDVG = diamètre télédiastolique ventriculaire gauche
 DSVG = diamètre télésystolique ventriculaire gauche
 DAP-OG = diamètre antero-postérieur de l'oreillette gauche
 PPVG = paroi postérieure ventriculaire gauche.

3°/ - CARDIOMYOPATHIES RESTRICTIVES

Echocardiogramme n° 23

Au cours de notre étude nous avons retrouvé deux observations de cardiomyopathie restrictive du type endomyocardite fibreuse.

Les constatations échocardiographiques résumées dans le tableau XXXII sont les suivantes :

- La grande valve mitrale présente une morphologie en M et bute sur le bute sur le septum interventriculaire en diastole. Son amplitude d'excursion mesure 25 et 29 mm. Sa pente EF est élevée dans l'observation n° 223, faisant évoquer une insuffisance mitrale associée. La petite valve mitrale se déplace en miroir de la grande avec une morphologie normale en W.
- Le septum interventriculaire a un mouvement paradoxal caractéristique en "crâneau". Sa motilité et son épaisseur sont normaux.
- Les retentissements existent au niveau des cavités cardiaques. Les signes de surcharge diastolique ventriculaire droite sont évidents dans l'observation n° 204, le diamètre télédiastolique ventriculaire droit atteignant 6 cm soit plus du double de sa valeur normale. Cette dilatation ventriculaire droite entraîne une majoration du rapport VD/VG à 1,6.

Dans l'observation n° 223 la transformation de l'endocarde prédomine beaucoup plus à gauche. Le diamètre télédiastolique ventriculaire droit est modérément augmenté et le rapport VD/VG est de 0,65.

Dans nos deux observations, l'oreillette gauche est dilatée.

Notons enfin que la valvule tricuspide a été facilement enregistrée dans les deux cas.

TABLEAU XXXII : CARDIOMYOPATHIES RESTRICTIVES (ENDOMYOCARDITE FIBREUSE)

N°	Prénom et Nom	Age (ans)	Valvule mitrale	Septum interventriculaire	Autres signes	
204	D. D.	29	: GVM en M avec butée sur le SIV en diastole : Amplitude = 25 mm : EF = 78 mm/s : PVM en W	: Morphologie en créneau : Epaisseur = 1 cm : Motilité = 1 cm : Mouvements paradoxaux	: DDVG = 3,6 cm : DDVD = 6 cm : VD/VG = 1,6 : DAP-OG = 4,1 cm	: DSVG = 3 cm : DSVD = 4 cm
223	S. N.	36	: GVM en M avec butée sur le SIV en diastole : Amplitude = 29 mm : EF = 258 mm/s : PVM en W	: Morphologie en créneau : Epaisseur = 0,8 cm : Motilité = 1 cm : Mouvements paradoxaux	: DDVG = 4,6 cm : DDVD = 3 cm : VD/VG = 0,65 : DAP-OG = 4,5 cm	: DSVG = 2,9 cm : DSVD = 2,8 cm

LEGENDE :

- VD = ventricule droit
- VG = ventricule gauche
- GVM = grande valve mitrale
- PVM = petite valve mitrale
- EF = pente EF
- SIV = septum interventriculaire
- DDVG = diamètre télédiastolique ventriculaire gauche
- DSVG = diamètre télésystolique ventriculaire gauche
- DDVD = diamètre télédiastolique ventriculaire droit
- DSVD = diamètre télésystolique ventriculaire droit
- DAP-OG = diamètre antéropostérieur de l'oreillette gauche.

7°) CARDIOPATHIES CONGENITALES

L'échocardiographie fournit de précieux renseignements permettant de découvrir les cardiopathies congénitales d'évaluer leur sévérité et de suivre leur évolution pré et post-opératoire. Notre étude de ce groupe nosologique porte sur les dossiers de communication interventriculaire, de canal atrio-ventriculaire, de ventricule unique et de tétralogie de FALLOT. Ces dossiers concernent des malades chez qui l'exploration échocardiographique a apporté des arguments fiables en faveur du diagnostic.

A) - COMMUNICATION INTERVENTRICULAIRE

Observations n°s 227 et 228

Echocardiogramme n° 24

L'échocardiographie en mode TM a permis de visualiser le défaut du septum interventriculaire dans deux cas. Ce défaut septal se traduit par une solution de continuité des échos entre le septum interventriculaire et la paroi antérieure de l'aorte. De plus on note une hypertrophie ventriculaire gauche dans un cas et une hyperkinésie septale également dans un cas. Le diamètre antéro-postérieur de l'oreillette gauche est normal. Signalons que la grande valve mitrale présente une morphologie en M ; son amplitude d'excursion mesure 20 et 22 mm avec une pente EF égale à 84 et 164 mm/s. La petite valve mitrale garde son mouvement paradoxal du septum interventriculaire.

B) - CANAL ATRIO - VENTRICULAIRE

Observations n°s 229 et 230

Echocardiogramme n° 25

Le canal atrio-ventriculaire a été retrouvé dans deux cas. L'anomalie échocardiographique observée en Mode TM est la visualisation de la grande valve mitrale traversant le plan du septum interventriculaire en diastole. Cette grande valve présente une morphologie en M avec une amplitude d'excursion de 29 et 33 mm et une pente EF égale à 100 et 120 mm/s.

La petite valve mitrale garde sa morphologie normale en W. L'oreillette gauche est modérément dilatée dans un cas avec un diamètre antéro-postérieur égal à 4,5 cm.

C) - VENTRICULE UNIQUE

Observation n° 233

Les anomalies échocardiographiques retrouvées dans cette observation sont les suivantes :

- en mode unidimensionnel, l'échocardiogramme enrégistre simultanément les deux valves auriculo-ventriculaires sans aucune interposition du septum interventriculaire.

- en mode bidimensionnel, la coupe apicale quatre cavités, enrégistre simultanément les deux valves auriculo-ventriculaires dans la même cavité ventriculaire sans aucune interposition du septum interventriculaire. La valve postérieure de la valve mitrale vient au contact de la valve antérieure de la tricuspide en télésystole. L'amplitude de mouvement de la valve mitrale est souvent supérieure à celle de la valve tricuspide plus petite. La coupe transversale parasternale gauche montre les deux orifices auriculo-ventriculaires dans la même cavité.

D) - TETRALOGIE DE FALLLOT

Observations n°s 231 et 232

Echocardiogramme n° 26

Deux dossiers de tétralogie de FALLLOT ont été retrouvés. La principale anomalie visualisée par l'échocardiographie unidimensionnelle est la présence d'une aorte dilatée de diamètre égal à 3,9 et 4,4 cm avec une paroi antérieure plus proche du transducteur que ne le sont les échos provenant du septum interventriculaire, réalisant la classique image d'aorte à cheval sur le septum. La communication interventriculaire existe, objectivée par une solution de continuité entre le septum interventriculaire et l'aorte. Le ventricule droit est hypertrophié dans un cas et normal dans l'autre. Le septum interventriculaire est hypertrophié dans un cas ; il est animé de mouvements paradoxaux chez nos deux malades.

CHAPITRE VI

COMMENTAIRES

I. L'ECHOCARDIOGRAPHIE DANS LES VALVULOPATHIES

Les valvulopathies rhumatismales constituent la première grande indication d'utilisation de l'échocardiographie. L'examen apporte une contribution irremplaçable en fournissant un instantané anatomo-fonctionnel des différentes structures intracardiaques comme les valvules. Toutefois son apport spécifique est très variable selon le type de cardiopathie valvulaire.

A/ ECHOCARDIOGRAPHIE DANS LES VALVULOPATHIES MITRALES

1°) - Le rétrécissement mitral

Historiquement, le premier signe du rétrécissement mitral décrit par EDLER (128) est le ralentissement de la pente diastolique de la grande valve mitrale ou pente EF, avec un aspect caractéristique en créneau de la valve (127, 128). Cette pente EF réduite peut parfois être nulle, (211, 259, 441).

De nombreux chercheurs (132, 376) ont confirmé cette anomalie de la pente EF. Ils trouvèrent qu'il existait une relation quantitative entre le degré du rétrécissement mitral et la pente EF au dehors des formes calcifiées. Sur une série de 122 malades EDLER (128) a rapporté les corrélations suivantes :

	Surface \swarrow 0,8 cm ²	EF = 9 à 14 mm/s
0,8 cm ²	\swarrow Surface \swarrow 1,2 cm ²	EF = 6 à 22 mm/s
1,3 cm ²	\swarrow Surface \swarrow 1,8 cm ²	EF = 9 à 26 mm/s
1,9 cm ²	\swarrow Surface \swarrow 2,3 cm ²	EF = 16 à 30 mm/s
	Surface \swarrow 2,5 cm ²	EF = 20 à 37 mm/s

Ces résultats recoupent ceux de FEIGENBAUM (142, 143) pour qui la pente EF permet d'évaluer la sévérité du rétrécissement mitral (RM) selon l'échelle suivante :

pas de RM	EF > 35 mm/s
RM léger	EF = 25 à 35 mm/s
RM significatif	EF = 15 à 25 mm/s
RM serré	EF \swarrow 15 mm/s

Cette corrélation est médiocre et peu significative car la pente EF inférieure à 15 mm/s proposée comme critère de sténose mitrale sévère reste un signe de sensibilité et de spécificité insuffisante. (82, 144, 275, 317)

Il existe donc des sténoses mitrales sévères inférieures à 1,3 cm² et à pente EF supérieure à 30 mm/s, comme des sténoses mitrales supérieures à 1,8 cm² et à pente EF inférieure à 15 mm/s.

Malgré tout, une pente EF normale élimine une sténose mitrale significative, et une pente inférieure à 10 mm/s suggère un rétrécissement mitral serré (82).

D'autres auteurs (230, 261) exigent que la pente EF dépasse 60 mm/s pour éliminer formellement un rétrécissement mitral. On doit toutefois insister sur le fait que la mesure de la pente EF garde encore une valeur pour suivre un malade donné. L'amplitude d'excursion de la grande valve mitrale est le plus souvent diminuée (144). En réalité, cette amplitude est assez variable et dépend du caractère calcifié ou non des valves.

Une autre constatation, tirée de l'échocardiogramme de mode M, utile dans le diagnostic du rétrécissement mitral, est l'aspect du mouvement de la valve mitrale postérieure (122). Normalement la valve mitrale postérieure est une image virtuelle en miroir de la valve antérieure ; elle se déplace vers le bas alors que la valve antérieure se déplace vers le haut. En cas de rétrécissement mitral, la valve postérieure se déplace vers le haut dans la même direction que la valve antérieure. Ce mouvement paradoxal antérieur en diastole de la valve mitrale postérieure est spécifique du rétrécissement mitral et traduit une fusion commissurale qui la prive de toute cinétique autonome (122). Signalons que tous les malades porteurs d'un rétrécissement mitral n'ont pas nécessairement un déplacement antérieur de la valve postérieure pendant la diastole (30). Le mouvement de cette valve postérieure peut être divergent vers l'arrière (5, 154, 279, 386). Cet aspect correspond surtout à des atteintes de l'appareil sous-valvulaire sans fusion commissurale marquée. Le troisième signe de l'échocardiogramme de mode M en faveur du diagnostic de rétrécissement mitral est constitué par l'épaississement des valves.

Une valve souple non calcifiée s'exprime par un écho unique et fin ; une valve épaissie, non ou peu calcifiée s'exprime par des échos parallèles, linéaires, non fusionnés ; une valve calcifiée s'exprime par des échos denses et pluristratifiés.

En utilisant ces trois critères que sont : le ralentissement de la pente diastolique de la grande valve mitrale, le mouvement anormal antérieur de la petite valve mitrale et l'épaississement des valves, il y aura peu de malades chez lesquels le diagnostic qualitatif de rétrécissement mitral ne sera pas fait avec l'échocardiographie de mode M. Dans les quelques cas pour lesquels la technique de mode M n'est pas décisive, l'échocardiographie bidimensionnelle peut contribuer au diagnostic qualitatif mais aussi à l'appréciation de la surface rétrécie. La principale caractéristique du rétrécissement mitral en échocardiographie bidimensionnelle est le bombement de la valve mitrale antérieure pendant la diastole. Les résultats de récents travaux (26, 210, 297, 322) concluent à une excellente corrélation entre la surface valvulaire évaluée par l'échocardiographie bidimensionnelle, les mesures hémodynamiques, (formule de GORLIN) et surtout les mesures anatomiques (per-opératoire ou valves excisées). Il semble toutefois, que l'échocardiographie surestime légèrement la surface valvulaire de 0,3 cm². Il est donc nécessaire de retenir la plus petite surface calculée (414).

Enfin les signes de répercussion en amont seront également recherchés : dilatation de l'oreillette gauche, signe éventuel d'hypertension artérielle pulmonaire, l'hypokinésie habituelle de la paroi postérieure de l'aorte, reflet de la stase auriculaire gauche lié à l'obstacle mitral.

2°) Insuffisance mitrale

L'échocardiographie ne visualise pas le flot mitral régurgitant de l'insuffisance mitrale.

SEGAL et COLL (375) ont tenté de définir des signes échocardiographiques d'insuffisance mitrale sur l'aspect même de la valve : augmentation de l'amplitude d'ouverture et de la vitesse de la pente diastolique EF. Malheureusement ces signes sont inconstants.

Quand l'insuffisance mitrale est secondaire à une valvulopathie rhumastimale, il y a toujours un certain degré de fibrose et le mouvement de la valvule est diminué. C'est ainsi que l'amplitude du mouvement de la valvule et la pente EF sont rarement plus grandes que la normale, même en cas d'insuffisance mitrale massive (432).

D'autres auteurs (55) ont voulu poser le diagnostic échocardiographique d'insuffisance mitrale sur la présence d'un diastasis systolique entre les deux feuillets de la mitrale, témoin d'une incapacité de jonction des deux valves. Bien que cette théorie soit assez plausible, en réalité, une telle technique fournit de nombreux résultats faussement positifs et faussement négatifs. L'appareil valvulaire mitral de forme irrégulière est presque parallèle au faisceau ultrasonore lors de la systole et le problème de la largeur du faisceau rend ce signe échocardiographique incertain (143). Dans notre étude, le diastasis systolique des deux feuillets mitraux n'a été trouvé que dans un seul cas chez les vingt cinq malades présentant une insuffisance mitrale.

La plupart des échocardiographistes comptent sur les signes secondaires d'insuffisance mitrale pour en affirmer le diagnostic échocardiographique. Ces signes comprennent la taille de l'oreillette gauche, les pulsations de la paroi de l'oreillette gauche, la taille du ventricule gauche, le mouvement de l'orifice aortique et l'aspect du déplacement du septum interventriculaire (150).

Signalons que l'accroissement du déplacement du septum n'est pas spécifique de l'insuffisance mitrale. L'insuffisance aortique s'accompagne aussi d'un déplacement exagéré du septum interventriculaire.

Concernant le diagnostic de sévérité de l'insuffisance mitrale, l'échocardiographie TM permet difficilement d'apprécier l'importance de la fuite mitrale comme le montrent les chiffres suivants dûs à SEGAL (375).

TABLEAU XXXIII : Diagnostic de sévérité de l'insuffisance mitrale (IM) selon B. L. SEGAL

	Pente EF (mm/s)	Amplitude (mm)
IM peu sévères	128-214	22-36
IM sévère	120-250	24-42

Le diagnostic de sévérité est d'autant plus difficile que l'insuffisance mitrale est modérée ou minime.

En pratique, c'est l'étude du ventricule gauche qui amène le plus de renseignements (284) : en cas d'insuffisance mitrale légère, le diamètre télédiastolique ventriculaire et le diamètre auriculaire gauche restent dans les limites de la normale ; si l'insuffisance mitrale est moyenne les cavités gauches se dilatent modérément ; si l'insuffisance mitrale est sévère, on retrouve une augmentation du diamètre et de l'épaisseur télédiastolique ventriculaire gauche, de même qu'une dilatation de l'oreillette gauche.

L'échocardiographie bidimensionnelle peut aider au diagnostic d'insuffisance mitrale en montrant l'absence de coaptation complète des valves en systole, mais est incapable de fournir une appréciation quantitative même approchée de la fuite mitrale (274, 275). Comme on pouvait s'y attendre, l'échocardiographie DOPPLER a été proposée en tant que technique de détection et d'appréciation de la sévérité de l'insuffisance mitrale (2, 321). Malheureusement, l'étude DOPPLER de l'insuffisance mitrale présente de nombreuses limitations qui doivent être encore résolues. De nombreuses études sont en cours à l'heure actuelle et nous espérons qu'elles apporteront une précieuse contribution.

3°) Prolapsus mitral

Le prolapsus mitral a été observé chez quelques uns de nos malades. Il se définit comme un bombement d'une partie ou de la totalité d'un ou de deux feuillets mitraux vers l'oreillette gauche en systole (107). L'échocardiographie a beaucoup contribué ces dernières années à une meilleure connaissance de cette ballonnisation de la valve mitrale dont le diagnostic est maintenant possible par cette méthode sans qu'il soit nécessaire de recourir à l'angiographie ventriculaire.

Normalement, en systole, au début de la contraction auriculaire, les deux feuillets de la valve mitrale s'accolent au point C, puis ont un mouvement discrètement antérieur et ascendant, reflet du déplacement antérieur de l'anneau mitral au fur et à mesure que le ventricule gauche se vide. C'est ce mouvement antérieur du segment systolique de la valve mitrale qui est altéré au cours du prolapsus mitral.

Classiquement, tel qu'il a été décrit par DILLON (115), K KERBER (237) puis DE MARIA (101, 104), après une phase initiale apparemment normale, survient brutalement un ressaut méso et télé-systolique du feuillet postérieur mitral, parfois des deux feuillets vers l'arrière, donnant un aspect typique en "louche" ou en point d'interrogation "couché". Le critère communément admis, pour conclure à un prolapsus, est un décalage de 2 mm au moins entre la ligne horizontale virtuelle joignant les points C et D et le point le plus postérieur du coude méso-systolique (290, 342, 381). SAHN et coll (363) exigent un décalage postérieur d'au moins 5 mm. DE MARIA, en 1974, a décrit un autre aspect fréquent de prolapsus, avec un décalage postérieur holosystolique donnant un aspect en "hamac". C'est le "bowing" des auteurs anglo-saxons.

Un troisième aspect, que la majorité des auteurs rapproche de l'image en hamac, est celui dit de "collapsus mitral" (101, 290) ; il est caractérisé par un brusque mouvement postérieur systolique de la valve qui finit par se confondre à la paroi auriculaire gauche. Dans certains cas, malgré la présence du syndrome clic-souffle méso-systolique décrit par BARTLOW (27) et caractéristique du prolapsus mitral, l'échocardiogramme basal n'enregistre pas le décrochement méso-télé-systolique. On doit alors s'aider de manoeuvres provocatrices, telle l'inhalation de nitrite d'amyle, la manoeuvre de VALSAVA, l'enregistrement en position debout. Ces artifices réduisent la taille de la cavité ventriculaire gauche par des mécanismes différents et accroissent ainsi la disproportion entre la longueur des cordages et celle du grand axe de la cavité ; ce qui favorise l'apparition ou la majoration du prolapsus (428).

A l'inverse, il est également possible de créer des aspects faussement positifs de prolapsus, en particulier par une position incorrecte du transducteur : en effet lorsque celui-ci est placé dans les deuxième ou troisième espaces intercostaux gauches et dirigé obliquement vers le bas, un aspect de prolapsus apparaît. MARKIEWICZ et coll (289) conseillent alors de ne porter le diagnostic de prolapsus de la valve mitrale seulement lorsque le faisceau ultrasonore est perpendiculaire à la valvule mitrale et que le transducteur est placé dans le quatrième ou le cinquième espace intercostal, le long du bord gauche du sternum.

En raison des difficultés rencontrées par l'échocardiographie TM, l'échocardiographie bidimensionnelle a été utilisée pour diagnostiquer un prolapsus de la valvule mitrale (79). Elle montre chez certains malades la coaptation trop postérieure des feuillets ou leur bombement postérieur.

4°) Maladie mitrale

L'étude échocardiographique de la maladie mitrale s'est révélée difficile car il n'existe pas de signes spécifiques de la double atteinte valvulaire. Le tableau échocardiographique réalisé rassemble à des degrés divers les signes de la sténose mitrale beaucoup plus faciles à reconnaître, et les signes de l'insuffisance mitrale beaucoup moins spécifiques.

L'échocardiogramme permet dans une certaine mesure de faire la part de l'insuffisance et de la sténose, car la courbe prend la morphologie de l'affection dominante. Dans les sténoses sévères avec insuffisance légère, la morphologie et la vitesse de déplacement sont celles du rétrécissement mitral. Si la régurgitation prédomine sur la sténose, la pente initiale, à partir de l'ouverture de la mitrale, est souvent rapide, avant de se poursuivre par un plateau plus ou moins descendant, réalisant un aspect en chaise longue. Les calcifications de l'appareil mitral ne sont pas non plus spécifiques.

Au niveau des cavités cardiaques, il n'existe très souvent que des signes indirects. La dilatation de l'oreillette gauche et du ventricule droit fait penser à la sténose mitrale. L'association d'une dilatation ventriculaire gauche doit faire soupçonner l'existence d'une fuite mitrale concomitante.

B/ - ECHOCARDIOGRAPHIE DANS LES VALVULOPATHIES AORTIQUES

1°) Le rétrécissement aortique

Chez l'adulte normal, les sigmoïdes aortiques sont fines avec une amplitude d'ouverture variable entre 15 et 25 mm.

Dans le rétrécissement aortique ces sigmoïdes sont souvent à l'évidence pathologiques. Elles sont épaissies remaniées avec de nombreux échos denses et pluristratifiés. Ce remaniement s'accompagne d'une diminution significative de l'amplitude d'ouverture systolique des sigmoïdes qui reste inférieure à 15 mm (143, 144). La vitesse d'ouverture et de fermeture des sigmoïdes est également réduite. Par ailleurs, il existe une hypertrophie concentrique de la paroi du ventricule gauche en relation avec l'augmentation de la pression systolique (194).

Au plan du diagnostic qualitatif, le rétrécissement aortique peut être difficile à affirmer car les sigmoïdes sont souvent difficiles à individualiser d'autant plus qu'elles sont remaniées. De ce fait, le choix des points précis de mesure de leur séparation maxima est sujet à erreur (71). L'élément prédominant est la présence d'échos anormaux au sein de la racine aortique en systole (269).

Au plan du diagnostic de sévérité les tentatives de quantification du rétrécissement aortique sur l'aspect des sigmoïdes en échocardiographie TM s'avèrent décevantes. (420, 421).

Certes, la présence de valves très fibreuses à priori calcifiées, dont la mobilité apparaît très réduite, oriente vers une sténose serrée (10, 11, 71, 436).

Cet argument n'est toutefois pas suffisant. GRAMIAK (197) a notamment insisté sur l'intérêt diagnostique et prédictif de la présence d'échos intraortiques denses, parallèles, multiples, occupant en diastole près du tiers de la lumière de la racine de l'aorte et qui sont habituellement témoins d'un rétrécissement aortique significatif.

A l'inverse, l'appréciation de la sévérité du rétrécissement aortique peut être mal aisée chez des malades ayant un rétrécissement aortique congénital avec une fibrose minime sans calcifications. En effet, en raison de la configuration en dôme de ces orifices, les échos provenant de la partie large de l'orifice, près de son insertion sur l'aorte, sont enregistrés plus facilement que ceux provenant de l'orifice réel, situé lui, au sommet du dôme.

Les échos près de l'insertion sur l'aorte s'écartent largement pendant la systole et donnant l'apparence d'un orifice aortique normal, faisant ainsi sous estimer le degré de la sténose (151).

Les travaux de ACAR et coll (11) ont montré qu'il existait une bonne corrélation entre l'ouverture intersigmoïdienne en échocardiographie TM et le gradient ventriculo-aortique des sténoses aortiques acquises. Ainsi, lorsque l'ouverture sigmoïdienne est supérieure ou égale à 13 mm, il s'agit d'une sténose bénigne non chirurgicale ; inférieure à 6 mm : sténose serrée chirurgicale ; entre 7 et 12 mm, le caractère chirurgical de la sténose est douteux et tout dépend de l'importance des signes associés.

La corrélation paraît meilleure en échocardiographie bidimensionnelle (144, 420, 421).

- les coupes longitudinales permettent une meilleure visualisation des sigmoïdes et de leur degré d'épaississement ; l'amplitude d'ouverture systolique réelle est plus correctement mesurée, en particulier en cas de sténose en dôme.

- les coupes transversales, notamment au niveau de la base, permettent le calcul de la surface valvulaire.

Si sur l'écho sigmoïdien, les signes directs d'appréciation du degré de la sténose aortique s'avèrent ainsi peu faibles en échocardiographie TM, certains signes indirects permettent de mieux l'évaluer ou du moins, de la suspecter. Ce sont :

- la présence d'une hypertrophie ventriculaire gauche pas toujours concentrique et pouvant prédominer sur le septum (233) donnant un aspect d'hypertrophie septale asymétrique mais avec une paroi postérieure hypertrophiée. (173). Il n'y a pas habituellement de mouvement systolique mitral anormal, mais on a décrit la possibilité d'association de rétrécissement aortique et de cardiomyopathie obstructive (318). Cette association a été notée dans un cas au cours de notre travail et signalée dans l'étude des cardiomyopathies obstructives. Si le patient doit être opéré cette association doit être signalée à l'équipe chirurgicale afin d'éviter l'utilisation de drogues susceptibles d'entraîner une obstruction dynamique. L'absence d'hypertrophie pariétale échocardiographiquement décelable ne permet cependant pas d'exclure l'éventualité d'une sténose serrée (33).

- la présence d'un accident B de fermeture mitrale, témoin en l'absence de troubles de conduction auriculoventriculaires, d'une élévation de pressions télédiastoliques ventriculaires gauches (248).

- un ralentissement de la pente EF de la valve mitrale antérieure (349) qui traduit un trouble de la compli-ance ventriculaire gauche, également en rapport avec l'hypertrophie pariétale.

- au total, en matière de rétrécissement aortique, l'échocardiographie mono et bidimensionnelle sont à sensibilité égale pour le diagnostic qualitatif, le remaniement valvulaire étant identifié aisément

par les deux techniques. Pour le diagnostic de sévérité, l'échocardiographie bidimensionnelle paraît plus précise que l'échocardiographie TM car elle permet par des coupes passant exactement au niveau du chenal aortique de mesurer le diamètre de l'orifice réel.

La technique de l'écho-Doppler pulsé a été aussi appliquée à l'étude des sténoses aortiques (439). Le flux turbulent produit par le jet de sang passant par l'orifice sténosé vers l'aorte peut être facilement détecté au moyen de la technique Doppler. Mais si la méthode est sensible, les tentatives de quantification du rétrécissement aortique à partir de l'appréciation de la dimension du jet turbulent, sont pour l'heure encore décevantes.

2°) - L'insuffisance aortique

Comme pour l'insuffisance mitrale, l'échocardiographie ne visualise pas le flot régurgitant de l'insuffisance aortique. Elle montre souvent un diastasis diastolique (151) des sigmoïdes aortiques. Certains auteurs avaient d'abord proposé d'envisager le diagnostic de la fuite aortique sur la présence d'un dédoublement diastolique de l'écho des sigmoïdes aortiques (143, 213). Cette constatation du diastasis diastolique est faite parfois avec les deux techniques de mode M et bidimensionnelle. Nous l'avons trouvé chez tous nos malades. Malheureusement, ce signe n'est pas spécifique. Il est donc peu fiable, en particulier souvent responsable d'erreurs diagnostiques par excès. En effet un simple remaniement des sigmoïdes peut donner lieu à un double trait diastolique, même en l'absence de fuite associée.

Il peut être retrouvé chez des sujets sans régurgitation aortique, vraisemblablement pour des raisons techniques liées à la largeur du faisceau d'ultrasons ou à la position du capteur (10, 11, 258). D'autre part, les sigmoïdes aortiques peuvent aussi paraître normales à l'étude échocardiographique malgré l'existence d'une fuite aortique. Ceci est dû au fait que l'échocardiographie de mode TM ne visualise habituellement que deux des trois sigmoïdes aortiques.

Le principal signe diagnostique de l'insuffisance aortique est indirect. La constatation échocardiographique la plus fréquente chez les malades ayant une insuffisance aortique est la présence d'un "fluttering" de la valvule mitrale (227, 258, 349, 429) et du septum inter-

ventriculaire (83). Il s'agit de fines vibrations diastoliques de fréquence rapide, régulières, d'amplitude inférieure à 1 cm, conférant à la grande valve mitrale un aspect hachuré. En effet, la grande valve en diastole, se trouve sur le trajet du flux régurgitant de l'aorte et les effets conjugués de celui-ci et du flux sanguin diastolique normal venu de l'oreillette gauche déterminent ces vibrations. Celles-ci commencent dès la fermeture des sigmoïdes et lorsqu'elles existent sur le septum, elles s'observent dès l'encoche proto-diastolique. Elles sont visibles surtout au niveau du segment EF de la grande valve, mais peuvent exister également sur la petite valve. Parfois, elles sont difficiles à détecter. Si la résolution du système d'enregistrement est relativement médiocre, le fluttering peut apparaître sous la forme d'une tache ou d'un amas d'échos plutôt que sous la forme de fines oscillations (143). Ceci indique toute la minutie avec laquelle l'examen échocardiographique doit être pratiqué chez un patient suspect d'insuffisance aortique.

La recherche du fluttering septal est particulièrement utile s'il y a une maladie intrinsèque de la valvule mitrale entraînant une importante fibrose valvulaire qui empêche l'apparition habituelle des vibrations. Si le fluttering septal est très spécifique (98 %), sa sensibilité est faible (36 %). Par contre, le fluttering mitral est plus fréquent (72 %) mais moins spécifique (83 %), (114). La combinaison des deux augmente encore plus la sensibilité. Chez l'un de nos malades le fluttering intéresse non seulement la valvule mitrale antérieure mais aussi le septum interventriculaire.

Le fluttering mitral peut exister dans d'autres circonstances :

- des vibrations très fines peuvent être observées chez le sujet normal.
- des vibrations plus anarchiques, plus irrégulières et plus amples sont rencontrées dans les ruptures de valvule mitrale (55, 177, (55, 177, 398).
- les flutter et la fibrillation auriculaire entraînent des ondulations amples de la valvule mitrale contemporaines de l'activité auriculaire.

Le fluttering peut manquer lorsqu'un rétrécissement avec fibrose importante ou calcification de la grande valve s'associe à la fuite aortique (272, 274). Dans tous les cas, le fluttering de la mitrale

demeure un signe d'une valeur diagnostique purement qualitative, puisqu'il n'existe pas de relation stricte entre la gravité de la fuite et la présence ou l'importance des vibrations.

Le second critère sensible et spécifique de l'insuffisance aortique est constitué par la fermeture prématurée de la valvule mitrale. Dans une étude portant sur 53 malades BOTVINICK et coll (49) ont retrouvé 11 cas de fermeture prématurée de la valvule mitrale. Pour leur part, KULAS et coll. (258) en ont observé 5 cas sur 64 malades. Dans notre étude, nous avons retrouvé un seul cas de fermeture prématurée de la valvule mitrale sur 10 malades.

Cette fermeture prématurée de la valvule mitrale s'associe de façon significative à une élévation de la pression télédiastolique ventriculaire gauche supérieure à celle de l'oreillette gauche et à une baisse de l'index systolique (119, 121). Elle indique un défaut de compliance du ventricule gauche et constitue donc un facteur de mauvais pronostic du fait de l'évolution vers un défaut cardiaque rapide et grave.

Exceptionnellement, il est possible d'observer une ouverture diastolique prématurée des sigmoïdes aortiques traduisant une pression télédiastolique ventriculaire gauche supérieure à celle de l'aorte (89, 416).

Le ventricule gauche a aussi été étudié avec une grande attention chez les malades ayant une insuffisance aortique (13, 283). Les signes échocardiographiques de surcharge volumétrique du ventricule gauche, de dilatation du ventricule et d'augmentation du déplacement septal sont de constatation courante en cas d'insuffisance aortique.

Dans notre étude cette dilatation ventriculaire gauche a été observée chez 60 % de nos malades. Pour DROBINSKI et coll (121) la dilatation ventriculaire apparaît précocement. De plus il existerait une bonne corrélation ($r = 0,61$) entre le diamètre télédiastolique ventriculaire gauche et l'importance de la fuite mesurée à partir des courbes de dilution de colorants, au contraire de la durée de l'évolution de l'insuffisance aortique, qui a peu d'influence sur la dilatation du ventricule gauche. Ces signes échocardiographiques ne sont pas spécifiques de l'insuffisance aortique en ce qui concerne la surcharge volumétrique ventriculaire gauche et sont identiques à ceux observés en cas d'insuffisance mitrale.

Signalons que dans notre étude, l'hypertrophie septale s'observe dans 60 % des cas et celle de la paroi postérieure ventriculaire gauche dans 10 %.

L'échocardiographie TM garde une place de choix dans le diagnostic de l'insuffisance aortique car elle permet mieux que l'échocardiographie bidimensionnelle de mettre en évidence le signe indirect majeur qu'est le fluttering de la grande valve mitrale.

Quelques techniques échocardiographiques Doppler ont été proposées pour la détection de l'insuffisance aortique :

- le Doppler à onde continue utilisé pour enregistrer le type de flux aortique présent chez les malades ayant une insuffisance aortique. Normalement, il y a un niveau relativement faible de flux à l'intérieur de l'aorte pendant la diastole. Ce flux est probablement fonction de la relaxation de l'aorte élastique. Comme on pouvait s'y attendre, en cas d'insuffisance aortique, un niveau beaucoup plus important de flux est constaté pendant la diastole. De plus la direction du flux est inversée par rapport à celle constatée pendant la systole.

- le Doppler pulsé peut aussi être utilisé pour rechercher l'insuffisance aortique. Cet examen exige de situer l'échantillon Doppler dans la chambre de chasse du ventricule gauche (323, 415). Le flux diastolique peut être détecté chez les malades ayant une insuffisance valvulaire aortique. Malheureusement, cette technique est partiellement gênée par le flux diastolique traversant la valve mitrale, la rendant parfois peu commode pour faire la distinction entre les deux régimes de flux. La fiabilité de la technique est encore inconnue.

3°) - La maladie aortique

Pour nos quatre cas de maladie aortique il n'existe pas de signes échocardiographiques spécifiques de la double atteinte valvulaire.

Le diastasis diastolique présent chez tous nos patients ne constitue pas un signe spécifique de l'insuffisance aortique.

L'épaississement sigmoïdien est commun à la double atteinte aortique. La diminution du diamètre intersigmoïdien constitue théoriquement un élément diagnostique en faveur de la sténose aortique. Toutefois de récents travaux ont montré que l'amplitude d'ouverture sigmoïdienne n'est pas un argument toujours faible d'appréciation du degré d'une sténose aortique (10, 71, 420). Le fluttering diastolique de la grande valve mitrale est très certainement le témoin indirect de la fuite aortique. Mais il peut parfois être difficile à apprécier en raison du remaniement valvulaire mitral. C'est alors qu'il faudra rechercher l'existence du fluttering diastolique septal.

Les signes d'hypertrophie pariétale ou septale et de dilatation ventriculaire gauche appartiennent aux deux lésions valvulaires.

4°) - Bicuspidie aortique

C'est principalement à NANDA (314) que l'on doit l'une des premières descriptions des anomalies échocardiographiques de la bicuspidie aortique.

Normalement, les trois sigmoïdes aortiques se rejoignent en diastole, au centre de l'aorte, sur la ligne médiane de sorte que leur traduction échocardiographique est celle d'un trait central. En cas de bicuspidie aortique, ce segment diastolique apparaît excentré. Un index d'excentricité a ainsi été défini : C'est le rapport de la moitié du diamètre interne de la racine de l'aorte, à la plus courte distance entre la paroi aortique et la partie médiane du segment diastolique de l'écho sigmoïdien. Un index supérieur ou égal à 1,5 est retenu comme pathologique.

Dans la forme habituelle, la phase systolique des sigmoïdes est normale avec une amplitude d'ouverture conservée.

Il importe cependant de souligner qu'il existe des diagnostics faussement positifs ou faussement négatifs. Dans ces derniers cas, l'échocardiographie bidimensionnelle apportera une aide appréciable en permettant d'individualiser le nombre de sigmoïdes sur des coupes transversales au niveau de la base du cœur.

C/ - ECHOCARDIOGRAPHIE DANS LES VALVULOPATHIES TRICUSPIDIENNES

Les lésions monovalvulaires tricuspidiennes sont rares. Nous n'avons trouvé qu'un seul cas d'insuffisance tricuspidiennne.

Par contre, ces valvulopathies tricuspidiennes sont plus fréquentes dans les atteintes bi ou trivalvulaires.

D/ - ECHOCARDIOGRAPHIE DANS LES LESIONS POLYVALVULAIRES

Les lésions polyvalvulaires se retrouvent chez 97 malades de notre étude échocardiographique. Leur repartition est détaillée par les tableaux III et IV.

Chez 73 malades il s'agit de lésions bivalvulaires et chez 24 autres de lésions trivalvulaires.

1°) - Lésions polyvalvulaires avec rétrécissement tricuspide.

Nous avons retrouvé un rétrécissement tricuspide chez cinq de nos malades. Dans trois cas, cette lésion entre dans le cadre d'atteintes bivalvulaires et dans deux cas, d'atteintes trivalvulaires.

Dans les cas typiques la valve antérieure de la tricuspide présente un aspect en créneau caractérisé par :

- une diminution de l'amplitude d'ouverture diastolique
- une diminution de la vitesse de fermeture protodiastolique ou pente EF avec des valeurs inférieures ou égales à 25 mm/s dans quatre cas et égale à 50 mm/s dans un cas.
- une disparition de l'onde A auriculaire.

La valve postérieure présente un mouvement paradoxal, se déplaçant dans la même direction que la valve antérieure. Il existe un épaissement plus ou moins important des valves et de l'appareil sous valvulaire.

2°) - Lésions polyvalvulaires avec insuffisance tricuspidiennne

Nous avons retrouvé une insuffisance tricuspidiennne chez 25 de nos malades. Dans 13 cas elle s'intègre dans le cadre d'une lésion bivalvulaire et dans 12 cas, il s'agit de lésions trivalvulaires. Le diagnostic est difficile à poser en pratique quotidienne. L'auscultation cardiaque et la phonomécanographie sont souvent en défaut en raison du régime à basse pression des cavités droites. Le cathétérisme n'est pas couramment réalisé à cause des risques inhérents à cette méthode ; d'où l'intérêt de l'exploration ultrasonore.

A l'échocardiographie, il n'a pas été décrit de signes spécifiques d'insuffisance tricuspidiennne (274, 364). Les seuls signes indirects constamment signalés par les auteurs sont :

- l'enregistrement complet et aisé des deux feuillets de la tricuspide
- l'ouverture DE d'amplitude supérieure à 20 mm
- une fermeture ralentie de la tricuspide se manifestent par un point B bien individualisé ou une encoche sur le segment AC
- l'existence d'une dilatation du ventricule droit
- l'existence d'un mouvement paradoxal du septum.

Aucun de ces signes n'est spécifique de l'insuffisance tricuspidiennne mais leur groupement permet de suggérer le diagnostic.

Dans ce domaine l'avenir semble être à l'échocardiographie bidimensionnelle et d'épreuve de contraste (193).

3°) - Lésions polyvalvulaires avec maladie tricuspidiennes

La maladie tricuspidiennne a été trouvée chez 26 patients présentant des lésions polyvalvulaires dans notre étude échocardiographique. Son diagnostic clinique est difficile.

Le diagnostic échocardiographique repose essentiellement sur l'association à des degrés variables des signes de rétrécissement et de l'insuffisance tricuspidiennes. Rappelons que l'enregistrement de la valve antérieure de la tricuspide est rare et à fortiori celui de la valvule tricuspide en totalité. Habituellement on ne voit qu'une partie de la valve antérieure en particulier le segment CD et l'ouverture diastolique DE réalisant l'aspect classique en "aile de mouette".

II - L'ECHOCARDIOGRAPHIE DANS LES ENDOCARDITES INFECTIEUSES

L'échocardiographie s'est révélée être une aide inestimable dans le diagnostic, la surveillance et le pronostic des malades atteints d'une endocardite infectieuse.

1. Le diagnostic

L'échocardiographie permet de détecter la présence de végétations pouvant siéger sur les valves des appareils valvulaires (112). Nous avons trouvé les végétations surtout au niveau de la mitrale et plus rarement au niveau de l'aorte ou de la tricuspide.

Sur la valvule mitrale, les végétations apparaissent sous la forme d'amas d'échos anormaux de taille et de forme variables, le plus souvent chevelus et irréguliers attachés à l'une ou aux deux valves de l'appareil valvulaire et ne limitant pas leur mouvement (112).

Outre la valvule mitrale, elles se retrouvent au niveau de l'aorte sous forme d'une masse d'échos, soit pendant la systole, soit pendant la diastole avec une conservation de l'ouverture des sigmoïdes. De plus une partie de la végétation peut être visible dans la chambre de chasse du ventricule gauche. Selon CHANDRARATNA et coll (68). L'enregistrement d'échos anormaux à l'intérieur de la chambre de chasse du ventricule gauche est plus convaincant que la simple découverte d'échos en excès sur l'orifice aortique.

Les végétations intéressant également la valvule tricuspide peuvent aussi être vues par l'échocardiographie (62). Leur aspect est semblable à celui constaté au niveau de la valvule mitrale.

Des exemples de végétations de l'orifice pulmonaire dépistées par l'échocardiographie ont été aussi rapportés (252, 327).

L'échocardiographie bidimensionnelle peut aussi détecter des amas de végétations sur les valves. En réalité, le rôle de cette nouvelle technique ultrasonore est assez discuté. Pour certains auteurs (295) la technique est faible. D'autres (412, 413) pensent que la sensibilité de détection des végétations par l'échocardiographie n'est pas différente selon que l'on pratique l'examen en TM ou en bidimensionnelle. Cependant, l'étude bidimensionnelle, grâce aux multiples incidences qu'elle permet, apprécie mieux la taille, la forme et la mobilité de la végétation (307).

L'examen échocardiographique ne semble pas être très spécifique : Selon THOMPSON (404) les végétations ne sont retrouvées que dans 50 à 70 % des endocardites infectieuses. MARTIN et coll (295) ne les retrouvent au Tm que dans 47 % des cas, ce pourcentage montant à 98 % en cas d'étude au bidimensionnel.

Le diagnostic de végétations est donc plus ou moins facile selon la technique ; il est fonction du caractère pédiculé ou non, de la taille de la végétation (au moins 2 mm) et de l'état de la valve sous-jacente qui peut être fine ou épaissie.

Une cause de faux négatif est le délai d'apparition des végétations par rapport au début du syndrome infectieux. STEWART (396) a montré qu'il était en moyenne de 15 jours. Il est donc nécessaire, devant un résultat négatif, de renouveler l'examen en cas de forte suspicion diagnostique. Chez nos malades porteurs de valvulopathies rhumatismales calcifiées, le diagnostic de végétation s'avère très souvent difficile. La présence de calcification rend la plupart du temps impossible la distinction entre ce qui revient au calcium d'une part et aux végétations d'autre part sauf si celles-ci sont pédiculées et ne limitent pas le jeu valvulaire. Le problème diagnostique est encore plus difficile s'il s'agit de malades présentant une guérison clinique et bactériologique, mais gardant un aspect échocardiographique "sequellaire" (112) sous forme des valves épaissies et remaniées. Chez ces malades un document échocardiographique de référence contemporaine à la guérison clinique est indispensable : en cas d'une reprise éventuelle du processus infectieux, le diagnostic de récurrence et la mise en évidence de lésions nouvelles restent d'autant plus difficiles qu'il n'existe pas d'enregistrement antérieur. Le diagnostic peut enfin être difficile chez les malades porteurs de prothèses ; en effet, d'éventuelles végétations peuvent être noyées dans l'importante réflexion du matériel prothétique (295) rendant alors leur identification mal aisée.

Le diagnostic de végétations peut se poser par excès à l'échocardiographie : certaines images peuvent en imposer pour des végétations. C'est le cas du prolapsus mitral avec une valve épaissie et vibrante dont l'aspect au Tm seul peut être trompeur. C'est également le cas d'une rupture de cordage ou de sigmoïdes dont les vibrations apparaissent fines et rapides au Tm. L'étude bidimensionnelle est déterminante dans ces cas.

L'endocardite infectieuse n'intéresse pas toujours les valves. L'échocardiographie permet de trouver d'autres localisations inhabituelles : endocardite avec des végétations sur un défaut du septum interventriculaire (24), abcès de l'anneau aortique (283), abcès myocardique (367).

2. La surveillance

L'échocardiographie permet de suivre l'évolution des malades porteurs d'endocardite infectieuse au cours de leur hospitalisation. Il n'est pas rare d'assister à la détertion complète des végétations sous traitement antibiotique intensif guidé par un antibiogramme, comme le prouvent les contrôles échocardiographiques faits à intervalles réguliers. Mais on doit aussi se rappeler qu'en cas de persistance des images suspectes, l'échocardiographie ne peut pas faire la différence entre les végétations actives et celles en voie de cicatrisation (360, 392).

3. Le pronostic

Au delà des problèmes diagnostiques et de surveillance, l'échocardiographie contribue à fixer le pronostic des malades présentant une endocardite infectieuse. L'élément pronostic principal est basé sur l'évaluation de la fonction ventriculaire gauche, l'échocardiographie permettant une approche non invasive de la tolérance hémodynamique de l'endocardite chez ces malades fragiles, les orientant rapidement vers la chirurgie au besoin.

III - L'ECHOCARDIOGRAPHIE DANS LES PERICARDITES LIQUIDIENNES

A l'état physiologique, le sac péricardique est constitué de deux feuillets, l'un viscéral (épicarde), l'autre pariétal (péricarde), pratiquement accolés, réalisant un espace virtuel. Le cœur est alors en contact direct avec les structures qui l'entourent. Echocardiographiquement, la paroi antérieure du ventricule droit est normalement en contact direct avec les échos immobiles de la paroi thoracique antérieure. De même, la paroi postérieure du ventricule gauche est en contact avec le péricarde postérieur et la plèvre.

En cas d'épanchement péricardique, cet espace virtuel se remplit de liquide, relativement vide d'échos.

Si l'épanchement est antérieur, une séparation échocardiographique se produit entre la paroi antérieure du ventricule droit et l'écho de la paroi thoracique (125).

Si l'épanchement est postérieur, l'espace relativement vide d'échos siège entre la paroi postérieure du ventricule gauche et le péricarde postérieur (147). Sur les balayages de la cavité ventriculaire vers la base, on peut remarquer la disparition de l'épanchement en arrière de l'oreillette gauche (4). Celle-ci est effectivement expliquée par la réflexion du péricarde au niveau de l'oreillette gauche autour de l'abouchement des veines pulmonaires. Parfois cependant on enregistre du liquide derrière l'oreillette gauche, même au niveau de l'orifice aortique (4, 399).

Dans nos dossiers nous avons retrouvé 7 cas de péricardite avec épanchement. L'échocardiographie apparaît ainsi comme une méthode très sensible de détection d'épanchements péricardiques même de faible abondance. HOROWITZ (220) a en effet montré, en comparant notamment les données échographiques obtenues avant ponction péricardique et la quantité de liquide effectivement ponctionnée, que le volume minimum de liquide susceptible d'être décalé par l'écho était de 16 à 20 ml environ.

Pour KLEIN et SEGAL (245) ce volume - seuil serait un peu plus important, 50 ml environ. Quoi qu'il en soit, les diverses méthodes proposées pour une qualification échographique de l'épanchement sont toutes approximatives et sujettes à des erreurs.

HOROWITZ a proposé une formule pour quantifier l'importance de l'épanchement péricardique grâce à l'échocardiographie de mode M. Le volume du liquide est déduit du volume externe du cœur auquel est retranché le volume dit épicaordique dérivé d'après les diamètres tracés entre l'épicarde postérieur et le contour antérieur du cœur en cas d'épanchement uniquement postérieur ou entre l'épicarde postérieur et l'épicarde antérieur en cas d'épanchement visible en arrière et en avant du cœur. Cette formule suppose une répartition régulière du liquide péricardique, ce qui n'est pas toujours le cas.

D'autres auteurs (4, 149, 256), estiment le volume de l'épanchement péricardique à partir de l'évaluation de la hauteur en systole du décollement postérieur : le volume de l'épanchement est de 50 à 100 ml lorsque la hauteur de l'espace clair est inférieur à 5 mm, de 200 à 300 ml lorsqu'elle est comprise entre 5 et 10 mm etc...

Ces tentatives de quantification, toutes imprécises certes, peuvent cependant avoir un certain intérêt dans la surveillance évolutive de l'épanchement.

L'échocardiographie bidimensionnelle est probablement un mode d'abord plus rationnel pour quantifier un épanchement péricardique à cause de l'orientation spatiale inhérente à cette méthode et qui permet une meilleure estimation de la répartition du volume de liquide. Les coupes bidimensionnelles selon le grand axe et le petit axe découvrent parfois des épanchements cloisonnés non visibles en mode M et donnent une meilleure appréciation de la quantité de liquide surtout en cas d'épanchement volumineux.

L'échocardiographie peut, outre sa sensibilité pour le diagnostic des épanchements péricardiques, être assez spécifique, à condition d'éviter des pièges diagnostiques.

- Dans certains cas ces pièges tiennent aux conditions techniques d'enregistrement : en effet, la plupart des faux positifs et des faux négatifs échocardiographiques d'épanchement péricardique sont dûs à une technique défectueuse : ajustement des gains, orientation du transducteur, qui peuvent être responsables de l'apparition d'un espace vide d'échos.
- Dans d'autres cas, malgré des conditions techniques d'enregistrement correctes, certains problèmes de diagnostics différentiels peuvent se poser :
 - l'existence d'un décollement antérieur isolé, sans espace clair vide d'écho postérieur associé, plutôt que d'indiquer un épanchement péricardique antérieur isolé, oriente vers l'éventualité d'une tumeur médiastinale antérieure (77), d'un épanchement cloisonné ou d'une paroi antérieure très épaisse, chez un sujet obèse (143) ;
 - de même, la présence d'une calcification de l'anneau mitral (91 peut être prise à tort pour l'endocarde postérieur, de sorte que l'identification des diverses structures en arrière de la mitrale est faussement décalée ; l'endocarde postérieur est alors interprété comme étant l'épicarde, et celui-ci peut alors être considéré comme étant le péricarde pariétal, séparé donc du précédent par un espace clair. Deux éléments aident

alors au diagnostic différentiel : d'une part l'attention est attirée par la cinétique conservée de l'écho postérieur pris pour le péricarde pariétal et qui est en fait l'écho épicaudique ; d'autre part, les balayages vers l'oreillette gauche permettant habituellement de rectifier formellement le diagnostic, faisant apparaître une continuité nette entre le vrai mur postérieur et la paroi postérieure de l'oreillette gauche (147, 149).

- un épanchement pleural gauche (245) et surtout un épanchement pleural rétrocardiaque peuvent créer un espace relativement vide d'échos en arrière de la paroi ventriculaire gauche et on pourrait interpréter cet espace comme indiquant un épanchement péricardique. Le diagnostic différentiel est fait grâce au balayage nitro-aortique à l'échocardiographie de mode M.

L'épanchement péricardique et l'épanchement pleural peuvent quelquefois coexister. Dans ce cas la clé du diagnostic d'épanchement péricardique et de liquide pleural simultanés est la découverte d'un écho provenant du péricarde entre les deux espaces vides d'échos. L'échocardiographie bidimensionnelle peut aussi aider à différencier un épanchement pleural d'un épanchement péricardique.

Dans les épanchements péricardiques abondants la cinétique du cœur est souvent nettement augmentée rendant difficile l'enregistrement précis des diverses structures cardiaques notamment les valves. Cette cinétique peut réaliser le "swinging-heart" décrit par FEIGENBAUM (143, 148) : le cœur, qui n'est plus limité en diastole par le contact avec le sac péricardique, peut se mouvoir librement dans cette cavité pleine de liquide ; la paroi antérieure du ventricule droit et la paroi postérieure du ventricule gauche bougent de façon parallèle en décrivant des oscillations de grande amplitude. Celles-ci sont parfois telle que les structures cardiaques elles-mêmes peuvent également avoir une cinétique anormale ; c'est précisément le cas des valves tricuspide et mitrale qui peuvent présenter, en systole, un mouvement holosystolique postérieur anormalement marqué : c'est l'aspect de faux prolapsus holosystolique des épanchements péricardiques abondants décrit par LEVISMAR et coll (278).

L'aspect de "swinging-heart", bien qu'observé au cours des épanchements abondants, ne constitue pas pour autant un signe spécifique du diagnostic de tamponnade. Malgré les multiples travaux rapportés dans la littérature (92, 299, 371, 377) il persiste encore beaucoup de scepticisme quant à la fiabilité de l'échocardiographie dans le diagnostic de tamponnade cardiaque. Le critère diagnostique le plus faible semble être la présence de signe de compression aigue du ventricule droit avec des variations respiratoires cycliques de la dimension ventriculaire droite.

Enfin, le diagnostic de péricardite constrictive en mode M reste difficile et l'intérêt de l'échocardiographie bidimensionnelle paraît nettement supérieur dans ce domaine.

IV - L'ECHOCARDIOGRAPHIE DANS LES RESTENOSES ET LES PROTHESES VALVULAIRES

L'échocardiographie joue un rôle déterminant dans la surveillance des malades opérés en vue de la détection précoce des complications.

En cas d'une resténose après commissurotomie l'échocardiographie montre très rapidement les déformations caractéristiques de la valve. Chez notre malade commissurotomisée avec de fréquentes épisodes de décompensation, l'échocardiographie M nous a permis non seulement de poser le diagnostic de resténose mitrale mais aussi d'affirmer l'existence de nouvelles lésions valvulaires. (246).

Il est par conséquent nécessaire d'affectuer un enregistrement échocardiographique post-opératoire précoce qui servira de référence pour les examens de contrôle ultérieur. Lorsqu'il s'agit de malade porteur de prothèse valvulaire, l'aspect de la prothèse, ses paramètres, l'état de la fonction ventriculaire gauche serviront de repères et permettront de façon précoce, de détecter par la modification d'une de ces données, les complications et les anomalies de fonctionnement (247, 265, 276).

Les dysfonctionnements des prothèses se traduisent par plusieurs anomalies échocardiographiques dont les plus fréquentes sont : la thrombose, et la désinsertion.

1. La thrombose de la prothèse

La thrombose constitue la plus courante et la plus grave des complications liées à l'utilisation des valves artificielles. Lorsque le caillot se forme autour de la valve, il gêne souvent le fonctionnement valvulaire. Il peut soit réduire l'orifice utile, soit entraver le mouvement de la bille, du disque ou des valves. L'échocardiographie enregistre le caillot sous forme d'un amas écho-gène dans le voisinage de la valve artificielle en l'absence complète de tout mouvement de la bille ou du disque (36, 45). Le caillot peut ne pas être identifié nettement par l'échocardiographie. Le diagnostic est alors guidé par l'existence d'une altération du mouvement du disque ou de la bille (67, 225).

La thrombose peut intéresser une prothèse en position mitrale ; l'anneau mitral est alors épaissi. L'élément mobile est gêné dans son excursion soit de façon intermittente, soit de façon permanente.

Elle peut intéresser une prothèse en position aortique. La racine aortique est alors occupée par un amas écho-gène dans lequel il devient difficile de reconnaître précisément l'élément mobile. On peut parfois noter des signes indirects : fluttering mitral, surcharge ventriculaire gauche.

2. La désinsertion de prothèse

La désinsertion d'une prothèse réalise le plus souvent un syndrome d'insuffisance valvulaire. L'échocardiographie montre le bon fonctionnement du disque ou de la bille contrastant avec les anomalies des anneaux de suture. Les deux signes suivants apportent le diagnostic.

- L'amplitude du déplacement de l'anneau de suture de la prothèse est :

- soit très anormalement exagérée et supérieure au déplacement physiologique de l'anneau mitral.
- soit un peu supérieure à celle enregistrée lors des examens antérieurs. Pour les désinsertions beaucoup plus minimes, le diagnostic ne sera possible qu'en comparant les résultats du contrôle avec les tracés antérieurs.

- Le mouvement d'ouverture du disque ou de la bille se termine par un aspect arrondi rejoignant le plateau d'ouverture au bout de 0,04 à 0,06 seconde alors que le mouvement d'une prothèse normale se termine soit par une cassure nette, soit par un ou deux mouvements de rebonds. Cet aspect pourrait être dû à la force du disque ou de la bille lancée par l'ouverture qui, en fin de course, vient buter sur la cage ou sur l'arc-boutant de soutien. Le défaut d'amarrage de la prothèse dû à la désinsertion rend celle-ci plus sensible au choc du disque ou de la bille qui l'entraîne dans un léger mouvement d'éloignement du plan normal de suture (276).

V - L'ECHOCARDIOGRAPHIE DANS LES CARDIOPATHIES ISCHEMIQUES

L'une des principales méthodes échocardiographiques de détection de l'ischémie myocardique consiste à observer le mouvement anormal du segment ischémique ; en effet les troubles segmentaires de la contraction ventriculaire gauche figurent parmi les anomalies les plus communément observées au cours de l'insuffisance coronaire. La zone qui souffre est le siège d'une hypokinésie, d'une akinésie, voire d'une cinétique paradoxale, et ce, même en l'absence de trouble de conduction (22, 51, 84, 85).

L'échocardiographie apparaît comme une méthode très sensible de détection de telles anomalies :

- Au cours de l'infarctus aigu transmural, la topographie des troubles segmentaires semble étroitement corrélée avec le siège électrocardiographique de la nécrose à l'exclusion des infarctus strictement apicaux et inférieurs, difficiles à explorer en échocardiographie de mode TMI (88, 202).

- Des anomalies de la contraction régionale peuvent également être observées au cours des infarctus rudimentaires ; mais elles seraient alors moins marquées et plus rapidement réversibles (143, 155).

- Elles peuvent aussi être observées au cours de l'insuffisance coronaire, chronique, non compliquée d'infarctus transmural (84, 266).

Enfin, de récents travaux ont rapporté des cas d'angor de PRINZMETAL avec hypo ou akinésie segmentaire dans le territoire du sus-décalage électrocardiographique, particulière par une évolution strictement parallèle à celle du courant de lésion, c'est-à-dire disparaissant totalement avec la douleur et le sus-décalage.

Un autre type d'anomalie segmentaire, plus fréquemment observé au cours des infarctus transmuraux aigus est l'amincissement paradoxal en systole : ce fait a notamment été rapporté par CORYA et coll (87) dans une série de 146 malades ; l'amincissement était noté dans près de la moitié des cas d'infarctus transmuraux antérieurs aigus, et seulement dans près de 5 % des cas d'infarctus postérieurs. Les parois adjacentes et en regard de la zone infarctée ont une cinétique soit normale, soit dans certains cas exagérée. Le mécanisme intime de cette hyperkinésie reste encore incomplètement élucidé (84). L'hyperkinésie, peut être associée à une hypertrophie qui, lorsqu'elle s'observe au cours d'une nécrose postérieure peut réaliser une hypertrophie septale asymétrique et poser par conséquent des problèmes de diagnostic différentiel (203, 291, 292, 293, 294). Dans certains cas d'insuffisance coronaire, non compliquée d'infarctus transmural, la cinétique des parois ventriculaires gauches peut être normale à l'état basal ; il est alors possible de sensibiliser la recherche d'anomalies segmentaires de la contraction par une épreuve d'effort (301, 397). L'hypo ou l'akinésie apparaît dans de telles conditions, surtout si la sténose coronaire. Enfin il existe des cas où la cinétique segmentaire, tant à l'état basal qu'après test d'effort, reste normale. Certains de ces aspects faussement négatifs tiennent en partie aux limites inhérentes à la méthode d'échocardiographie en mode Tm qui méconnaît nécessairement certaines portions ventriculaires gauches, notamment l'apex, la paroi inférieure vraie et la paroi latérale lorsque la voie sous-xiphoidienne n'est pas utilisée. Les travaux en échocardiographie bidimensionnelle, qui permettent une approche plus globale du ventricule gauche, ont montré que cette méthode réduisait effectivement la proportion des résultats faussement négatifs de façon significative (201, 244, 348).

L'échocardiographie en mode Tm peut également détecter une cicatrice d'infarctus ; celle-ci est caractérisée par un amincissement pariétal. Cette cicatrice d'infarctus réalise une paroi beaucoup "trop" échogène, très dense, comparée aux zones saines ; les travaux de RAMUSSEN et coll. (352) ont montré que l'échocardiographie en mode M était

une méthode très spécifique et très sensible de détection de telles anomalies, les données échocardiographiques ayant été confrontées aux résultats électrocardiographiques, angiographiques, et macroscopiques obtenues dans les cas opérés ou de nécropsie. Il importe cependant de souligner qu'un tel aspect n'est observé qu'en cas d'infarctus ancien, et non au decours d'un infarctus aigu.

Certaines complications de l'infarctus myocardique peuvent également être détectées par l'échocardiographie de mode TM.

- Dans certains cas de récurrence douloureuse, difficiles à étiqueter, dans un contexte fébrile, l'échocardiographie peut objectiver un épanchement péricardique qui permet de conclure à un syndrome de DRESSLER.

- En revanche, l'échocardiographie de mode M apparaît comme une méthode peu sensible dans la détection des anévrysmes ventriculaires, méconnus ainsi dans 40 à 50 % des cas (113). L'échocardiographie bidimensionnelle présente un intérêt diagnostique nettement supérieur dans de tels cas (423).

- Les thrombi intraventriculaires gauches sont également méconnus par l'échocardiographie en mode TM dans 3/4 des cas. bidimensionnelle permet là encore de poser le diagnostic dans environ 2/3 des cas (347).

L'étude échocardiographique de la fonction ventriculaire gauche globale représente un temps important de l'examen du coronarien. Elle permet d'apprécier cette fonction de façon principalement indirecte sur l'aspect de l'échocardiogramme mitral, les anomalies segmentaires de la contraction rendant peu faibles les indices traditionnels de fonction dérivés des diamètres.

Enfin, l'étude de la contractilité segmentaire et globale avant et après pontage aorto-coronaire, constitue une méthode très intéressante non invasive, d'appréciation des résultats opératoires (354).

VI - L'ECHOCARDIOGRAPHIE DANS LES CARDIOMYOPATHIES

1°) - Cardiomyopathies hypertrophiques

L'échocardiographie est devenue un important moyen pour déceler la cardiomyopathie hypertrophique. Le trait caractéristique de cette affection est l'hypertrophie du septum interventriculaire disproportionnée par rapport à la paroi libre du ventricule gauche (6, 208, 292). Ce signe représente un critère diagnostique nécessaire mais non suffisant. Il importe en premier lieu que l'hypertrophie soit telle que le rapport épaisseur septale sur épaisseur de la paroi postérieure ventriculaire gauche soit au moins égal, sinon supérieur à 1,3, afin d'écartier l'éventualité d'autres affections pouvant comporter une hypertrophie ventriculaire gauche asymétrique mais avec un rapport inférieur à 1,3 : c'est le cas de certaines formes de rétrécissement aortique serré où l'hypertrophie pariétale, bien que concentrique, peut prédominer sur la septum (233), de certaines nécroses postérieures où l'hypertrophie septale souvent associée à une hyperkinésie septale, serait "réactionnelle" à l'akinésie postérieure (84, 203, 293, 394) ; c'est également le cas de cardiopathies hypertensives (6, 233) ou de coarctations aortiques (291). Donc, la simple constatation d'une épaisseur septale supérieure à l'épaisseur de la paroi postérieure du ventricule gauche n'est en aucune façon pathognomonique d'une hypertrophie septale asymétrique ni d'une cardiomyopathie (292, 417).

L'échocardiographie bidimensionnelle présente quelque intérêt dans l'évaluation de la taille et de la forme du septum interventriculaire. La coupe longitudinale parasternale précise mieux la localisation, l'étendue et la sévérité de l'hypertrophie septale. Ce septum est plus échogène dans sa portion hypertrophiée que normalement, et présente un "cal" brillant sur son bord gauche correspondant à la butée mitrale. En coupe transversale, on retrouve l'hypertrophie septale, son extension vers la paroi antérieure et le déplacement antérieur de l'appareil mitral. (296).

L'hypertrophie septale asymétrique s'accompagne très souvent de signes d'obstruction dynamique de la chambre de chasse du ventricule gauche (53, 120, 329, 332, 382, 383, 400) : c'est la classique cardiomyopathie obstructive (C.M.O.) encore appelée "idiopathic hypertrophic subaortic stenosis" (I.H.S.S.) par les auteurs anglo-saxons.

L'anomalie échocardiographique des malades ayant une cardiomyopathie obstructive est constituée par un mouvement systolique antérieur de la valve antérieure de la mitrale (116, 243, 292, 345, 382), ou "systolic anterior motion" (S.A.M) des auteurs anglo-saxons. Cependant il est utile de distinguer certains aspects trompeurs dits de "faux S.A.M". Dans ces cas, après son déplacement antérieur proto ou mésosystolique, la valve ne revient pas exactement au point D, mais garde un mouvement parallèle à celui du mur postérieur alors que le S.A.M de la C.M.O à une pente beaucoup plus rapide que celle du mur postérieur. Cet aspect est plus volontiers rencontré au cours des syndromes hyperkinétiques (81). Par ailleurs, des S.A.M, très proches de ceux observés lors de la C.M.O, ont été décrits dans d'autres affections (243, 308) : notamment, au cours du prolapsus de la valve mitrale ; la disproportion entre la longueur des cordages et la taille de la cavité ventriculaire gauche trop "petite" pour ceux-ci en serait responsable. Toutefois l'absence d'hypertrophie septale asymétrique et les caractéristiques échocardiographiques du prolapsus de la valve mitrale permettent le diagnostic différentiel. Signalons que selon CHANDRARTNA et coll (69) l'association de ces deux affections est possible .

L'absence de S.A.M sur le tracé de base ne doit pas, lorsqu'il existe une hypertrophie septale asymétrique, faire rejeter le diagnostic de C.M.O car certaines manoeuvres provocatrices en particulier l'inhalation de nitrite d'nyl peuvent la faire apparaître.

De nombreux auteurs ont souligné que l'importance du S.A.M croît avec le gradient intra-ventriculaire ; HENRY (208, 209) a même proposé de définir un indice d'obstruction fondé sur le degré et la durée du contact mitro-septal pendant la systole, indice qui permettrait de prévoir de façon non invasive le gradient et de le quantifier. Depuis, des travaux récents, fondés en particulier sur les tentatives de corrélation des données échographiques et hémodynamiques simultanées, semblent minimiser l'intérêt et la faibilité d'un tel indice.

La fermeture mésosystolique des sigmoïdes aortiques est le reflet, en aval du ventricule gauche, de l'obstruction de la chambre de chasse ; on conçoit qu'elle ne soit pas spécifique de la cardiomyopathie obstructive. Elle peut s'observer dans d'autres cas d'obstacle sous-valvulaire à l'éjection.

Comme le S.A.M elle peut être absente à l'état basal et n'apparaître qu'après certaines manoeuvres provocatrices.

Enfin, à côté des anomalies diagnostiques de la cardiomyopathie hypertrophique obstructive, il existe d'autres anomalies échocardiographiques, témoins, elles, du retentissement hémodynamique. Elles se traduisent par :

- la présence d'un accident F de fermeture, suggérant une élévation des pressions télédiastoliques ventriculaires gauches (143).

- la pente EF réduite, traduisant un trouble de compliance ventriculaire (102).

2°) - Cardiomyopathies congestives

Le diagnostic échocardiographique de cardiomyopathie congestive est le plus souvent évident, devant un ventricule gauche très dilaté dont le pourcentage de raccourcissement est nettement diminué (3). Les autres cavités cardiaques ont également un diamètre augmenté. La baisse de la fonction globale se traduit au niveau des valves par un aspect de bas débit (169). Les parois de l'aorte sont peu cinétiques, les sigmoïdes ont une ouverture diminuée, non soutenue au cours de la systole, avec un temps d'éjection réduit. La valve mitrale a une amplitude d'ouverture faible (232), mais égale des deux feuillets, avec un accident B de fermeture, traduisant une augmentation des pressions télédiastoliques du ventricule gauche. La distance du point E au septum est augmentée et lors des balayages, la grande valve mitrale est plus postérieure que la paroi postérieure aortique.

Nous signalons enfin que les formes débutantes de cardiomyopathies congestives posent un problème diagnostique souvent difficile, car le ventricule gauche reste à la limite supérieure et le pourcentage de raccourcissement à la limite inférieure de la normale. C'est donc avec beaucoup de prudence qu'il faut porter ce diagnostic, et surtout renouveler périodiquement les tracés échocardiographiques pour noter une éventuelle évolution.

3°) - Cardiomyopathies restrictives

L'endomyocardite fibreuse est une pathologie rare, survenant dans les pays à environnement tropical et dont l'étiologie reste encore inconnue. L'échocardiographie apporte une contribution appréciable au diagnostic de cette affection en montrant un septum interventriculaire en creneau.

La dilatation cavitaire intéresse soit le ventricule droit soit le ventricule gauche en fonction de la prédominance de la fibrose myocardique.

VII - L'ECHOCARDIOPATHIE DANS LES CARDIOPATHIES CONGENITALES.

1°) - Communication interventriculaire

La communication interventriculaire est caractérisée par l'existence d'un orifice situé dans le septum interventriculaire à divers niveaux (septum membraneux, bande pariétale, près du feuillet septal tricuspide, septum musculaire) et réalisant ainsi un shunt gauche droit entre les ventricules, exceptionnellement entre le ventricule gauche et l'oreillette droite.

L'échocardiographie en mode TM a été proposée comme étant un moyen possible de détection du défaut septal ventriculaire. Elle montrerait une solution de continuité des échos entre le septum interventriculaire et la paroi antérieure de l'aorte. Malheureusement, en raison du manque de sensibilité de cette technique, l'image directe de l'orifice interventriculaire n'est visible qu'exceptionnellement. De plus, dans les petits shunts, l'échocardiogramme peut être normal. Si le shunt est important, l'échocardiographie TM montre la solution de continuité.

De nombreux faux positifs peuvent survenir en raison de la perte "artéfactuelle" d'échos. En effet, on peut facilement enregistrer une perte des échos septaux quand on fait un balayage du ventricule gauche vers l'aorte. C'est pourquoi la disparition des échos

septaux sur les balayages de mode M n'est pas digne de confiance pour étayer le diagnostic de communication interventriculaire. Les signes de surcharge gauche, compatibles avec la communication interventriculaire peuvent se retrouver sur l'échocardiogramme, mais ne permettent pas de poser le diagnostic. Par ailleurs le mouvement du septum est normal en l'absence de complications.

L'échocardiographie bidimensionnelle peut aider à la visualisation directe de la communication interventriculaire grâce à la multiplication des incidences (57, 241). L'examen sous-costal est considéré comme étant la meilleure incidence pour visualiser l'orifice de communication car le faisceau ultrasonore est perpendiculaire au plan du septum.

L'échocardiographie de contraste peut être utile ; elle n'amène pas forcément la preuve **diagnostique** directe mais permet surtout d'exclure un shunt droit- gauche (378, 379).

L'échocardiographie Doppler est de plus en plus utilisée pour la détection du défaut septal interventriculaire (395) avec des résultats encourageants.

2°) - Canal atrio-ventriculaire

Le canal atrio-ventriculaire est déterminé par l'arrêt, à des stades variables, du développement des coussins endocardiques. Il en résulte des anomalies diverses intéressant le septum interventriculaires et la portion haute du septum interventriculaire. Les anomalies constamment retrouvées sont : une communication inter-auriculaire de type primum et une communication interventriculaire, l'insertion des valves s'en trouvant donc abaissée et dans le même plan.

À l'échocardiographie TM, la visualisation d'une valvule auriculo-ventriculaire en diastole est considérée comme le meilleur critère du diagnostic de canal atrio-ventriculaire. Parfois la communication interventriculaire est visible.

À l'échocardiographie TM, la visualisation d'une valvule auriculo-ventriculaire en diastole est considérée comme le meilleur critère du diagnostic de canal atrio-ventriculaire. Parfois la communication interventriculaire est visible.

A l'échocardiographie bidimensionnelle, la coupe apicale quatre cavités montre des valvules auriculo-ventriculaires déplacées vers le bas avec une insertion variable des cordages. La coupe transversale sous-xiphoïdienne montre souvent la grande valve mitrale passant en pont au dessus du septum interventriculaire de même que son insertion dans les deux ventricules. Cette coupe permet d'analyser le mode d'insertion des cordages dans chaque ventricule. Elle permet enfin de mesurer les dimensions de la communication interventriculaire.

La complexité des diverses formes de canaux atrio-ventriculaires rend souvent difficile l'interprétation des images en échocardiographie unidimensionnelle. Le diagnostic différentiel le plus souvent évoqué lorsque l'étude en échocardiographie bidimensionnelle ne permet pas de trancher, reste celui du ventricule unique.

3°) - Ventricule unique

Le ventricule unique se définit comme un ventricule dans lequel s'ouvre les deux valvules auriculo-ventriculaires ou une valvule auriculo-ventriculaire commune. Depuis l'apparition de l'échocardiographie, le diagnostic de cette malformation est plus aisé. En effet, en échocardiographie M, les deux valvules auriculo-ventriculaires sont enregistrées simultanément dans la même cavité ventriculaire et viennent au contact l'une de l'autre. Il n'y a pas de septum interventriculaire mais il peut exister un septum trabéculé en avant des valvules auriculo-ventriculaires délimitant la chambre rudimentaire ou accessoire encore appelée le recessus ventriculaire. Il est nécessaire, d'effectuer de nombreux balayage vers l'apex pour affirmer l'absence du septum interventriculaire car le canal atrio-ventriculaire peut donner le même aspect en position de routine. Seule la présence d'une chambre de chasse accessoire, quand elle existe, permet le diagnostic différentiel.

L'échocardiographie bidimensionnelle couplée si nécessaire à l'échocardiographie de contraste, apporte des renseignements complémentaires : nombre de valvules auriculo-ventriculaires, existence ou non d'anomalies à leur niveau, morphologie de la cavité ventriculaire principale, existence ou non d'un recessus ventriculaire antérieur ou postérieur, relation des gros vaisseaux et présence ou non d'une sténose pulmonaire (338).

4°) Tétralogie de FALLOT

La tétralogie de FALLOT représente la plus fréquente des cardiopathies congénitales de l'enfant. Elle est caractérisée par une communication interventriculaire, une sténose pulmonaire, une dextroposition de l'aorte qui est responsable du chevauchement de l'aorte sur le septum et une hypertrophie ventriculaire droite.

La tétralogie de FALLOT résulte d'une anomalie de développement de la bande pariétale qui est hypertrophiée et déplacée en haut et à droite obstruant ainsi la voie de chasse pulmonaire. Ceci entraîne une dilatation et une dextroposition de l'aorte. Cette dernière est responsable de la communication interventriculaire liée à un chevauchement de la paroi antérieure de l'aorte par rapport au septum.

De nombreux faux négatifs ou faux positifs peuvent être observés au cours de l'enregistrement. En effet, le signe échocardiographique de mode M d'aorte à cheval peut être influencé par la position du transducteur au cours de l'examen. Si le transducteur est haut situé on peut alors obtenir un chevauchement artificiel de l'aorte. De même si le transducteur est placé dans un espace intercostal trop bas chez un malade ayant une tétralogie de FALLOT, on peut obtenir un tracé faussement négatif. La meilleure sauvegarde contre ces artefacts possibles est d'effectuer de multiples balayages à partir de plusieurs espaces intercostaux.

L'échocardiographie bidimensionnelle permet d'éviter ces diagnostics faussement positifs ou négatifs. En examen parasternal gauche selon le grand axe l'examen bidimensionnel peut montrer une grande aorte "à cheval" et la communication interventriculaire. L'orientation spatiale correcte inhérente à ce système rend cet enregistrement plus exact qu'un examen identique en mode M.

CHAPITRE VI

CONCLUSIONS

L'échocardiographie fait partie des méthodes d'enregistrements externes qui se sont développées ces dernières années. Méthode simple, elle se distingue des autres par le caractère anodin de l'examen : il est atraumatique, indolore, non invasif, facilement répétitif et reproductible. D'un coût raisonnable, cette technique ultrasonore donne de nombreux renseignements qui ne pourraient le plus souvent être obtenus que par des méthodes plus agressives. Outil de diagnostic immédiat et d'évaluation morphologique et fonctionnelle rapide, l'échocardiographie a été rapidement intégrée à la clinique et se montre dans bien des cas, le plus performant des moyens non invasifs. Si la technique échocardiographique est simple, elle exige de la patience de la part d'un opérateur bien entraîné et ayant une parfaite connaissance de l'anatomie fonctionnelle du cœur.

- L'échocardiographie permet de préciser la diffusion exacte de l'atteinte valvulaire habituellement multiple chez nos malades présentant une cardiopathie rhumastimale. Elle devient alors à la fois un préalable indispensable et un complément toujours utile voire décisif au moment des conclusions et des propositions thérapeutiques chirurgicales. Chez les malades opérés, l'échocardiographie est un précieux examen d'appréciation de la qualité du résultat post-opératoire et de surveillance de l'évolution à court et à long terme de l'intervention. En effet dans les sténoses mitrales commissurotomisées par exemple, l'évolution de la pente EF et les modifications de la cinétique de la petite valve permettront d'apprécier l'efficacité de l'acte chirurgical. Dans les remplacements valvulaires prothétiques, l'échocardiographie est une méthode utile et fiable d'appréciation directe du fonctionnement de la prothèse ; elle permet en particulier de suivre l'évolution des paramètres ventriculaires gauches : réduction des diamètres, amélioration des indices de performance ventriculaire gauche.

Il importe de souligner l'extraordinaire apport de l'échocardiographie bidimensionnelle qui s'avère déjà être une méthode très prometteuse d'exploration des cardiopathies valvulaires. Elle complète les données de l'échocardiographie unidimensionnelle non forcément au stade du diagnostic positif lésionnel, mais surtout à celui de l'évaluation quantitative de la valvulopathie et de l'appréciation de son retentissement myocardique. C'est ainsi que les données concernant les mesures de surfaces valvulaires avec corrélations échocardiographiques et hémodynamiques sont très encourageantes.

- L'échocardiographie s'est révélée être une aide inestimable dans le diagnostic, la surveillance et le pronostic des malades atteints d'une endocardite infectieuse. Elle montra des végétations qui, chez nos malades, siègent beaucoup plus sur la valvule mitrale que sur l'aorte ou la tricuspide.

- L'échocardiographie apparaît comme une méthode très sensible de détection des épanchements péricardiques même de faible abondance. De plus elle permet de suivre l'évolution de ces malades par l'appréciation du volume du liquide péricardique.

- L'échocardiographie apparaît également comme une technique très sensible de détection des troubles segmentaires de la contraction ventriculaire gauche caractéristiques des cardiopathies ischémiques.

- A l'heure actuelle l'échocardiographie est la technique de choix pour dénombrer les différentes cardiomyopathies si fréquentes sous les tropiques.


- Dans les cardiopathies congénitales, l'échocardiographie unidimensionnelle et l'échocardiographie bidimensionnelle fournissent toutes deux une information qui n'est pas seulement complémentaire des autres techniques de diagnostic mais qui chez certains malades est la meilleure information possible disponible.

Technique pleine de promesses et dont toutes les indications sont loin d'être encore bien codifiées, l'échocardiographie mérite dès maintenant de prendre une place de choix parmi les méthodes d'investigations cardiologiques courantes.


Bein analyse, l'échocardiogramme apporte des renseignements fondamentaux souvent suffisants et parfois même irremplaçables.

CHAPITRE VIII

ICONOGRAPHIE



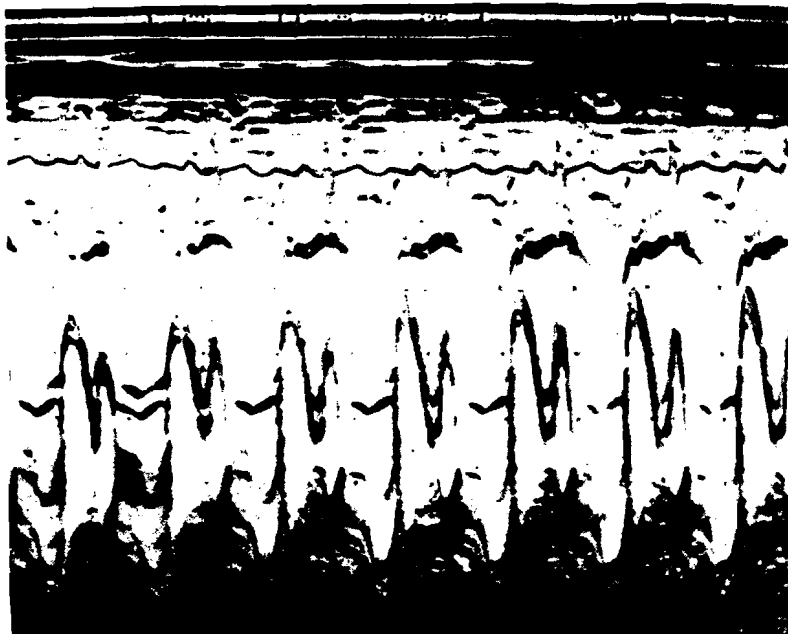
Observation N° 7 : R.D.
Echocardiogramme N° 1a :
Rétrécissement mitral.



Observation N° 10 : Y.S.
Echocardiogramme N° 1b :
Rétrécissement mitral calcifié.



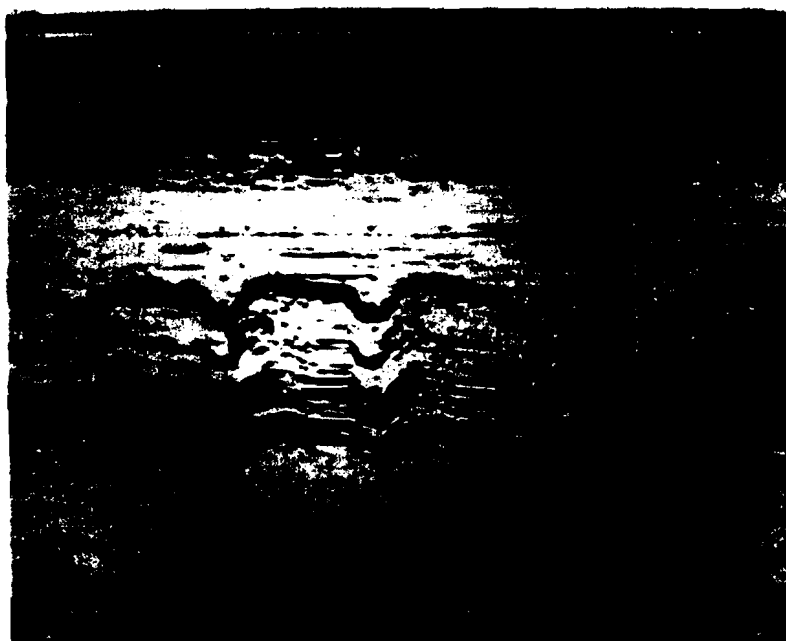Observation N° 28 : N.H.G.
Echocardiogramme N° 2a :
Insuffisance mitrale.




Observation N° 59 : B.L.
Echocardiogramme N° 2b :
Insuffisance mitrale par
prolapsus holosystolique
de la petite valve mitrale.



Observation n° 15 : D.G.
Echocardiogramme N° 3 :
Maladie mitrale avec cal-
cification de la petite
valve mitrale et de l'ap-
pareil sous-valvulaire.



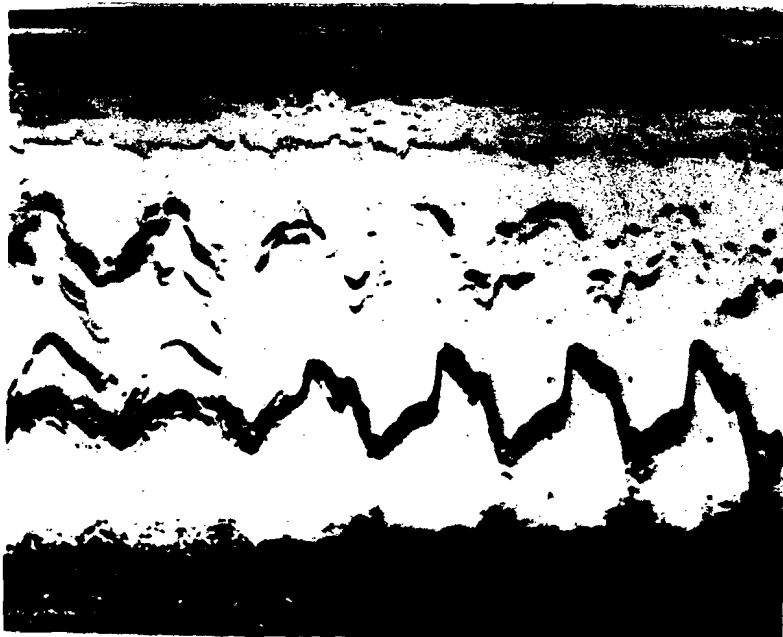
Observation N° 61 : L.G.
Echocardiogramme N° 4 :
Rétrécissement aortique
calcifié.



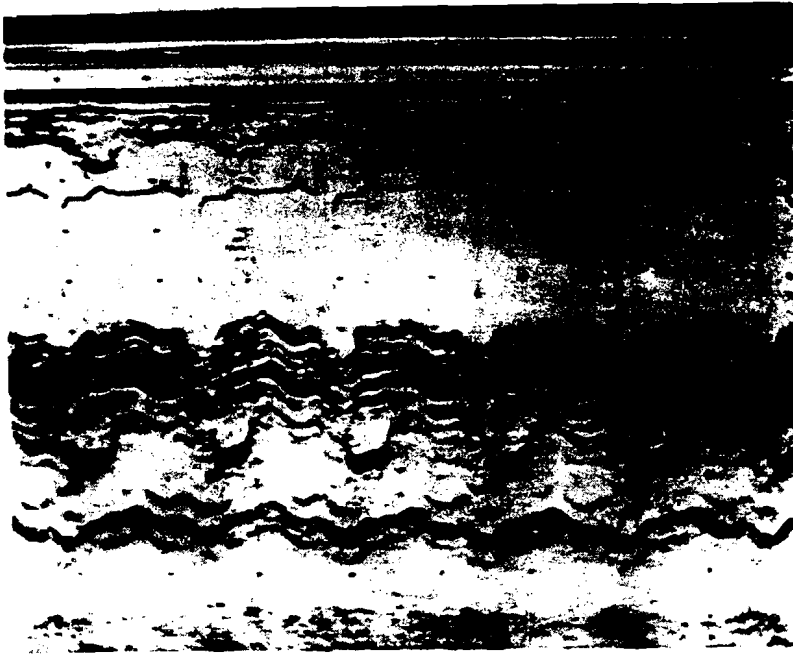
Observation N° 95 : M.C.
Echocardiogramme N° 5a :
Insuffisance aortique ;
fermeture diastolique
incomplète des sigmoïdes
aortiques.



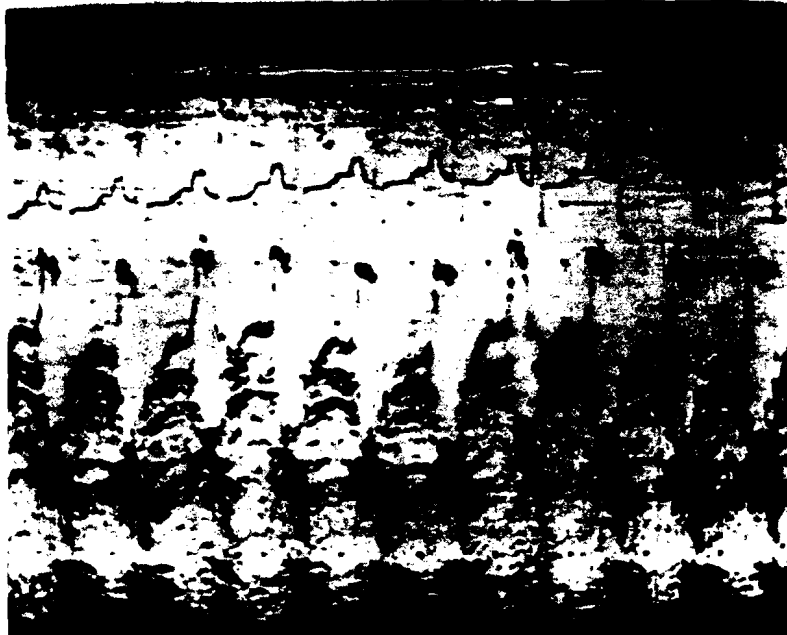
Observation N° 95 : M.C.
Echocardiogramme N° 5b :
Insuffisance aortique ;
fluttering de la grande
valve mitrale.



Observation N° 95 : M.C.
Echocardiogramme N° 5c :
Insuffisance aortique ;
balayage aorto-mitral
montrant la fermeture
diastolique incomplète
des sigmoïdes, la flutte-
ring de la grande valve
mitrale et le fluttering
septal.



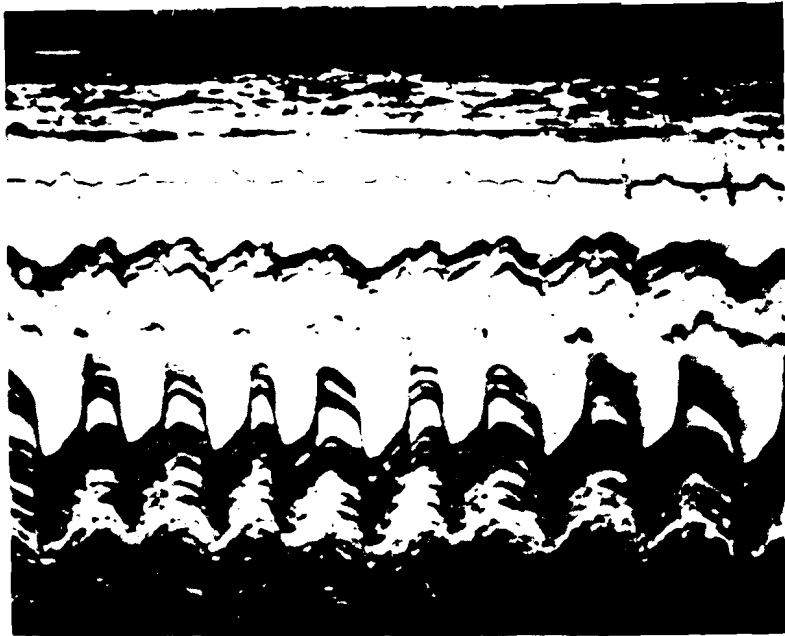
Observation N° 73 : F.M.
Echocardiogramme N° 6 :
Maladie aortique calcifiée.




Observation ° 58 : D.M.
Echocardiogramme N° 7a :
Insuffisance tricuspidiennne.



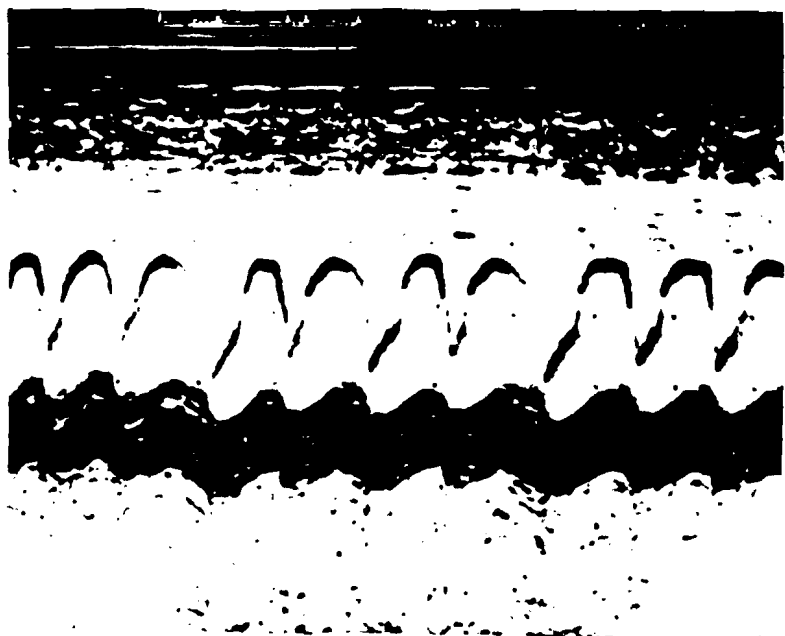Observation N° 58 : D.M.
Echocardiogramme N° 7b :
Incidence pulmonaire chez
la même malade montrant
l'hypertension artérielle
pulmonaire



Observation N° 120 : K.L.
Association maladie mitrale
et insuffisance aortique.
Echocardiogramme N° 8a
montrant la maladie mitrale
calcifiée avec fibrillation
auriculaire.



Echocardiogramme N° 8b
montrant la fermeture
incomplète des sigmoïdes
aortiques au moment de
la diastole.




Echocardiogramme N° 8c
visualisant l'hypertension
artérielle pulmonaire chez
la même malade.

Observation N° 139 : I.G.

Echocardiogramme N° 9 : Balayage aorto-mitral.

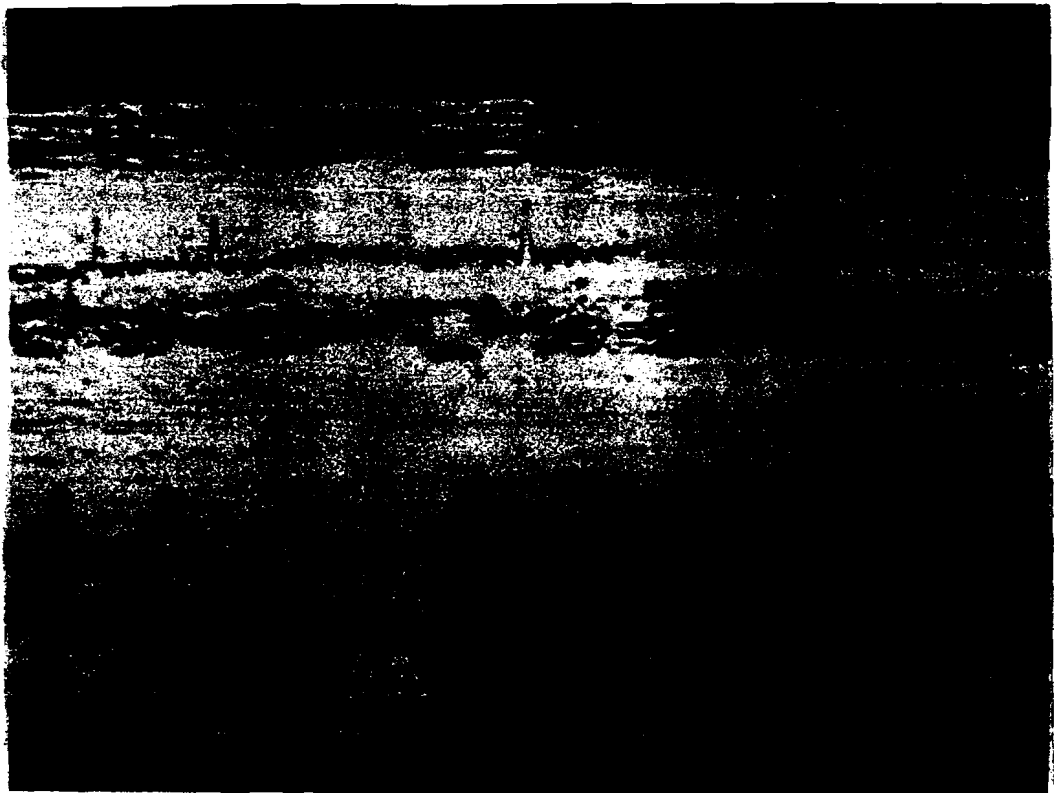
Association maladie mitrale calcifiée et maladie aortique. Bicuspidie aortique.




Observation N° 39 : N.B.

Association insuffisance mitrale, maladie aortique et insuffisance tricuspidiennne en arythmie.


Echocardiogramme N° 10a montrant l'insuffisance mitrale.




Observation N° 39 : N.B.
Echocardiogramme N° 10b montrant la maladie
aortique calcifiée.



Observation N° 39 : N.B.
Echocardiogramme N° 10c montrant l'insuffisance
tricuspidiennne.






Observation N° 155 : B.F.
Association maladie mitrale
maladie aortique et rétro-
cissement tricuspideien.

Echocardiogramme N° 114
montrant la maladie mitrale
calcifiée.



Observation N° 156 : B.F.
Echocardiogramme N° 115
montrant la maladie aortique
calcifiée.



Observation N° 157 : B.F.
Echocardiogramme N° 116
montrant le rétrocissement
tricuspideien calcifié.

Observation N° 155 : B.F.

Echocardiogramme bidimensionnel N° 11d


Incidence parasternale gauche. Coupe longitudinale
montrant la valvule mitrale calcifiée.




Observation N° 155 : B.F.


Echocardiogramme bidimensionnel N° 11e

Incidence parasternale gauche. Coupe longitudinale
montrant la valvule aortique calcifiée.






Observation N° 109 : H.X.
Association maladie mitrale,
maladie aortique et maladie
tricuspidiene.
Echocardiogramme N° 12a
montrant la maladie mitrale
calcifiée avec nette prédo-
minance du rétrécissement
mitral.



Observation N° 109 : H.N.
Echocardiogramme N° 12b
montrant la maladie aor-
tique.



Observation N° 109 : H.N.
Echocardiogramme N° 12c
montrant la maladie tri-
cuspidiene.

Observation N° 65 : C.S.

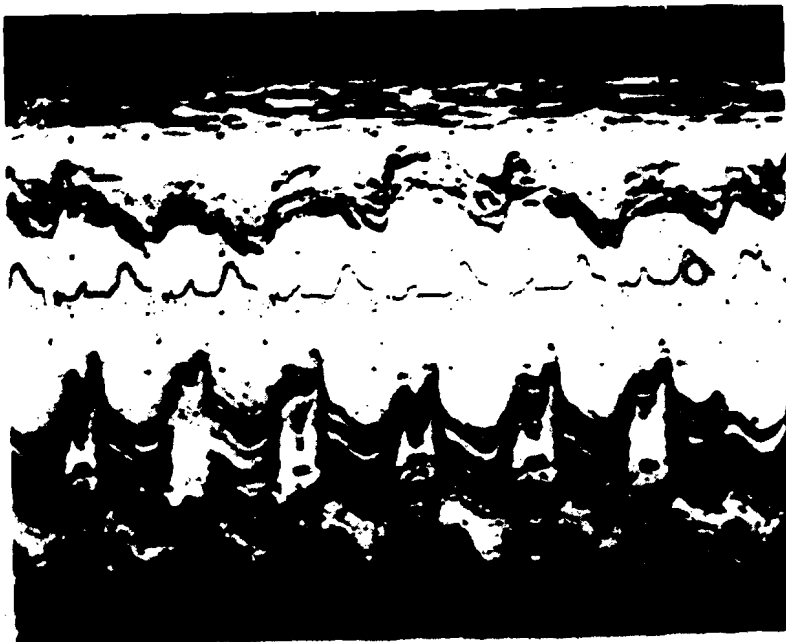
Echocardiogramme N° 13a : Maladie mitrale avec fuite mitrale prédominante et des végétations sur la grande valve mitrale avant traitement.




Observation N° 65 : C.S.

Echocardiogramme N° 13b : Détersion presque complète avec des végétations après traitement.






observation 81 : A.D.
Echocardiogramme N° 14 :
Maladie mitrale avec des
végétations sur la valvule
mitrale avant traitement.




Observation 86 : K.M.
Echocardiogramme N° 15a :
Maladie mitrale avec des
végétations sur la valvule
mitrale avant traitement.



Observation N° 86 : K.M.
Echocardiogramme N° 15b :
Détersion presque complète
des végétations après trai-
tement.

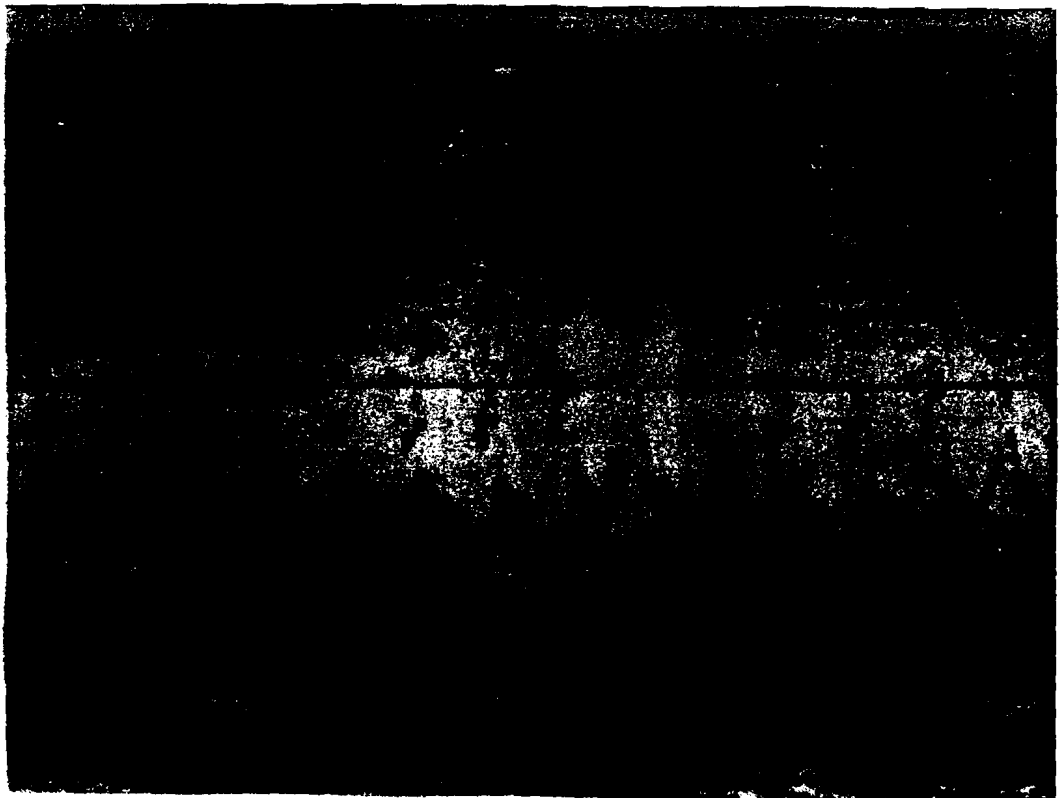
Observation N° 174 : D.T.

Echocardiogramme 16a : volumineux épanchement
péricardique antérieur et postérieur.



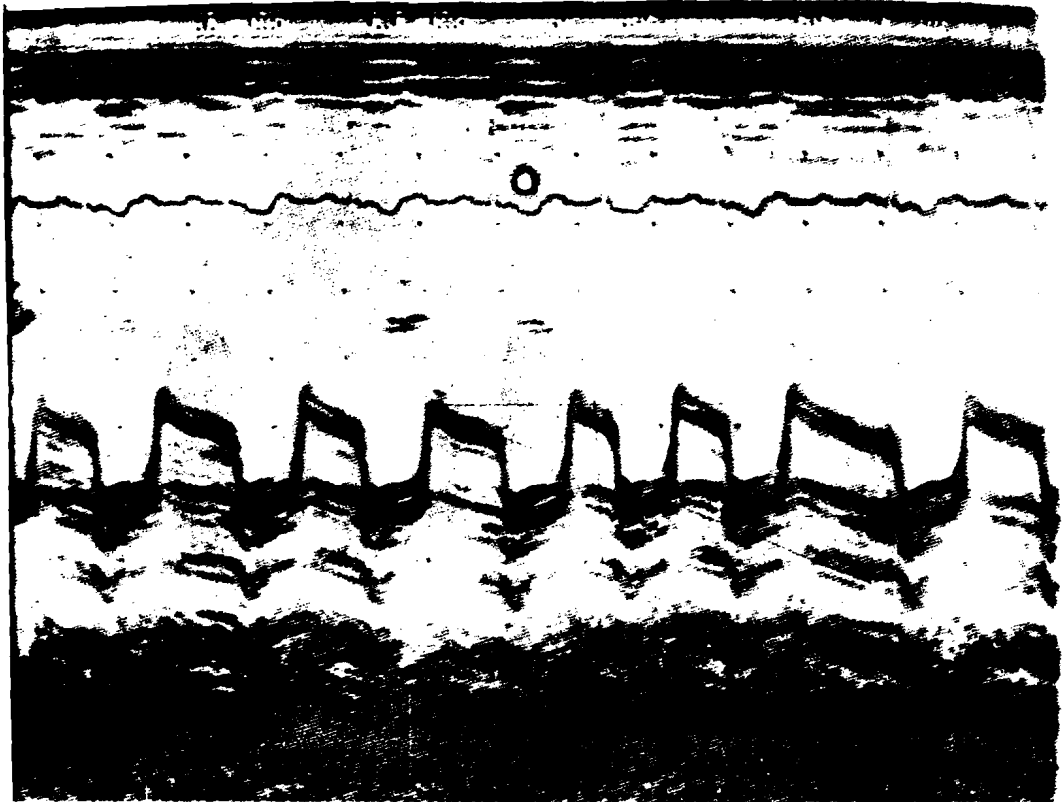
Observation N° 174 : D.T.

Echocardiogramme N° 16b : Même malade après ponction
péricardique ramenant 500 ml de liquide.



Observation N° 182 : A.G.

Echocardiogramme n° 17 : Resténose mitrale.



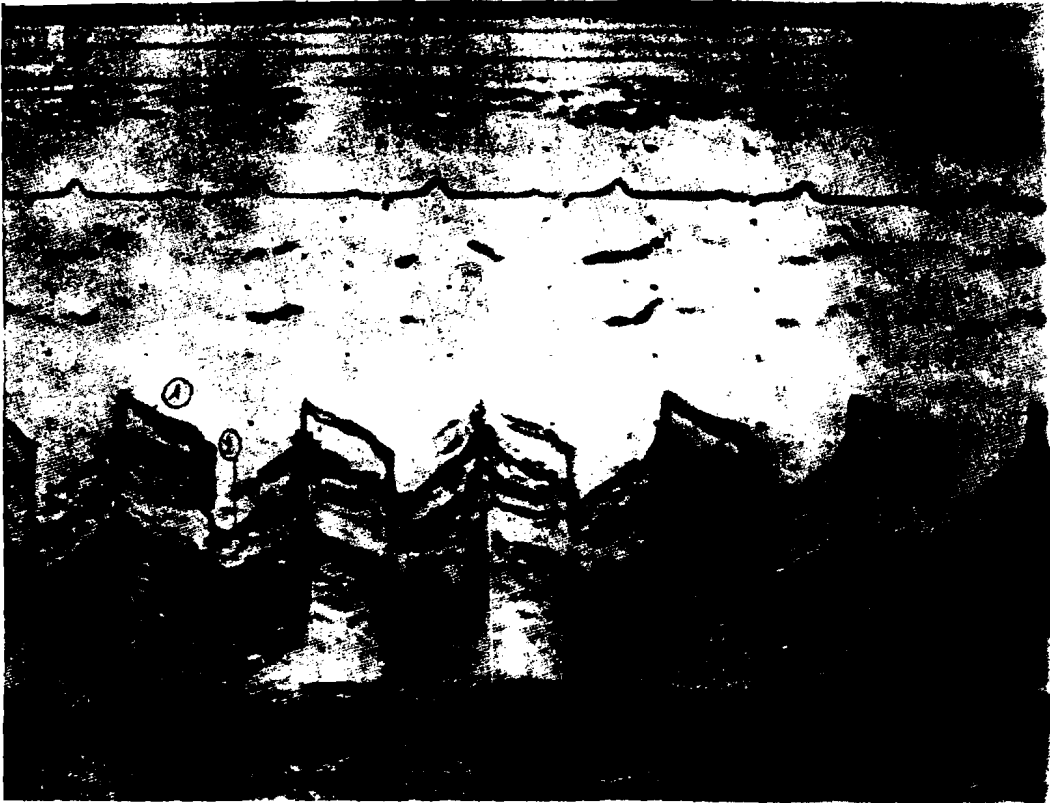Observation N° 189 : G.J.

Echocardiogramme N° 18 : Valve de STARR en position mitrale.



Observation N° 185 : C.M.


Echocardiogramme N° 19a : Valve de BJORK en position mitrale.



Observation N° 185 : C.M.

Echocardiogramme N° 19b : Valve de BJORK en position aortique.

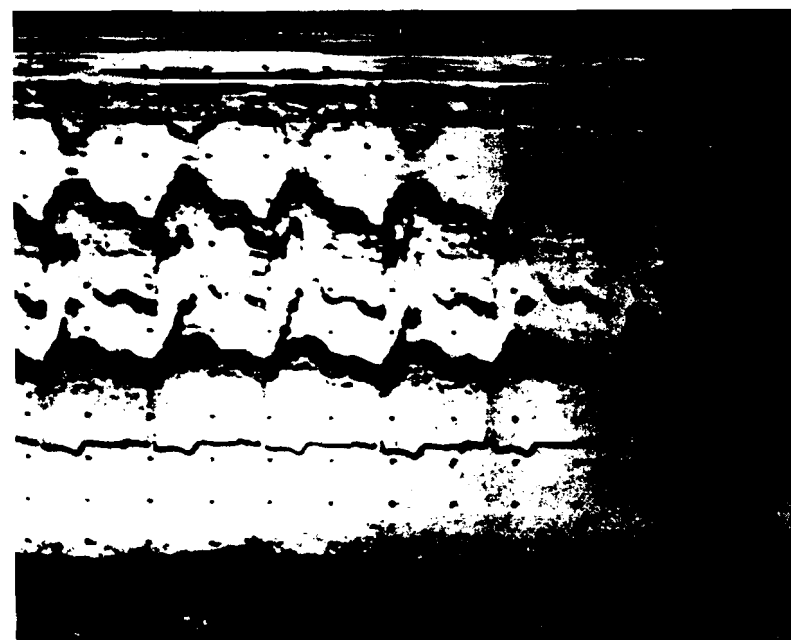




Observation N° 218 : T.S.
Echocardiogramme N° 20
Cardiopathie ischémique :
septum hypokinétique avec
des plages rigides.



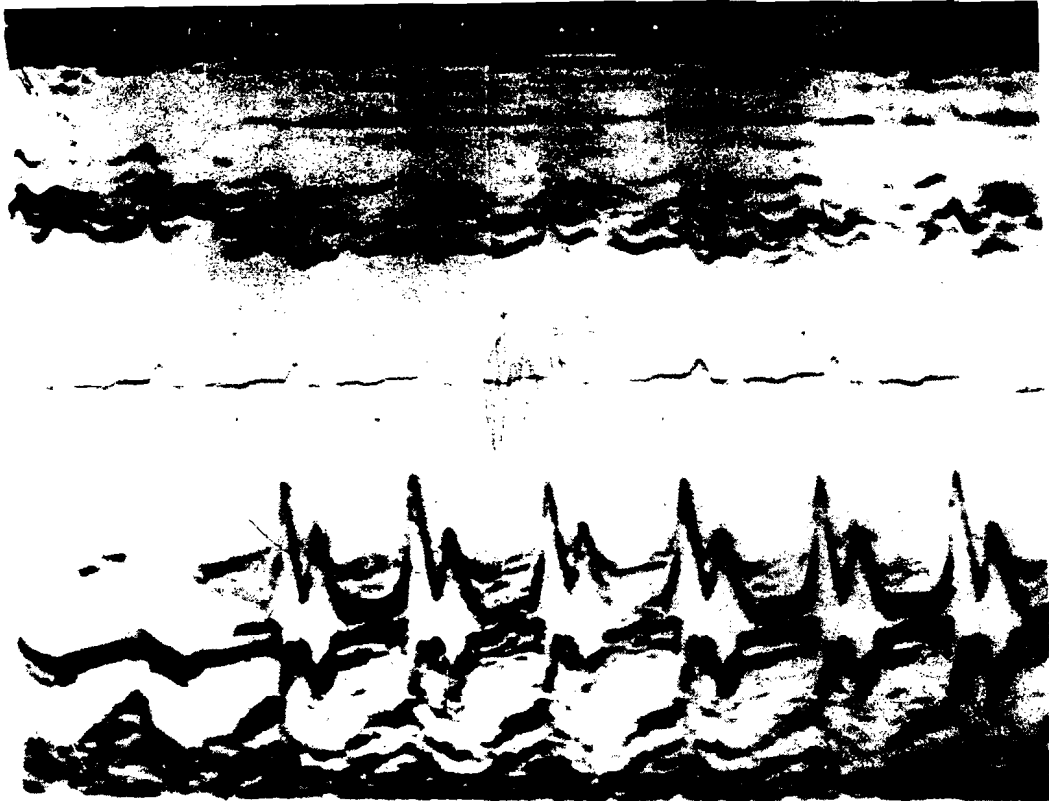
Observation n° 212 : M.D.
Echocardiogramme N° 21a :
Cardiomyopathie hypertro-
phique obstructive avec
hypertrophie septale asymé-
trique, mouvement systolique
antérieur anormal de la gran-
de valve mitrale qui bute
contre le septum.



Observation N° 212 : M.D.
Echocardiogramme N° 21b :
Incidence aortique chez le
même malade, montrant la
fermeture mésosystolique
des agmoïdes aortiques
suivie d'une réouverture :
image en "ailes de papillon"

Observation N° 202 : F.M.

Echocardiogramme N° 22 : Cardiopathie congestive.




Observation N° 204 : D.D.

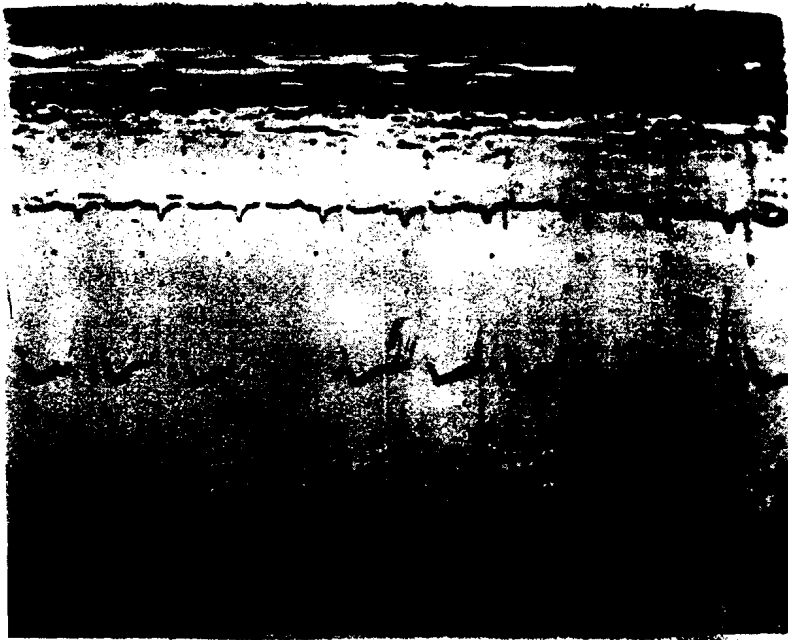
Echocardiogramme N° 23 : Endomyocardie fibreuse.

Noter le mouvement en "créneau" du septum interventriculaire.






Observation N° 228 : N.D.
Echocardiogramme N° 24 :
Communication inter-
ventriculaire.



Observation N° 229 : A.P.
Echocardiogramme N° 25 :
Canal atrio-ventriculaire.



Observation N° 231 : S.S.
Echocardiogramme N° 26 :
Image d'aorte à cheval sur
le septum chez un malade
présentant une tétralogie
de TALLOT.

CHAPITRE IX

BIBLIOGRAPHIE

B I B L I O G R A P H I E

=====

- 1 ABBASI A. S.

 Echocardiography in the differential diagnosis of
 a large heart.
 Amer. J. Med., 1976, 60, 677.

- 2 ABBASI A. S., ALLEN M. W., DE CRISTAFAW D., AUGAR I

 Detection and estimation of the degree of mitral
 regurgitation by range-gated pulsed-Doppler echocar-
 diography.
 Circulation, 1980, 61, 1, 143.

- 3 ABBASI A. S., CHAHINE R. A., MAC ALPIN R. N., KATTUS A. R.

 Ultrasound in the diagnosis of primary congestive
 cardiomyopathy.
 Chest, 1973, 63 937.

- 4 ABBASI A. S., ELLIS N., FLYNN J. U.

 Echocardiographic M-scan technique in the diagnosis
 of pericardial effusion.
 J. Clin. Ultrasound, 1973, 1, 300.

- 5 ABBASI A. S., ELLIS N., LEVISMAN J. A.

 Normal posterior mitral leaflet motion in mitral
 stenosis.
 J. Clin. Ultrasound, 1974, 2, 22 (Abstract).

- 6 ABBASI A. S., MAC ALPIN R. N., EBER L. M. PEARCE M. L.

 Echocardiographic study of hypertrophic cardiomyopathy
 without outflow obstruction.
 Circulation, 1972, 46, 897.

- 7 ABBASI A. S., MAC ALPIN R. N., EBER L. M., PEARCE M. L.

 Left ventricular hypertrophy diagnosed by echocardio-
 graphy.
 New Engl. J. Med., 1973, 19, 118.

- 8 ABBASI A. S., SLAUGHTER J. C., ALLEN M. W.
Asymetric septal hypertrophy in patients on long
term hemodialysis.
Chest, 1978, 74, 548.
- 9 ABOULLA A. M., FRANK M. J., CANEDO M. I., STEFANOPOULOS M. A.
Limitations of echocardiography in the assessment
of left ventricular size and function in aortic pro-
sturgtation.
Circulation, 1980, 61, 1, 148.
- 10 ACAR J., KULAS A., GRIMBERG D., BRUN P., LUXEREAU P.
Interêt de l'échocardiographie dans les valvulopathies
aortiques.
Ann. Med. Intern, 1976, 127, 4, 277.
- 11 ACAR J., KULAS A., GRIMBERG D., LUXEREAU P.
L'échocardiographie chez les malades atteints de
valvulopathie aortique.
Nouv. Presse Med, 1976, 5, 2, 93.
- 12 ADAMEC R.
Le diagnostic échocardiographique de sténose mitrale.
Med. Hyg (Genève), 1977, 35, 1257, 3293.
- 13 AJISAKA R., IBSAKA Y., TAKAMOTO T., FUJIWARA H., TANIGUCHI K.,
TAKEUCHI J.
Echocardiographic assessment of left ventricular
volume overloading in aortic insufficiency and
mitral insufficiency.
J. Cardiogr. 1978, 8, 209.
- 14 ALLEN H. D., GOLDBERG S. J., SAHN D. J.
A quantitative echocardiographic study of champion
childhood swimmers.
Circulation, 1977, 55, 1142.

- 15 ALLEN J. W., HARRISON E. C., CAMP J. C., BORSANI A., TURMIER E.
The role of serial echocardiography in the evaluation and differential diagnosis of pericardial disease.
Amer. Heart J., 1977, 93, 560.
- 16 AL-NOURI M. B., PATEL K., JOHNSON W. O.
The sensitivity and specificity of two-dimensional echocardiography in detecting left ventricular thrombi.
Circulation, 1980, 62 (Suppl III), 21.
- 17 AMANN F. W., BURKHARDT D., BASSE J.
Echocardiographic features of the correctly functioning St. Jude medical valve Prosthesis.
Amer. Heart J., 1981, 101, 45.
- 18 AMOUDRY C., MALERGUE M. C., GUEVELER C.
Rupture traumatique de la valve aortique : aspect echocardiographique.
Arch. Mal. Coeur, 1979, 72, 1274.
- 19 ASINGER R. W., MIKELL F. L., ELSPERGER J.
Serial evaluation for left ventricular thrombus during the first episode of acute myocardial infarction using two-dimensional echocardiography.
Circulation, 1980, 62 (Suppl III), 330.
- 20 ASSAD-MOREL J. L., SEWARD J. B., TAJIK A. J.
Echo-Phonocardiographic and contrast studies in conditions associated with systemic arterial trunk overriding the ventricular septum : Truncus arteriosus, tetralogy of Fallot and pulmonary atresia with ventricular septal defect.
Circulation, 1976, 53, 663.
- 21 ASSAD-MORELL J. L., TAJIK A. J., ANDERSON M. W.
Malfunctioning tricuspid valve prothesis.
Mayo Clin. Proc, 1974, 49, 443.
- 22 ASSAD-MORELL J. L., TAJIK A. J., GIULANI E. R.
Echocardiographic analysis of the ventricular septum
Prog. Cardiovasc. Dis, 1974, 17, 219.

- 23 AZIZ K. U., GRONDELLE A., PAUL M. H., MUSTER A. J.
Echocardiographic assessment of the relation between left ventricular wall and cavity dimension and peak systolic pressure in children with aortic stenosis.
Amer. J. Cardiol., 1977, 40, 5, 775.
- 24 AZIZ K. U., NEWFELD E. A., PAUL M. H.
Echocardiographic detection of bacterial vegetation in a child with a ventricular septal defect.
Chest, 1976, 70, 780.
- 25 BAREISS P., DALE I., CRISTMANN D.
Les anomalies échocardiographiques dans le syndrome de prolapsus des valves mitrales.
Arch. Mal. Coeur, 1975, 68, 12, 1307.
- 26 BAREISS P., WARTER S., KIENY R.
Echocardiographie bidimensionnelle en temps réel.
Application à la mesure de la surface de l'orifice mitral en cas de rétrécissement ou de double atteinte de cette valve.
Nouv. Presse Méd., 1979, 8, 41, 3329.
- 27 BARLOW J. B., POCOCK W. A., MARCHAND P.
The significance of late systolic murmur.
Amer. Heart J., 1963, 66, 443.
- 28 BARRETT M. J., CHARUZI Y., CORDAY E.
Ventricular aneurysm : cross-sectional echocardiographic approach.
Amer. J. Cardiol., 1980, 46, 1133.
- 29 BASS J. L., EINZIG S., HONG C. Y.
Echocardiographic screening to assess the severity of congenital aortic stenosis in children.
Amer. J. Cardiol., 1979, 44, 82.
- 30 BASSAT J. M.
Indications et limites de l'échocardiographie ultrasonique par effet doppler.
Thèse Méd., PARIS St-Antoine, 1972, n° 83.

- 31 BEISSEL J., CHERRIER F., MULLER L., ETHEVENOT G., NEIMANN J. L.
L'échocardiogramme dans le prolapsus des valves mitrales
Ann. Med. NANCY, 1977, 16, 1167.
- 32 BELENKIE I., NUTTER D. O., CLARK D. W.
Assessment of left ventricular dimensions and function
by echocardiography.
Amer. J. Cardiol., 1973, 31, 755.
- 33 BENNETT B. H., EVANS D. W., RAD M. V. J.
Echocardiographic left ventricular dimensions in pres-
sure and volume overload. Their use in assessing aortic
stenosis.
Brit. Heart J., 1975, 37, 971.
- 34 BENOMAR M., MESBAHI R., CHARRA A., BERRADA M.
Apport de l'échocardiographie en TM et 2D dans les
endocardites bactériennes.
Inf. Cardiol., 1981, 5, 7, 603.
- 35 BENZING G., STOCKRT J., NAVE E., KAPLAN S.
Evaluation of left ventricular performance : circumfe-
rential fiber shortening and tension.
Circulation, 1974, 49, 925.
- 36 BEN-ZVI J., HILD F. J., CHANDRARATNA P. A., SAMET P.
Thrombosis on BJORK-SHILEY aortic valve prosthesis :
Clinical arteriographic, echocardiographic and therapeutic
observations in seven cases.
Amer. J. Cardiol., 1974, 34, 538.
- 37 BERGER M., DELFIN L. A., JELVEH M.
Two-dimensional echocardiographic findings in right
sided infective endocarditis.
Circulation, 1980, 61, 865.
- 38 BERMAN N. D., GILBERT B. W., Mc LAUGHLIN P. R., MORCH J. E.
Mitral stenosis with posterior diastolic movement
of posterior leaflet.
Can. Med. Assoc. J. 1975, 112, 976.

- 39 BERRY T. E., AZIZ K. U., PAUL M. H.
Echocardiographic subaortic stenosis in childhood.
Amer. J. Cardiol., 1979, 43, 5, 957.
- 40 BETRIU A., WIGEL E. D., FELDERHOFF C. H.
Prolapse of the mitral valve associated with secundum
atrial septal defect.
Amer. J. Cardiol., 1975, 35, 363.
- 41 BIERMAN F. Z., WILLIAMS R. G.
Prospective diagnosis of ventricular septal in infants
by subxyphoid two-dimensional echocardiography.
Circulation (Suppl. II), 1979, 60, 112. (Abstract).
- 42 BIERMAN F. Z., WILLIAMS R. G.
Subxyphoid two-dimensional imaging of the interatrial
septum in infant and neonates with congenital heart
disease.
Circulation, 1979, 60, 80.
- 43 BIRMAN L., LACHMANN P., SACREZ A.
Le syndrome "click systolique-prolapsus de la valve
mitrale". Données échographiques.
J. Med. STRASBOURG, 1976, 4, 269.
- 44 BLACKWOOD R. A., BLOOM K. R., WILLIAMS C. M.
Aortic stenosis in children. Experience with echocar-
diographic prediction of severity.
Circulation, 1978, 57, 263.
- 45 BLOCH W. N., FELNER J. M., WICKLIFFE C., SYMBAS P. N.
Echocardiographic diagnosis of thrombus on a heterografi
aortic valve in the mitral position.
Chest, 1976, 70, 399.
- 46 BOM N., LANCEE C.T., VAN ZWIETEN G., KLOSTER F. E., ROELANOT J.
Multiscan echocardiography: I. Technical description.
Circulation, 1973, 48, 1066.

- 47 BOMMER W., WEINERT L., NEUMANN A.
Determination of right atrial and right ventricular size
by two-dimensional echocardiography.
Circulation, 1979, 60, 91.
- 48 BORER J. S., HENRY W. L., EPSTEIN S. E.
Echocardiographic observations in patients with systemic
infiltrating diseases involving the heart.
Amer. J. Cardiol., 1977, 39, 184.
- 49 BOTVINICK E., SCHILLER N. B., WICKRAMASEKARAN R., KLAUSNER J. C.,
GUERTZ E.
Echocardiography demonstration of early mitral valve
closure in severe aortic insufficiency. Its clinical
implication.
Circulation, 1975, 51, 836.
- 50 BROWN O. R., DE MOTTS H., KLOSTER F. E., ROBERTS H., MENASHE V. D.,
BERLS R. K.
Aortic root dilatation and mitral valve prolapse in
Marfan's syndrom.
Circulation, 1975, 52, 651.
- 51 BROWN O. R., POPP R. L., HARRISON B. C.
Abnormal interventricular septal motion in patients with
significant disease of the anterior descending artery or
other conditions of septal failure.
Amer. J. Cardiol. 1973, 31, 123.
- 52 BROWN O. R., POPP R. L., HARRISON B. C., KLOSTER F. E.
Echocardiographic criteria for aortic root dissection.
Amer. J. Cardiol., 1975, 36, 17.
- 53 BRUN P., BERALBO E., KULAS A., LAURENT F.
Apport de l'echocardiographie dynamique dans le diagnostic
des cardio-myopathies obstructives et hypertrophiques.
Ann. Radiol., 1977, 20, 413.
- 54 BUKLEY B. H., FORTUIN N. J.
Systolic anterior motion of the mitral valve without
asymetric septal hypertrophy.
Chest, 1976, 69, 694.

- 55 BURGESS J., CLARK R., KAMIGAKI M., COHN K.
Echocardiographic findings in different types of
mitral regurgitation.
Circulation, 1973, 48, 97.
- 56 BURGGAF G. W., CRAIGE E.
Echocardiographic studies of left ventricular wall
motion and dimensions after valvular heart surgery.
Amer. J. Cardiol., 1975, 35, 473.
- 57 CANALE J. M., SAHN D. J., ALLEN H. D.
Factors affecting the real time cross-sectional echocar-
diographic imaging of ventricular septal defect.
Amer. J. Cardiol., 1980, 45, 467. (Abstract)
- 58 CARLSEN E. N.
Ultrasound physics for the physician. A brief review.
J. Clin. Ultrasound, 1975, 3, 69.
- 59 CARR K. W., ENGLER R. L., FORSYTHE J. R.
Measurement of left ventricular ejection fraction by
mechanical cross sectional echocardiography.
Circulation, 1979, 59, 1196.
- 60 CASILE J. P., FERINETTI M., CONVERT G., DELAYE J., GONIN A.
Apport de l'échocardiographie à l'évaluation pronostique
des sténoses aortiques valvulaires de l'adulte.
In Actualités Cardiovasculaires medico-chirurgicales :
Valvulopathies aortiques de l'adulte.
Masson, 1978, 108.
- 61 CHANDRARATNA P. A. N., ARANOW W. S.
Incidence of rupture chordae tendinae in the mitral
valvular prolapse syndrom : an echocardiographic study.
Chest, 1979, 75, 3, 334.
- 62 CHANDRARATNA P. A. N., ARANOW W. S.
Spectrum of echocardiographic findings in tricuspid valve
endocardites.
Br. Heart J., 1979, 42, 528.

- 63 CHANDRARATNA P. A. N., BALACHANDRAN P. K., SHAH P. M., HOGDES M.
Echocardiographic observations on ventricular septal
rupture complicating acute myocardial infarction.
Circulation, 1975, 51, 506.
- 64 CHANDRARATNA P. A. N., FIRST J., LANGEVIN E., O'DELL R.
Echocardiographic contrast studies during pericardiocentesis.
Ann. Intern. Med., 1977, 87, 199.
- 65 CHANDRARATNA P. A. N., LANGEVIN E.
Limitation of echocardiogram in diagnosing valvular
vegetations in patient with mitral valve prolapse.
Circulation, 1977, 56, 3, 436.
- 66 CHANDRARATNA P. A. N., LOPEZ J. M., FERNANDEZ J. J.
Echocardiographic detection of tricuspid valve prolapse
Circulation, 1975, 51, 223.
- 67 CHANDRARATNA P. A. N., LOPEZ J. M., HILDNER F. J., SAMET P.,
GINDLESBERGER D.
Diagnosis of BJORK-SHILEY aortic valve dysfunction by
echocardiography.
Amer. Heart J., 1976, 91, 318.
- 68 CHANDRARATNA P. A. N., ROBINSON M. J., BYRD C., PITRA J. V.
Significance of abnormal echos in left ventricular
outflow tract.
Br. Heart J. 1977, 39, 381.
- 69 CHANDRARATNA P. A. N., TOLENTINO A. O., MUTUCUMARANA W., GOMEZ A. L.
Echocardiographic observations on the association
between mitral valve prolapse and asymmetric septal
hypertrophy.
Circulation, 1977, 55, 622.
- 70 CHANG S.
M-mode echocardiographic techniques and pattern
recognition.
Lea & Febiger, Philadelphia, 1976.

- 71 CHANG S., CLEMENTS S., CHANG J.
Aortic stenosis : echocardiographic cusp separation and
surgical description of aortic valve in 22 patients.
Amer. J. Cardiol., 1977, 39, 499.
- 72 CHANG S., FEIGENBAUM H.
Subxiphoid echocardiography.
J. Clin. Ultrasound, 1973, 1, 14.
- 73 CHANG S., FEIGENBAUM H., DILLON J. C.
Subxiphoid echocardiography : a review.
Chest, 1975, 68, 233.
- 74 CHAPELLE M., MENSCH B.
Etude des variations du diamètre ventriculaire gauche
chez l'homme par échocardiographie transthoracique.
Arch. Mal. Coeur, 1969, 11, 1505.
- 75 CHAPELLE M., MENSCH B., CABROL C.
Physiopathologie de la valvule : étude par ultrasono-
graphie.
Coeur Méd. Intern., 1970, 9, 209.
- 76 CHILD J. S.
M-mode and cross-sectional echocardiographic features
of fail posterior mitral leaflets.
Amer. J. Cardiol., 1979, 44, 7, 1383.
- 77 CHILD J. S., ABBASI A. S., PEARCE M. L.
Echocardiographic differentiation of mediastinal tumors
from primary cardiac disease.
Chest, 1975, 1975, 67, 108.
- 78 CHUNG K. J., MANNING J. A., GRAMIAK R.
Echocardiography in coexisting hypertrophic subaortic
stenosis and fixed left ventricular outflow obstruction.
Circulation, 1974, 49, 673.
- 79 COHEN M. V.
Real-time sector scan study of the mitral valve prolapse
syndrom.
Br. Heart J., 1978, 40, 964.

- 80 COHEN M. V., WHARTON T. J., NIELL W. A.
Pathophysiologic observations on premature opening of
the aortic valve utilizing a technic for multiplane
echocardiographic analysis.
Amer. Heart J., 1979, 97, 766.
- 81 COME P. C., BUCKLEY B. H., GOODMAN Z.O., HUTCHINS G.M., PITT B.,
FORTUIN N. J.
Hypercontractile cardiac states simulating hypertrophic
cardiomyopathy.
Circulation, 1977, 55, 901.
- 82 COPE G. D., KISSLO J. A., JOHNSON M. L., BEHAR V. S.
A reassessment of the echocardiogram in mitral stenosis.
Circulation, 1975, 52, 664.
- 83 COPE G. D., KISSLO J. A., JOHNSON M. L., MYERS S.
Diastolic vibration of the interventricular septum in
aortic insufficiency.
Circulation, 1975, 51, 589.
- 84 CORYA B. C.
Echocardiography in ischemic heart disease.
Amer. J. Med., 1977, 63, 10.
- 85 CORYA B. C., FEIGENBAUM H., RASMUSSEN S., BLACK M. J.
Anterior left ventricular wall echos in coronary artery
disease : linear scanning with a single element
transducer.
Amer. J. Cardiol., 1974, 34, 652.
- 86 CORYA B. C., FEIGENBAUM H., RASMUSSEN S., BLACK M. J.
Echocardiographic features of congestive cardiomyopathy
compared with normal subjects and patients with coronary
artery disease.
Circulation, 1974, 49, 1153.
- 87 CORYA B. C., RASMUSSEN S., FEIGENBAUM H., KNOEBEL S. B.
Systolic thickening and thinning of the septum and
posterior wall in patients with coronary artery disease,
congestive cardiomyopathy and atrial septal defect.
Circulation, 1977, 55, 109.

- 88 CORYA B. C., RASMUSSEN S., KNOEBEL S. B., FEIGENBAUM H.
Echocardiography in acute myocardial infarction.
Amer. J. Cardiol., 1975, 36, 1.
- 89 DANDER B., MARINO P., SALZZANI C., PERINS P., POPPI A.
Echocardiographic patterns in discrete subvalvular aortic
stenosis.
G. Ital. Cardiol., 1980, 10, 12, 1653.
- 90 DAVIS R. H., FEIGENBAUM H., CHANG S., KONECKE L. L., DILLON J. C.
Echocardiographic manifestations of discrete subaortic
stenosis.
Amer. J. Cardiol. 1974, 33, 2, 277.
- 91 D'CRUZ I. A., COHEN H. C., PRABHU R., BISLA V., GLICK G.
Clinical manifestations of mitral annulus calcification,
with emphasis on its echocardiographic features.
Amer. Heart J., 1977, 94, 367.
- 92 D'CRUZ I. A., COHEN H. C., PRABHU R., GLICK G.
Diagnosis of cardiac tamponade by echocardiography.
Circulation, 1975, 52, 460.
- 93 D'CRUZ I. A., LEVINSKY R., ANAGNOSTOPoulos C., COHEN H. C.
Echocardiographic diagnosis of partial pericardial
constriction of the left ventricle.
Radiology, 1978, 127, 755.
- 94 D'CRUZ I. A., PANETTI F., COHEN H., GLICK G.
Submitral calcification or sclerosis in elderly patients :
M-mode and two-dimensional echocardiography in mitral
annulus calcification.
Amer. J. Cardiol., 1979, 44, 31.
- 95 DE JOSEPH R. L., SEIDES G. F., LINONER A., DEBATO A. N.
Echocardiographic findings of ventricular septal rupture
in acute myocardial infarction.
Amer. J. Cardiol., 1975, 36, 346.

- 96 DELAMAYE J. P., DIDIER LAURENT J. F., DONCET P.
Obstacles à l'éjection ventriculaire gauche : retrécissement aortique et myocardopathies obstructives.
in Actualités Cardiovasculaires médico-chirurgicales.
4^e Série, Masson, 1968, 174 p.
- 97 DE LUCA I., VALENTI P.
Les déplacements du septum au cours des troubles de conduction intraventriculaire : étude échocardiographique.
Arch. Mal. Coeur, 1977, 70, 633.
- 98 DE MARIA A. N.
Value and limitations of cross sectional echocardiography of the aortic valve in the diagnosis and quantification of valvular aortic stenosis.
Circulation, 62, 2, 304.
- 99 DE MARIA A. N., BOMMER W., NEUMANN A., GREHL T., WEINART L.,
DE NARDO S., AMSTERDAM E. A., MASSON D. T.
Left ventricular thrombi identified by cross-sectional echocardiography.
Ann. Intern. Med., 1979, 90, 14.
- 100 DE MARIA A. N., BOMMER W., NEUMANN A., WEINERT L., BOGREN H. G.,
MASSON D. T.
Identification and localisation of aneurysms of the ascending aorta by cross-sectional echocardiography.
Circulation, 1979, 59, 755.
- 101 DE MARIA A. N., KING J. F., BOGREN H. G., LIES J. E., MASSON D. T.
The variable spectrum of echocardiographic manifestations of mitral valve prolapse syndrome.
Circulation, 1974, 50, 33.
- 102 DE MARIA A. N., MILLER R. R., AMSTERDAM E. A., MARKSON W.,
MASSON D. T.
Mitral valve early diastolic closing velocity in the echocardiogram : relation to sequential diastolic flow and ventricular compliance.
Amer. J. Cardiol., 1976, 37, 693.

- 103 DE MARIA A. N., NEUMANN A., LEE G., FOWLER W., MASSON D. T.
Alterations in ventricular mass and performance induced
by exercise training in man evaluated by echocardiography.
Circulation, 1978, 57, 237.
- 104 DE MARIA A. N., NEUMANN A., LEE G., MASSON D. T.
Echocardiographic identification of the mitral valve
prolapse syndrome.
Amer. J. Med., 1977, 62, 819.
- 105 DE MARIA A. N., NEUMANN A., SCHUBART P. J.
Systematic correlation of cardiac chamber size and
ventricular performance determined with echocardiography
and alterations in heart rate in normal patients.
Amer. J. Cardiol., 1979, 43, 1.
- 106 DE MARIA A. N., OLIVIER L. E., BORGREN H. G.
Apparent reduction of aortic and left heart chamber size
in atrial septal defect.
Amer. J. Cardiol., 1978, 42, 545.
- 107 DEVEREUX R. B., PERLOFF J. K., REICHEK N., JOSEPHSON M. E.
Mitral valves prolapse.
Circulation, 1976, 54, 3.
- 108 DIAMOND M. A., DILLON J. C., HAINE C., CHANG S., FEIGENBAUM H.
Echocardiographic features of atrial septal defect.
Circulation, 1971, 43, 129.
- 109 DIEBOLD B.
L'exploration des sténoses mitrales par échocardiographie
doppler.
Coeur, 1980, 11, 2, 553.
- 110 DIENOT B.
L'échocardiographie
Cardiologie tropicale, 1977, 3, 12, 187.
- 111 DIENOT B., EKRA A., BERTRAND E.
L'échocardiographie dans 23 cas de fibroses endomyocar-
diques constructives droites ou bilatérales.
Arch. Mal. Coeur, 1979, 10, 1101.

- 112 DILLON J. C., FEIGENBAUM H., KONECKE L. L.
Echocardiographic manifestations of valvular vegetations.
Amer. Heart J., 1973, 86, 698.
- 113 DILLON J. C., FEIGENBAUM H., WEYMANN A. E., CORYA B. C.,
PESKDE S., CHANG S.
M-mode echocardiography in the evaluation of patients
for aneurysmectomy.
Circulation, 1975, 53, 657.
- 114 DILLON J. C., HAINE C. L., CHANG S., FEIGENBAUM H.
Significance of mitral fluttering in patients with aortic
insufficiency.
Clin. Res., 1970, 18, 304.
- 115 DILLON J. C., HAINE C. L., CHANG S., FEIGENBAUM H.
Use of echocardiography in patients with prolapsed
mitral valve.
Circulation, 1971, 43, 503.
- 116 DOI Y. L., Mc KENNA J. W., GHRKE J., DAKLEY C. M., GOODWIN J. F.
M-mode echocardiography in hypertrophic cardiomyopathy :
diagnostic criteria and prediction of obstruction.
Amer. J. Cardiol., 1980, 45, 6.
- 117 DORTIMER A. C., DE JOSEPH R. L., SHIROFF R. A., LIEDTKE A. J.
ZELIS R.
Distribution of coronary artery disease ; prediction by
echocardiography.
Circulation, 1976, 54, 724.
- 118 DOUGLAS J. E., WILLIAMS C. D.
Echocardiographic evaluation of the BJORK-SHILEY pros-
thetic valve.
Circulation, 1974, 50, 52.
- 119 DROBINSKI G., BOUTREAU ROUSSEL P., GROSOGERT Y.
L'échocardiographie en pratique clinique.
Monographie, Masson Editeur, PARIS, 1978, 110 p.

- 120 DROBINSKI G., EUGENE M., VACHON J. M., BEJEAN-LEBUISSON A.,
EVANS J. I., KING G., GROSGOGGAT Y.
Diagnostic échographique des myocardopathies obstructives :
étude de l'a valvule mitrale et de l'hypertrophie septale
asymétrique par comparaison avec les données hémodynamiques
et mécanographiques ; évolution sous traitement médical.
Arch. Mal. Coeur, 1979, 72, 332.
- 121 DROBINSKI G., KING G., BOUTREAU-ROUSSEL P., EVANS J. I., SOREL P.,
GROSGOGGAT Y., FACQUET J.
Etude échocardiographique du ventricule gauche au cours
de l'insuffisance aortique. Comparaison avec les données
de l'évolution clinique et les résultats hémodynamiques.
Arch. Mal. Coeur, 1977, 70, 733.
- 122 DUCHAK J. M., CHANG S., FEIGENBAUM H.
The posterior mitral valve echo and the echocardiographic
diagnosis of mitral stenosis.
Amer. J. Cardiol., 1972, 29, 628.
- 123 DUMESNIL J. G., LAURENCEAU J. L., LABATUT A.
L'épaississement myocardique, un critère valable pour
apprécier la fonction ventriculaire gauche régionale : une
étude échocardiographique.
Ann. Cardiol. Angiol., 1975, 24, 491.
- 124 EDELINE J. G. A.
Echographie par ultrasons en cardiologie : indications et
résultats.
Thèse Med. PARIS-NECKER, Enfants Malades, 1972, 143.
- 125 EDLER I.
Diagnostic use of ultrasound in heart disease.
Acta Med. Scand., 1955, 308, 32.
- 126 EDLER I.
Ultrasound cardiogram in mitral valve disease.
Acta Chir. Scand., 1956, 111, 230.

- 127 EDLER I.
Ultrasound cardiography in mitral valve stenosis.
Amer. J. Cardiol., 1967, 19, 18.
- 128 EDLER I., GUSTAFSON A.
* Ultrasonic cardiogram in mitral stenosis.
Acta Med. Scand., 1957, 159, 95.
- 129 EDLER I., GUSTAFSON A., KARLEFORS T., CHRISTENSSON S.
Ultrasound echocardiography.
Acta Med. Scand., 1961, 170 (suppl 370), 67.
- 130 EDLER I., HERTZ C.
The use of ultrasonic reflectoscope for the continuous recording of movements of heart walls.
K. Fysiogr. Sallsk. Lund. Forth. 1954, 24, 1.
- 131 EFFERT S.
Pre and post-operative evaluation of mitral stenosis by ultrasound.
Amer. J. Cardiol., 1967, 19, 59.
- 132 EFFERT S., ERKENS H., GROSSEBROCKHOFF F.
Ultrasonic echo method in cardiological diagnosis.
German Med. Mth, 1957, 2, 325.
- 133 ELLIS J., PHILLIPS B., FRIEDEWALD V. E., DIETRICH E. B.
The evaluation of the BJORK-SHILEY prosthetic valve by echocardiography.
J. Clin. Ultrasound, 1974, 2, 228 (Abstract.)
- 134 ELLIS K., KING D. L.
Pericarditis and pericardial effusion.
Radiol. Clin. N. Amer., 1973, 11, 393.
- 135 ESCOJIOO H.
Place de l'échocardiographie dans le bilan préopératoire des valvulopathies mitrales (à propos de 100 cas).
MARSEILLE Med., 1976, 113, 131.

- 136 ESCAJIDO H., BOUSQUE J. P., SALOMON M., JOUVEN J. C., RAPUZZI A., TORRESANI J., JOUVE A.
 Rôle de l'échocardiographie dans le bilan pré-opératoire des patients porteurs de valvulopathies mitrales : à propos de 173 cas opérés ; comparaison avec les données angiographiques.
 Ann. Cardiol., 1978, 27, 209.
- 137 ESCAJIDO H., SALOMON M., BOUSQUET J. P., RAPUZZI A., DEUX J. J., JOUVEN J. C., TORRESANI J., HOUEL J., JOUVE A.
 Apport de l'échocardiographie au diagnostic des valvulopathies tricuspidiennes à propos de 103 cas.
 Arch. Mal. Coeur, 1978, 71, 1083.
- 138 EUGENE M., GROSGOGERT Y.
 Le syndrome de gêne mésosystolique à l'éjection.
 Arch. Mal. Coeur, 1977, 72, 329.
- 139 FARCOT J. C., BOISANTE L., RIGAUT M.
 Two-dimensional echocardiographic visualization of ventricular septal rupture after acute myocardial infarction.
 Amer. J. Cardiol., 1980, 45, 370.
- 140 FEIGENBAUM H.
 Clinical applications of echocardiography.
 Prog. Cardiovasc. Dis., 1972, 14, 531.
- 141 FEIGENBAUM H.
 Echocardiographic diagnosis of pericardial effusion.
 Amer. J. Cardiol., 1970, 26, 475.
- 142 FEIGENBAUM H.
 Echocardiography.
 Lea and Febiger
 Philadelphia, 1972.
- 143 FEIGENBAUM H.
 Echocardiography. (2nd Edition).
 Lea and Febiger
 Philadelphia, 1976.

- 144 FEIGENBAUM H.
Echocardiographia (3^o Edition).
Monographie, PARIS, 1981, Edit. Vigot, 584 p.
- 145 FEIGENBAUM H.
Editorial : echocardiographic examination of the left
ventricle.
Circulation, 1975, 51, 1.
- 146 FEIGENBAUM H.
Principles of echocardiography.
Amer. J. Med., 1977, 62, 805.
- 147 FEIGENBAUM H., WALDHAUSEN J. A., HYDE L. P.
Ultrasound diagnosis of pericardial effusion.
J. Amer. Med. Ass., 1965, 191, 711.
- 148 FEIGENBAUM H., ZAKY A., GRASHORN L. L.
Cardiac motion in patients with pericardial effusion :
a study using ultrasound cardiography.
Circulation, 1966, 34, 611.
- 149 FEIGENBAUM H., ZAKY A., WALDHAUSEN J. A.
Use of ultrasound in the diagnosis of pericardial effusion.
Ann. Intern. Med., 1966, 65, 443.
- 150 FEIZI O., EMMANUEL R.
Echocardiographic spectrum of hypertrophic cardiomyopathy.
Brit. Heart J., 1975, 37, 1286.
- 151 FEIZI O., SYMONS C., YACCOUB M.
Echocardiography of the aortic valve ; studies of normal
aortic valve, aortic stenosis, mixed aortic valve disease.
Brit. Heart J., 1974, 36, 341.
- 152 FIRESTONE F. A.
The superonic reflectoscope, an instrument for inspecting
the interior of solid parts by means of sound waves.
J. Acoust. Soc. Amer. 1945, 17, 287.

- 153 FISHER M. L.
Assessment of severity of mitral stenosis by echocardiographic leaflet separation.
Arch. Intern. Med., 1979, 139, 4, 402.
- 154 FLAHERTY J. T., LIVENGOOD S., FORTUIN N. J.
Atypical posterior leaflet motion in echocardiogram in mitral stenosis.
Amer. J. Cardiol., 1975, 35, 5, 675.
- 155 FOGELMAN A. H., ABASSI A. S., FERRE M. L., KATZIS A. A.
Echocardiographic study of the abnormal motion of posterior left ventricular wall during angina pectoris.
Circulation, 1972, 46, 905.
- 156 FORTUIN N. J., CRAIGE E.
Etudes échocardiographiques de l'origine des souffles mitraux diastoliques.
Brit. Heart J., 1973, 35, 1, 75.
- 157 FORTUIN N. J., WOOD W. P., CRAIGE E.
Evaluation of left ventricular function by echocardiography.
Circulation, 1972, 46, 26.
- 158 FRAISSE F., ARICH C., MALERGUE M. C., AMOUDRY C., GIBERT C., WITCHITZ S., VACHON F.
Echocardiographie TM dans les endocardites du coeur gauche ; intérêt diagnostique et pronostique.
in Problèmes Actuels en Réanimation
Arnette, 1979, 121.
- 159 FRAKER T. D., HARRIS P. G., BEHR W. S., KISSLO J. A.
Detection and exclusion of interatrial shunts by two dimensional echocardiography and Peripheral venous injection.
Circulation, 1979, 59, 379.
- 160 DUJINO T., ITO M., KANAYA S., KAWAMURA T., KINDSHITA R., FUJINO M., HANAMURA Y., MASHIBA H.
Echocardiographic abnormal motion of interventricular septum in mitral insufficiency.
J. Cardiogr., 1976, 6, 613.

- 161 GRASCH W. H., ANORIAS W. C., LEVINE F. J.
Chronic aortic regurgitation : the effects of aortic valve replacement on left ventricular volume, mass and function.
Circulation, 1978, 57, 122.
- 162 GABOR G. E., MOHR B. D., GOEL P. D., COHEN G.
Echocardiographic and clinical spectrum of mitral annulus calcification.
Amer. J. Cardiol., 1976, 38, 336.
- 163 GAGNE S., LAURENCEAU J. L.
Echocardiographie : aspects techniques et application dans l'évaluation des valvulopathies mitrales.
Un. Med. Can., 1974, 103, 875.
- 164 GARCIA E., GUERET P., BENNETT M., CORDAY E., ZWEHL J., MEERBAUM S.
CORDAY S., SWAN H. J. C., BERMAN D.
Real time computerization of two-dimensional echocardiography.
Amer. Heart J., 1981, 101, 783.
- 165 GARDIN J. M., HENRY W. L., SAVAGE D. I., WARE J. H., BURN C., BORER J. S.
Echocardiographic measurements in normal subjects : evaluation of an adult population without clinically apparent heart disease.
J. Clin. Ultrasound., 1979, 7, 439.
- 166 GARNIER F.
Endocardite bacterienne chez un malade ayant un prolapsus mitral. Diagnostic échocardiographique.
Nouv. Presse Med., 1978, 7, 34, 3050.
- 167 GEHRKE J.
The significance of the M-scar echographic diastolic posterior mitral valve leaflet in mitral stenosis.
Ann. Radiol., 1979, 22, 6, 542.
- 168 GEWITZ M. H.
Role of echocardiography in aortic stenosis : pre and post operative studies.
Amer. J. Cardiol., 1979, 43, 1, 65.

- 169 GHAFOUR A. S., GOUTGESELL H. P.
Echocardiographic evaluation of left ventricular
function in children with congestive cardiomyopathy.
Am. J. Cardiol., 1979, 44, 1332.
- 170 GIBSON D. E.
Study of left ventricular function by echocardiography.
In Problemes Actuels en Reanimation.
Paris, 1979, 95.
- 171 GIBSON D. E.
Estimation of left ventricular size by echocardiography.
Brit. Heart J., 1973, 35, 128.
- 172 GIBSON D. E., BROWN D. J., LOGAN-SINCLAIR R. B.
Analysis of regional left ventricular wall movement
by phased array echocardiography.
Brit. Heart J., 1978, 40, 1334.
- 173 GIBSON D. E., TRAILL T. A., HALL R. J. C.
Echocardiographic features of secondary left ventricular
hypertrophy.
Brit. Heart J., 1979, 41, 54.
- 174 GIBSON T. D., GROSSMAN W., LAMBERT J., MAC LAURIN L. P.,
MOOS S., CRAIG E.
An echocardiographic study of the interventricular
septum in constrictive pericarditis.
Brit. Heart J., 1976, 38, 738.
- 175 GILBERT E. J., SCHATZ R. J., VON RAMM O. T., BEHR V. S.,
KISSLO J. J.
Mitral valve prolapse : two-dimensional echocardiographic
and angiographic correlation.
Circulation, 1976, 54, 716.
- 176 GILBERT C. A., NUTTER D. D., FELNER J. M., PERKINS J. V.,
HEYMSFIELD S. B., SCHLANT R. C.
Echocardiographic study of cardiac dimensions and function
in the endurance-trained athlete.
Am. J. Cardiol., 1977, 40, 528.

- 177 GILES T. D., BURCH G. E., MARTINEZ E.C.
Value of exploratory scanning in the echocardiographic diagnosis of ruptured chordae tendinae.
Circulation, 1974, 49, 678.
- 178 GLANZ S., HELLENBRAND W. E., BERMAN M. A., TALNER N. S.
Echocardiographic assessment of the severity of aortic stenosis in children and adolescents.
Amer. J. Cardiol., 1976, 38, 5, 620.
- 179 GODLEY R. W., ROGERS E. W., WANN L. S., DILLON J. C., FEIGENBAUM
FEIGENBAUM H., WEYMAN R. E.
Relation of incomplete mitral leaflet closure to the site of dyssynergy in patients with papillary muscle dysfunction.
Circulation, (Suppl II), 1979, 60, 204. (Abstract)
- 180 GOLDBERG B. B.
Suprasternal ultrasonography.
J. Amer. Med. Ass., 1971, 215, 245.
- 181 GOODMAN N. J., HARRISON D. C., POPP R. L.
Echocardiographic features of primary pulmonary hypertension.
Amer. J. Cardiol., 1974, 33, 438.
- 182 GOODWIN J. F.
Clarification of the cardiomyopathies.
Mod. Concepts Cardiovasc. Dis, 1972, 41, 41.
- 183 GORDON M. J., KERBER R. E.
Interventricular septal motion in patients with proximal and distal left anterior descending coronary artery lesions.
Circulation, 1977, 55, 338.
- 184 GRAMIAK R., SHAH P. M.
Cardiac ultrasonography : a review of current applications.
Radiol. Clin. North-Amer., 1971, 9, 469.

- 185 GRAMIAK R., SHAH P. M.
Echocardiography.
J. Amer. Med. Ass., 1974, 229, 1099.
- 186 GRAMIAK R., SHAH P. M.
Echocardiography of aortic root.
Invest. Radiol., 1968, 3, 356.
- 187 GRAMIAK R., SHAH P. M.
Echocardiography of normal and the diseased aortic valve.
Radiology, 1970, 96, 1.
- 188 GRAMIAK R., SHAH P. M., KRAMER D. H.
Ultrasound cardiography : contrast studies in anatomy
and function.
Radiology, 1969, 92, 939.
- 189 GRAY K. E., BARRITT D. W.
Echocardiography assessment of severity of aortic
regurgitation.
Brit. Heart J., 1975, 37, 7, 691.
- 190 GRIFFITH J. M., HENRY W. L.
A sector scanner for real time two-dimensional echocar-
diography.
Circulation, 1974, 49, 1147.
- 191 GRIFFITH J. M., HENRY W. L., EPSTEIN S. E.
Real time two-dimensional echocardiography.
Circulation (Suppl. IV), 1974, 48, 124. (Abstract)
- 192 GRIMBERG D.
Apport de l'echocardiographie au diagnostic et à l'éva-
luation de la severite de rétroécoulement aortique calcifié
de l'adulte.
Cœur, numero-special, 1980, 11, 3, 393.
- 193 GRIMBERG D., KECHRID R., HALPHEN C., ACAR J.
Approche Echocardiographique des valvulopathies tricus-
pidiennes.
in Actualités cardiovasculaires medico-chirurgicales, 1980,
10^e serie, 3-14.

- 194 GROSSMAN W., JONES D., Mc LAURIN L. P.
Wall stress and patterns of hypertrophy in the human left ventricle.
J. Clin. Invest. 1975, 56, 56.
- 195 GUERET P., BAGLIN J. Y., FARCOT J. C., BOISANTE L., TERDJMAN M.,
RIGAUD M., BARDET J., BOUNDARIAS J. P.
Application de l'échocardiographie bidimensionnelle à l'étude de la fonction ventriculaire gauche dans les cardiopathies ischémiques.
Inf. Cardiol., 1981, 5, 765.
- 196 GUERET P., CORDAY E.
Etude quantitative de la fonction ventriculaire gauche par l'échocardiographie bidimensionnelle.
Arch. Mal. Coeur, 1981, 74, 329.
- 197 GULLAGE G.
Aspects échocardiographiques d'un thrombus de l'oreillette gauche dans un cas de sténose mitrale sévère.
Arch. Mal. Coeur, 1979, 72, 8, 913.
- 198 GUSTAFSSON A.
Correlation between ultrasound cardiography, haemodynamics and surgical findings in mitral stenosis.
Amer. J. Cardiol., 1967, 19, 32.
- 199 HAEGLER D. J., TAJIK A. J., SEWARD J. B.
Real time wide angle sector echocardiography : atrio-ventricular canal defect.
Circulation, 1979, 59, 140.
- 200 HAGAN A. D., FRANCIS G. S., SAHN D. J., KARLINER J. S.,
FRIEDMAN W. F., O'Rourke R. A.
Ultrasound evaluation of systolic anterior septal motion in patients with and without right ventricular volume overload.
Circulation, 1974, 50, 248.
- 201 HEGER J. J., WEYMAN A. E., WANN L. S., DILLON J. C., FEIGENBAUM H.
Cross-sectional echocardiography in acute myocardial infarction : detection and localization of regional left ventricular asynergy.
Circulation, 1979, 60, 531.

- 202 HEIKKILA J., NIEMINEN M.
Echocardiographic detection, localization and quantification of left ventricular asynergy in acute myocardial infarction : a correlative echo-and electrocardiographic study.
Brit. Heart J., 1975, 37, 46.
- 203 HENNING H., O'Rourke R. A., CRAWFORD M. H., RIGHETTI A., KARLINER J.
Inferior myocardial infarction as a cause of asymmetric septal hypertrophy.
Amer. J. Cardiol., 1978, 41, 817.
- 204 HENNING H., SCHELBERT H., CRAWFORD M. H., KARLINER J. S., ASHLOURN W., O'Rourke R.
Left ventricular performance assessed by radionuclide angiocardiology and echocardiography in patients with previous myocardial infarction.
Circulation, 1975, 52, 1069.
- 205 HENRY W. L.
Measurement of mitral orifice area in patients with mitral valve disease by real-time two-dimensional echocardiography.
Circulation, 1975, 51, 8, 827.
- 206 HENRY W. L.
Report of the American Society of Echocardiography Committee on Nomenclature and Standards in two-dimensional Echocardiography.
Circulation (in press).
- 207 HENRY W. L., BONDW R. O., ROSING D. R., EPSTEIN S. E.
Observations on the optimum time for operative intervention for aortic regurgitation.
II. Serial echocardiographic evaluation of asymptomatic patients.
Circulation, 1980, 61, 484.

- 208 HENRY W. L., CLARK C. E., EPSTEIN S. E.
Asymmetric septal hypertrophy : the unifying link in
the idiopathic subaortic stenosis spectrum.
Circulation, 1973, 47, 527.
- 209 HENRY W. L., CLARK C. E., GLANCY D. L., EPSTEIN S. E.
Echocardiographic measurement of the left ventricular
outflow gradient in idiopathic hypertrophic subaortic
stenosis.
New Engl. J. Med., 1973, 288, 989.
- 210 HENRY W. L., GRIFFITH J. M., MICHAELIS L. L.
Measurement of mitral orifice area in patients with
mitral valve disease by real time, two-dimensional
echocardiography.
Circulation, 1975, 51, 827.
- 211 HENRY W. L., KASTLE D. G.
Echocardiographic evaluation of patient with mitral
stenosis.
Amer. J. Med., 1977, 62, 813.
- 212 HENUZET C. P., FRANKEN P.
Apport de l'échocardiographie à l'étude de la fonction
ventriculaire gauche.
Ann. Cardiol., 1978, 28, 53.
- 213 HERNBERG J., WEISS B., KEEGAN A.
The ultrasound recording of aortic valve motion.
Radiology, 1970, 94, 361.
- 214 HERTZ C. H.
Ultrasonic engineering in heart diagnosis.
Amer. J. Cardiol., 1967, 19, 6.
- 215 HESS P. G., NANDA N. C., DEWESSE J. A., REEVES W. C., GRAMIAK R.
Echocardiographic features of combined membranous
subaortic stenosis and acquired calcific aortic valvulo-
pathy.
Amer. Heart J., 1977, 94, 3, 349.

- 216 HIRSCHFELD D. S., EMILSON B. B.
Echocardiogram in calcified mitral annulus.
Amer. J. Cardiol., 1975, 36, 354.
- 217 HIRSCHFELD D. S., SCHILLER N.
Localization of aortic valve vegetations by echocardiography.
Circulation, 1976, 53, 280.
- 218 HORGAN J. H., SHIEL F. D., GOODMAN A. C.
Demonstration of left ventricular thrombus by conventional echocardiography.
J. Clin. Ultrasound., 1976, 4, 287.
- 219 HOROWITZ M. S., ROSSEN R. M., HARRISON D. C., POPP R. L.
Ultrasonic evaluation of constrictive pericardial disease.
Circulation, (Suppl II), 1974, 50, 87. (Abstract).
- 220 HOROWITZ M. S., SCHULTZ C. S., STINSON E. B., HARRISON D. C., POPP R. L.
Sensitivity and specificity of echocardiographic diagnosis of pericardial effusion.
Circulation, 1974, 50, 239.
- 221 HOWARD P. F., CABIZUCA S. V., DESSER K. B., BENCHIMOL A.
The echocardiographic diagnosis of calcified mitral annulus.
Amer. J. Med. Sci., 1977, 273, 267.
- 222 HUMPHRIES W. C., HAMMER W. J., MAC DONOUGH M. T., MAC CURDY R. R., SPANN J. F.
Echocardiographic equivalent of a flail mitral leaflet.
Amer. J. Cardiol., 1977, 40, 802.
- 223 JACOBS J. J., FEIGENBAUM H., CORYA B. C., PHILIPPE J. C.
Detection of left ventricular asynergy by echocardiography
Circulation, 1973, 48, 263.

- 224 JOFFE C.D., BRIK H., TEICHHOLTZ L. E., HERMAN M. V., CORLIN R.
Echocardiographic diagnosis of left anterior descending
coronary artery disease.
Amer. J. Cardiol., 1977, 40, 11.
- 225 JOHNSON M. L., PATTON D. C., HOLMES J. H.
Ultrasonic evaluation of prosthetic valve motion.
Circulation, (Suppl II), 1970, 41, 3.
- 226 JOHNSON M. L., SIEKER H. O., BEHAR V. S.
Echocardiographic diagnosis of a left atrial myxoma
attached to the free left atrial wall.
J. Clin. Ultrasound, 1973, 1, 75.
- 227 JOYNER C. R., DYRDA J., REID J. M.
Behaviour of the anterior leaflet of the mitral valve
in patients with Austin-Flint murmur.
Clin. Res. 1966, 14, 251.
- 228 JOYNER C. R., HEY E. B., JOHNSON J.
Reflected ultrasound in the diagnosis of tricuspid
stenosis.
Amer. J. Cardiol., 1967, 19, 66.
- 229 JOYNER C. R., REID J. M.
Application of ultrasound in cardiology and cardiovas-
cular physiology.
Prog. Cardio. Dis., 1963, 5, 482.
- 230 JOYNER C. R., REID J. M.
Ultrasound cardiogram in the selection of patients for
mitral valve surgery.
Ann. NEW-YORK, Acad. Sc., 1965, 118, 512.
- 231 JOYNER C. R., REID J. M., BOND J. P.
Reflected ultrasound in the assessment of mitral valve
disease.
Circulation, 1963, 27, 506.

- 232 JUGDUTT B. I., LEE S. J. K., FARLANE D.
Non invasive assessment of left ventricular function
from the mitral valve echogram.
Circulation, 1978, 58, 861.
- 233 KANSAL S., ROITMAN D., SHEFFIELD L. T.
Interventricular septal thickness and left ventricular
hypertrophy ; an echocardiographic study.
Circulation, 1979, 60, 1058.
- 234 KEIDEL W. D.
Über eine Methode zur Registrierung der Volumänderungen
des Herzens an Menschen.
Z. Kreislaufforschg. 1950, 39, 257.
- 235 KERBER R. E., ABBOUD F. M.
Echocardiographic detection of regional myocardial in-
farction ; an experimental study.
Circulation, 1973, 47, 997.
- 236 KERBER R. E., DIPP-EL W. F., ABBOUD F. M.
Abnormal motion of the interventricular septum in right
ventricular volume overload : experimental and clinical
echocardiographic studies.
Circulation, 1973, 48, 86.
- 237 KERBER R. E., LSAREFF D. M., HANCOCK E. W.
Echocardiographic patterns in patients with the syndrom
of systolic click and late systolic murmur.
New Engl. J., Med., 1971, 284, 691.
- 238 KERBER R. E., PAYVANDI M. R.
Echocardiography in acute hemopericardium : production
of falsenegative echocardiograms by pericardial clots.
Circulation (Suppl III), 1977, 56, 24. (Abstract).
- 239 KIM H., KINOSHITA M., SHIRAHAMA Y., TOMONAGA G., KUSUKAWA R.
An attempt to correlate the mitral valve echogram with
the hemodynamics of patients with pure mitral insuffi-
ciency.
Jap. Cir. J., 1973, 37, 403.

- 240 KING D. L.
Cardiac ultrasonography : cross sectional ultrasonic
imaging of the heart.
Circulation, 1973, 47, 843.
- 241 KING D. L., STEEG C. N., ELLIS K.
Visualization of ventricular septal defects by cardiac
ultrasonography.
Circulation, 1973, 48, 1215.
- 242 KING J. F., DE MARIA A. N., MILLER R. R.
Markedly abnormal mitral valve motion without simultaneous
interventricular pressure gradient due to uneven mitral
septal contact in idiopathic hypertrophic subaortic
stenosis.
Amer. J. Cardiol., 1974, 34, 360.
- 243 KING J. F., DE MARIA A. N., REIS R. L., BOLTON M. R., DUNN M. I.,
MASSON D. T.
Echocardiographic assessment of idiopathic hypertrophic
subaortic stenosis.
Chest, 1973, 64, 725.
- 244 KISSLO J. A., ROBERTSON S., GILBERT B. W., VON RAMM C., BEHAR V.S.
A comparison of real-time two-dimensional echocardiography
and cineangiography in detecting left ventricular
asynergy.
Circulation, 1977, 55, 134.
- 245 KLEIN J. J., SEGAL B. L.
Pericardial effusion diagnosed by reflected ultrasound.
Amer. J. Cardiol., 1968, 22, 57.
- 246 KOATE P., DIOUF S., SYLLA M., DIOUF G., KEBE M.
Contribution apportée par l'échocardiographie dans la
détection des resténoses valvulaires.
DAKAR Médical, 1980, 5, 111.

- 247 KORTE P., DIOUF S., SYLLA M., DIOP G., KEBE M.
Place de l'échocardiographie dans la détection des
dysfonctionnements des prothèses valvulaires cardiaques.
DAKAR Medical, 1980, 25, 111.
- 248 KONECKE L. L., FEIGENBAUM F., CHANG S.
Abnormal mitral valve motion in patients with elevated
left ventricular pressures.
Circulation, 1973, 47, 989.
- 249 KOSSOFF G.
Diagnostic applications of ultrasound in cardiology.
AUSTRALAS, Radiol., 1968, 10, 101.
- 250 KOTLER M. N., MINTZ G. S., PARRY W. R., SEGAL B. L.
M-mode and two-dimensional echocardiography in mitral
and aortic regurgitation : pre and post operative eval-
uation of volume overload of the left ventricle.
Amer. J. Cardiol., 1980, 46, 7, 1144.
- 251 KOTLER M. N., SEGAL B. L.
Clinical echocardiography.
F. A. DAVIS Company.
PHILADELPHIA, 1978.
- 252 KRAMER N. E., GILL S. S., PATEL R., TOWNE W. D.
Pulmonary valve vegetations detected with echocardiog-
raphy.
Amer. J. Cardiol., 1977, 39, 1064.
- 253 KREAMER R., KERBER R. E., ABOUD F. M.
Ventricular aneurysm : use of echocardiography.
J. Clin. Ultrasound, 1973, 1, 60.
- 254 KRIVOKAPICH J., CHILD J. S., SKORTON D. J.
Flail aortic valve leaflets : M-mode and two-dimensional
echocardiographic manifestations.
Amer. Heart J., 1980, 99, 425.

- 255 KRUEGER S. K., FRENCH J. W., FORKER A. D., CANDILL C. F., POPP R. L.
Echocardiography in discrete subaortic stenosis.
Circulation, 1979, 59, 506.
- 256 KRUEGER S. K., ZUCKER R. A., DZINDZIO B. S., FORKER A. D.
Swinging heart syndrome with predominant anterior pericardial effusion.
J. Clin. Ultrasound, 1976, 4, 113.
- 257 KULAS A.
Contribution à l'étude des valvulopathies acquises de l'adulte par échocardiographie. A propos de 200 cas avec confrontation anatomique.
Thèse Med., PARIS, 1977.
- 258 KULAS A., GRIMBERG D., LUTFALLA G., ACAR J.
Apport de l'échocardiographie dans le diagnostic des insuffisances aortiques.
Ann. Med. Intern., 1978, 129, 5, 355.
- 259 KULAS A., GRIMBERG D., LUTFALLA G., BRUM P., ACAR J.
Apport de l'échocardiographie dans l'étude des valvulopathies mitrales sténosantes de l'adulte.
Arch. Mal. Coeur, 1978, 71, 2, 141.
- 260 KULAS A., GRIMBERG D., MIYQUEL P., DUCIMETIERE P., ACAR J.
Etude de la fonction ventriculaire gauche chez les mitraux par échocardiographie TM.
Coeur, 1980, 11, 2, 605.
- 261 KULAS A., GRIMBERG D., SIGNORET P., ACAR J.
Apport de l'échocardiographie TM dans le diagnostic des atteintes mitrales acquises de l'adulte.
Coeur, 1980, 11, 2, 543.
- 262 LANGEVIN M. P.
Les ondes ultrasonores.
Rev. Gen. Elect., 1928, 23, 626.

- 253 LAURENCEAU J. L., DELISLE G., GUAY J. C.
Etude des tétralogies de Fallot par échocardiographie.
Arch. Mal. Coeur, 1975, 68, 505.
- 254 LAURENCEAU J. L., DUMESNIL J. G.
Evaluation par échocardiographie de la fonction ven-
triculaire gauche.
in Problemes actuels en reanimation.
Arnette, 1979, 64.
- 255 LAURENCEAU J. L., DUMESNIL J. G.
Fonction ventriculaire gauche : une analyse de l'écho-
cardiogramme.
Un. Méd. Can., 1977, 106, 172.
- 256 LAURENCEAU J. L., DUMESNIL J. G.
L'échocardiographie dans l'insuffisance coronarienne
chronique.
Coeur, 1976, 9, 12.
- 257 LAURENCEAU J. L., DUMESNIL J. G.
Right and left ventricular dimensions as determinants
of ventricular septal motion.
Chest, 1976, 69, 308.
- 258 LAURENCEAU J. L., GUAY J. C., GAGNE S.
Diagnostic des courbures aortiques par échocardiographie.
Arch. Mal. Coeur, 1974, 67, 5, 565.
- 259 LAURENCEAU J. L., TURCOT J., DUMESNIL J.
Echocardiographic findings in Olympic athletes.
Circulation (Suppl III), 1977, 56, 25. (Abstract)
- 270 LAURENT F., CACHERA J. P., BERALDO E., BLOCH G., GALEY J. J.
BRUM P.
Examen anatomopathologique de valves mitrales rhumasti-
males après exérèse chirurgicale : comparaison avec les
données échocardiographiques pré-opératoires.
Arch. Mal. Coeur, 1978, 71, 1365.

- 271 LE L. R., BARRET M. J., LEDDY C. L., WOLF N. M., FRANKL W. S.
 Determination of aortic valve area by cross-sectional
 echocardiography.
 Circulation (Suppl. II), 1979, 60, 203. (Abstract)
- 272 LESBRE J. P., QUIRET J. C., BOR P., REY J. L.
 Les applications de l'échocardiographie aux cardiopathies
 de l'adulte.
 Ann. Cardiol. Angiol., 1977, 26, 475.
- 273 LESBRE J. P., BERNASCONI P., QUIRET J. C., KALISSA A.
 L'échocardiogramme dans la stenose mitrale.
 Coeur Med. Intern., 1976, 15, 435.
- 274 LESBRE J. P., BERNASCONI P., REY C., LABLANCHE J. M.
 Atlas d'échocardiographie.
 Laboratoire Substantia Courbevoie, Edition 1977, 124 p.
- 275 LESBRE J. P., SCHWITZ C., KALISSA A., COURBET ANDREJAK M. T.
 Valvulopathies acquises.
 Inf. Card. 1980, 4, 301.
- 276 LETOUZEY J. P., SLAMA R., BOUVRAIN Y.
 Surveillance échocardiographique des prothèses mitrales
 et aortiques.
 Mise à jour Card. 1977, 6, n° spécial, 59.
- 277 LEVISMAN J. A.
 Echocardiographic diagnosis of mitral regurgitation
 in congestive cardiomyopathy.
 Amer. Heart J., 1977, 93, 33.
- 278 LEVISMAN J. A., ABBASI A. S.
 Abnormal motion of the mitral valve with pericardial
 effusion : pseudo-prolapse of the mitral valve.
 Amer. Heart J., 1976, 91, 18.
- 279 LEVISMAN J. A., ABBASI A. S., PEARCE M. L.
 Posterior leaflet motion in mitral stenosis.
 Circulation, 1975, 51, 511.

- 280 LEW W., HENNING H., SCHELBERT H., KARKINER J. S.
Assessment of mitral valve E point-septal separation
as an index of left ventricular performance in patients
with acute and previous myocardial infarction.
Amer. J. Cardiol., 1978, 41, 836.
- 281 LOUIS-GUSTAVE A., VALERE P.
Dialogue sur l'échocardiographie.
Cardiologie tropicale, 1977, 3, 10, 73.
- 282 LUTFALLA G., GRIMBERG D., KULAS A., CASSAGNES J., BOMBART J.,
ACAR J.
Apport de l'échocardiographie dans les insuffisances
mitrales par mutilation valvulaire ou rupture des
cordages.
Arch. Mal. Coeur, 1978, 71, 991.
- 283 Mac DONALD I. G.
Echocardiographic assessment of left ventricular function
in aortic valve disease.
Circulation, 1976, 53, 860.
- 284 Mac DONALD I. G.
Echocardiographic assessment of left ventricular function
in mitral valve disease.
Circulation, 1976, 53, 865.
- 285 MAEDER J. P., MAYOR C.
Sténose et insuffisance aortique : diagnostic échocar-
diographique.
Med. Hyg., 1977, 35, 1257, 3307.
- 286 MALERGUE M. C.
Endocardites infectieuses : échocardiographie.
Inf. Card., 1981, 5, 4, 325.
- 287 MALERGUE M. C., LAURENCERU J. L., DUMESNIL J., DESAULNIERS D.
Le myxome de l'oreille gauche : une urgence chirur-
gicale ; à propos de 2 observations.
Arch. Mal. Coeur, 1977, 70, 93.

- 288 MARDELLI T. J., OGAWA S., HUBBARD F. E., DREIFUS L. S.,
MEIXELL L. L.
Cross-sectional echocardiographic detection of aortic
ring abscess in bacterial endocarditis.
Chest, 1978, 74, 576.
- 289 MARKIEWCZ W., LONDON E., POPP R. L.
Effect of transducer placement on echocardiographic
mitral valve motion.
Amer. Heart J., 1978, 95, 555.
- 290 MARKIEWICZ W., STONER J., LONDON E., HUNT S. A., POPP R. L.
Mitral valve prolapse in one hundred presumably
healthy young females.
Circulation 1976, 53, 464.
- 291 MARON B. J., CLARK C. E., HENRY W. L., FUKUDA T., EDWARDS J.,
MATHEWS E. C., REDWOOD D. R., EPSTEIN S. E.
Prevalence and characteristics of disproportionate
ventricular septal thickening in patients with acquired
or congenital heart disease.
Circulation, 1977, 55, 489.
- 292 MARON B. J., EPSTEIN S. E.
Hypertrophic cardiomyopathy : recent observations regard-
ing the specificity of three hallmarks of the disease :
asymmetric septal hypertrophy, septal disorganization and
systolic anterior motion of the anterior mitral leaflet.
Amer. J. Cardiol., 1980, 45, 141.
- 293 MARON B. J., SAVAGE D. D., CLARK C. E., HENRY W. L., VLODAVER Z.,
EDWARDS J. E., EPSTEIN S. E.
Prevalence and characteristics of disproportionate ven-
tricular septal thickening in patients with coronary
artery disease.
Circulation, 1978, 57, 250.
- 294 MARTIN M. A.
Assessment of correction formula for echocardiographic
estimations of left ventricular volumes.
Brit. Heart J., 1978, 40, 294.

- 295 MARTIN R. P., MELTZER R. S., CHIA B. L., POPP R. L.
Clinical utility of two-dimensional echocardiography
in infective endocarditis.
Amer. J. Cardiol., 1980, 46, 379.
- 296 MARTIN R. P., RAKOWSKI H., FRENCH J., POPP R. L.
Idiopathic hypertrophic subaortic stenosis viewed by
wide-angle, phased-array echocardiography.
Circulation, 1979, 59, 1206.
- 297 MARTIN R. P., RAKOWSKI H., KLEIMAN J. H., BEAVER W., LONDON E.,
POPP R. L.
Reliability and reproducibility of two-dimensional
measurement of the stenotic mitral valve orifice area.
Amer. J. Cardiol., 1979, 43, 560.
- 298 MARTINEZ E. C., GILES T. D., BURTH G. E.
Echocardiographic diagnosis of left atrial myxoma.
Amer. J. Cardiol., 1974, 33, 281.
- 299 MARTINS J. B., KERBER R. E.
Can cardiac tamponade be diagnosed by echocardiography?
Circulation, 1979, 60, 737.
- 300 MASSIE E. M., SCHILLER N. B., RATSHIN R. A.
Mitral-septal separation: a new echographic index
of left ventricular function.
Amer. J. Cardiol., 1977, 39, 1008.
- 301 MASSON S. J., WEISS J. L., WEISFELDT M. L., GARRISON J. B.,
FORTUIN N. J.
Exercise echocardiography: detection of wall motion
abnormalities during ischemia.
Circulation, 1979, 59, 50.
- 302 MATSUKUBO H., MATSURNA T., ENDO N., ASAYAMA J., WATANABE T.,
FURUKAWA K., KUNISHIGE H., KATSUME H., IJICHI H.
Echocardiography measurement of right ventricular wall
thickness.
A new application of subxiphoid echocardiography.
Circulation, 1977, 56, 278.

- 303 MEYER J. F., FRANK M. J., GOLDBERG S., CHENG T. O.
Systolic mitral flutter, an echocardiographic clue to
the diagnosis of ruptured chordae tendinae.
Amer. Heart J., 1977, 94, 3.
- 304 MILLWARD D. K., Mc LAURIN L. P., CRANICE E.
Echocardiographic studies of the mitral valve in
patients with congestive cardiomyopathy and mitral
regurgitation.
Amer. Heart J., 1973, 85, 413.
- 305 MINTZ G. S.
Echocardiographic features of cardiomyopathies.
Cardiovasc. Clin., 1978, 9, 123.
- 306 MINTZ G. S., KOTLER M. N., PARRY W. R., SEGAL B. L.
Statistical comparison of M-mode and two-dimensional
echocardiographic diagnosis of flail mitral leaflet.
Amer. J. Cardiol., 1980, 45, 253.
- 307 MINTZ G. S., KOTLER M. N., SEGAL B. L., PARRY W. R.
Comparison of two-dimensional and M-mode echocardiography
in the evaluation of patients with infective
endocarditis.
Amer. J. Cardiol., 1979, 43, 738.
- 308 MINTZ G. S., KOTLER M. N., SEGAL B. L., PARRY W. R.
Sustolic anterior motion of the mitral valve in the
absence of asymmetric septal hypertrophy.
Circulation, 1978, 57, 256.
- 309 MOHSEN I. M.
Left ventricular function in rheumatic mitral stenosis :
clinical echocardiographic study.
Brit. Heart J., 1979, 42, 514.
- 310 MOOTHART R. W., SPLANGLER R. D., BLOUT S. G.
Echocardiography in aortic root dissection and dilatation.
Amer. J. Cardiol., 1975, 36, 171.

- 311 MORGAN C. L., TROUGHT W. S., CLARK W. M., VON-RAMM D. T.,
THURSTONE F. L.
Principles and applications of a dynamically focused
focused phased array real time ultrasound system.
J. Clin. Ultrasound, 1973, 1, 395.
- 312 MURRAY J. A., DOBNOTON W., REID J. M.
Echocardiographic determination of left ventricular
dimensions, volumes and performance.
Am. J. Cardiol., 1972, 30, 252.
- 313 NANDA N. C., GRAMIAK R., MANNING J.
Echocardiographic studies of the tricuspid valve in
atrial septal defect.
Circulation, (Suppl III), 1974, 50, 236.
- 314 NANDA N. C., GRAMIAK R., MANNING J., MAHONEY E. S., LIPCHIK E. O.,
DEWEESE J. A.
Echocardiographic recognition of congenital bicuspid
aortic valve.
Circulation, 1974, 49, 870.
- 315 NANDA N. C., GRAMIAK R., SHAH P. M.
Diagnosis of aortic root dissection by echocardiography.
Circulation, 1973, 48, 506.
- 316 NANDA N. C., GRAMIAK R., SHAH P. M.
Echocardiographic evaluation of pulmonary hypertension.
Circulation, 1974, 50, 575.
- 317 NANDA N. C., GRAMIAK R., SHAH P. M.
Echocardiographic misdiagnosis of the severity of mitral
stenosis.
Clin. Res. 1975, 23, 199. (Abstract).
- 318 NANDA N. C., GRAMIAK R., SHAH P. M.
Echocardiography in the diagnosis of idiopathic hyper-
trophic subaortic stenosis coexisting with aortic valve
disease.
Circulation, 1974, 50, 752.

- 319 NANDA N. C., GRAMIAK R., SHAH P. M., DEWEESE J. A.
Mitral commissurotomy versus replacement : pre-operative
evaluation by echocardiography.
Circulation, 1975, 51, 263.
- 320 NANDA N. C., GRAMIAK R., SHAH P. M., LIPCKIK E. O.
Ultrasound evaluation of mitral valve calcification.
Circulation (Suppl II), 1972, 46, 46. (Abstract)
- 321 NICHOL P. M., BOUGHNER D. R., PERSAUD J. A.
Non invasive assessment of mitral insufficiency
by transcutaneous Doppler ultrasound.
Circulation, 1976, 54, 656.
- 322 NICHOL P. M., GILBERT J. W., KISSLO J. A.
Two-dimensional echocardiographic assessment of mitral
stenosis.
Circulation, 1977, 55, 120.
- 323 NICOLOSI G. L., PUGH D. M., DJINN M.
Sensitivity and specificity of echocardiography in the
assessment of valve calcification in mitral stenosis.
Amer. Heart J., 1979, 98, 171.
- 324 NODA H., OGITA K., AMONO N., KORO T., ITO Y., AKAIKE A.,
KOGURE T.
Echocardiographic estimation of left ventricular res-
ponses to supine bicycle exercise : a study of normal
subjects.
J. Cardiogr., 1973, 8, 237.
- 325 NOMEIR A. M., WATTS E., PHILLIP J. R.
Bacterial endocarditis : echocardiographic and clinical
evaluation during therapy.
J. Clin. Ultrasound, 1976, 4, 23.
- 326 OGAWA S., DUPLER D. A., PAULETTO F. J., CHAUDRY K. R.,
DREFIUS L. S.
Flail mitral valve in rheumatic heart disease.
Chest, 1978, 74, 88.

- 327 OKUMACHI F., YOSHIKAWA J., TAKATSUKA K., OUKI T., KATO H.
Cross-sectional echocardiographic diagnosis of
pulmonary valve vegetation.
J. Cardiogr, 1979, 9, 279.
- 328 PEARLMAN A. S., DOOLEY T. K., FRANKLIN D. W., WEILER T.
Detection of regurgitant flow using duplex (two-dimen-
sional Doppler) echocardiography.
Circulation (suppl II), 1979, 60, 154 (Abstract).
- 329 PEARLMAN A. S., PERINETTI R., DELAYE J., CASILE J. P., GONIN A.
Critères échocardiographiques de la cardiomyopathie
obstructive.
Arch. Mal. Coeur, 1977, 70, 845.
- 330 PERNOD J.
L'échographie par ultrason dans les cardiopathies
mitrales.
Intérêt des enregistrements synchrones.
Acta Cardiol., 1970, 25, 213.
- 331 PERNOD J., GERBAUX A., GARDEL J. P., RICHARD D., GAY I.,
DRONIGN J.
L'échocardiogramme dans l'insuffisance mitrale.
Ann. Med. Intern., 1977, 128, 939.
- 332 PERNOD J., GERBAUX A., LESBRE J. P., BERNASCONI P., DURET J. C.,
LELGUEN C., DUBOISSET M., FERNANDEZ F., TERDJMANN M.
Diagnostic échographique des cardiomyopathies obstructives
et correlations hemodynamiques.
Arch. Mal. Coeur, 1970, 71, 1219.
- 333 PERNOD J., HARDEL P., COULON M. F., HAGUENAUER F., KERMAREK J.
Etude des mouvements de la valve mitrale par les ultra-
sons dans le bilan préopératoire des cardiopathies
mitrales.
Séance commune de la Soc. Méd. Mil. et des Cardiologues
du nord de la FRANCE, LILLE 19 Déc. 1968 in Bull. Soc.
Médico. Chir. Hop. des armées 1969, 1, 101.

- 334 PERNOD J., KERMAREC J., RICHARD D.
 Détermination de la contractilité myocardique par
 échographie ultrasonique.
 Nouv. Presse Méd., 1975, 4, 1113.
- 335 PERNOD J., RICHARD D., LEFORT J. F., WARMEDANVIELLE B.,
 KERMAREC J.
 Appréciation de la fonction ventriculaire gauche par
 échocardiographie.
 Coeur Méd. Intern., 1976, 15, 559.
- 336 PERNOD J., SERVELLE M., HAGUENAUER G., KERMAREC J.
 Correlations entre échographie par ultrasons et
 constatations anatomo-chirurgicales dans les cardio-
 pathies mitrales.
 Arch. Mal. Coeur, 1973, 66, 333.
- 337 PERNOD J., SERVELLE M., HARDEL P., HAGUENAUER G.
 Atlas d'échocardiographie par ultrasons.
 Monographie, Imprimerie Rouennaise, Edit. 1969.
- 338 PERNOD J., SERVELLE M., HARDEL P., HAGUENAUER G., COULON M. F.,
 KERMAREC J.
 L'échocardiographie par ultrasons en pathologie cardiaque
 Arch. Mal. Coeur, 1969, 62, 1370.
- 339 PIERONI D. R., HOMICY E., FREEDOM R. M.
 Echocardiography in atrio-ventricular canal defect :
 a clinical spectrum.
 Amer. J. Cardiol., 1975, 35, 54.
- 340 POOL P. E., SEAGREN S. C., ABBASI A. S., CHIRUZI Y., KRAUS R.
 Echocardiographic manifestations of constrictive
 pericarditis : abnormal septal motion.
 Chest, 1975, 68, 684.
- 341 POPP R. L.
 Echocardiographic assessment of cardiac disease.
 Circulation, 1976, 54, 538.

- 342 POPP R. L., BROWN O. R., SILVERMANN J. F., HARRISON D. C.
Echocardiographic abnormalities in mitral valve
prolapse syndrome.
Circulation, 1974, 49, 428.
- 343 POPP R. L., FILLY K., BROWN O. R., HARRISON D. C.
Effect of transducer placement and echocardiographic
measurement of left ventricular dimensions.
Amer. J. Cardiol., 1975, 35, 537.
- 344 POPP R. L., FOWLES R., COLTART J., MARTIN R. P.
Cardiac anatomy viewed systematically with two-dimen-
sional echocardiography.
Chest, 1979, 75, 579.
- 345 POPP R. L., HARRISON D. C.
Ultrasound in the diagnosis and evaluation of therapy
of idiopathic subaortic stenosis.
Circulation, 1969, 40, 905.
- 346 POPP R. L., SILVERMANN J. F., FRENCH J. W., STINSON E. B.,
HARRISON D. C.
Echocardiographic findings in discrete sub-valvular
aortic stenosis.
Circulation, 1974, 49, 226.
- 347 PORTS T. A., COGMAN J., SCHILLER N. B., RAPPAPORT E.
Echocardiography of left ventricular masses.
Circulation, 1978, 58, 528.
- 348 PRASQUIER R., BARTHELEMY M., VERVIN P., HANOON C. H., TOUCHE T.,
AUMONT M. C., COURGON R.
Echocardiographie bidimensionnelle dans l'infarctus
aigu du myocarde.
Arch. Mal. Coeur, 1979, 73, 1069.
- 349 PRIDIE R. D., BENHAM R., GAKLEY C. M.
Echocardiography of the mitral valve in aortic valve
disease.
Brit. Heart J., 1971, 33, 296.

- 350 QUINONES M. A., PICKERING E., ALEXANDER J. K.
Percentage of shortening of the echocardiographic left ventricular dimension. Its use in determining ejection fraction and stroke volume.
Chest, 1978, 74, 59.
- 351 RAKOWSKI H., MARTIN R. P., POPP R. L.
Two-dimensional echocardiographic findings in mitral valve prolapse.
Circulation, (Suppl III), 1977, 56, 154. (Abstract)
- 352 RASMUSSEN S., CORYA B. C., FEIGENBAUM H., KNOEBEL S. B.
Detection of myocardial scar tissue by M-mode echocardiography.
Circulation, 1978, 57, 230.
- 353 RATSHIN R. A., SMITH M. K., HOOD W. P.
Possible false-positive diagnosis of pericardial effusion by echocardiography in presence of large left atrium.
Chest, 1974, 65, 112.
- 354 RIGHETTI A., CRAWFORD M. H., O'ROUKE R. A., SCHELBERT H., DAILY P. O.
Interventricular septal motion and left ventricular function after coronary bypass surgery. Evaluation with echocardiography and radionuclide angiography.
Amer. J. Cardiol., 1977, 39, 372.
- 355 RODGER J. C.
Motion of mitral apparatus in hypertrophic cardiomyopathy with obstruction.
Brit. Heart J., 1976, 38, 732.
- 356 ROELANDT J., VAN DORP W. G., BOM N., LAIRD J. O., HUGENHOLTZ P. G.
Resolution problems in echocardiography : a source of interpretation errors.
Amer. J. Cardiol., 1976, 37, 256.

- 357 ROEDLANDT J., WLADIMIROFF J. W., BARRS A. M.
Ultrasonic real time imaging with a hand-held scanner.
Ultrasound. Med. Biol., 1978, 4, 93.
- 358 ROSSEN R. M., GOODMAN D. J., INGHAM R. E., POPP R. L.
Echocardiographic criteria in the diagnosis of idiopathic subaortic stenosis.
Circulation, 1974, 50, 747.
359. ROUDAUT R., DALLOCHIO M.
L'échocardiographie aujourd'hui.
Monographie, Documentation médicale Labor, 1981, 235 p.
- 360 ROY P., TAJIK A. J., GUILANI R.
Spectrum of echocardiographic findings in bacterial endocarditis.
Circulation, 1976, 53, 474.
- 361 SACREZ A., GRISON D., LASSABE C.
Atlas d'échocardiographie uni et bidimensionnelle.
Monographie, specia, 1979, 154 p.
- 362 SAHN D. J., GOLDBERG S. J., Mc DONALD C., ALLEN H. D.
Suprasternal notch real-time cross-sectional echocardiography for imaging the pulmonary artery, aortic arch, and descending aorta.
Amer. J. Cardiol., 1977, 39, 266. (Abstract)
- 363 SAHN D. J., WOOD J., ALLEN H. D., PEAPLES W., GOLDBERG S. J.
Echocardiographic spectrum of mitral valve motion in children with and without mitral valve prolapse : the nature of false positive diagnosis.
Amer. J. Cardiol., 1977, 39, 422.
- 364 SALOMON M., ROUX J. J., RAPUZZI A. ESCOJIDO H., JOUVEN J. C.
Enregistrement échocardiographique de la valvule tricuspide.
Mise à jour card., 1978, 7, 6, 331.

- 365 SATOMURA S.
Ultrasonic Doppler method for the inspection of cardiac functions.
J. Acoust. Soc. Amer., 1957, 29, 1181.
- 366 SAVAGE D. D., DRAYER J., HENRY W. L., MATHEWS E. C., WARE J. H., GARDIN J. M., COHEN E. R., EPSTEIN S. E., LARAGH J. H.
Echocardiographic assessment of cardiac anatomy and function in hypertensive subjects.
Circulation, 1979, 59, 623.
- 367 SCANLAN J. G., SEWARD J. B., TAJIK A. J.
Myocardial abscess: direct visualization with wide-angle two-dimensional sector echocardiography.
Circulation, (Suppl II), 1979, 60, 37. (Abstract)
- 368 SCAREK P. J. K., GIBSON P. C., WILCOX B. R., MURRAY G.
The echocardiogram in the assessment of mitral valve area.
Amer. J. Cardiol., 1975, 35, 170.
- 369 SCHATTENBERG T. T.
Echocardiographic diagnosis of left atrial myxoma.
Mayo Clin. Proc., 1968, 43, 620.
- 370 SCHEUBLE C.
L'échocardiogramme normal en mode TM
in Problemes actuels en reanimation.
Arnette, 1979, 13.
- 371 SCHILLER N. B., BOTVINICK E. H.
Right ventricular compression as a sign of cardiac tamponade; an analysis of echocardiographic ventricular dimensions and their clinical implications.
Circulation, 1977, 56, 774.
- 372 SCHILLER N. B., SILVERMAN N. H.
Two-dimensional ultrasonic cardiac imaging.
In KLEID J. J. Editor. Echocardiography interpretation and diagnosis.
Appleton-Century-Crofts, NEW YORK, 1978.

- 373 SCHLANT R. C., FELNER J. M., HEYMSSIELD S. B., GILBERT C. A.,
SHULMAN N. B., TUTTLE E. P., BLUMENSTEIN B. A.
Echocardiographic studies of left ventricular anatomy
and function in essential hypertension.
Cardiovasc. Res., 1977, 2, 477.
- 374 SCHOTT C. R., KOTLER M. N., PARRY W. R., SEGAL B. L.
Mitral annular calcifications : clinical and echocar-
diographic correlations.
Arch. Intern. Med, 1977, 137, 1143.
- 375 SEGAL B. L., LIKOFF W., KINGSLEY B.
Echocardiography : clinical application in regurgitation.
Amer. J. Cardiol., 1967, 19, 50.
- 376 SEGAL B. L., LIKOFF W., KINGSLEY B.
Echocardiography : clinical application in mitral
stenosis.
Amer. J. Med. Ass., 1966, 193, 161.
- 377 SETTLE H. P., ADOLPH R. J., FOWLER N. O., ENGEL P., AGRUSS N. S.,
LEVENSON N. I.
Echocardiographic study of cardiac tamponade.
Circulation, 1977, 56, 951.
- 378 SEWAR G. A., ARMSTRONG B. E., ANDERSON P. A. W., SHERMAN D.,
BENSON D. W., EDWARDS S. B.
Use of contrast echocardiography for evaluation of
right ventricular hemodynamics in the presence of
ventricular septal defects.
Circulation, 1978, 58, 327.
- 379 SEWARD J. B., TAJIK A. J., HAGLER D. J., RITTER D. G.
Peripheral venous contrast echocardiography.
Amer. J. Cardiol., 1977, 39, 202.
- 380 SEWARD J. B., TAJIK A. J., SPLANGER J. G.
Echocardiographic contrast studies : initial experience.
Mayo. Clin. Proc., 1975, 50, 163.

- 381 SHAH P. M., GRAMIAK R.
 Echocardiographic recognition of mitral valve prolapse.
 Circulation, (Suppl II), 1970, 42, 45.
- 382 SHAH P. M., GRAMIAK R., ADELSON R. G., WIGLE E. D.
 Role of echocardiography in diagnosis and hemodynamic
 assessment of hypertrophic subaortic stenosis.
 Circulation, 1971, 44, 891.
- 383 SHAH P. M., GRAMIAK R., KRAMER D. H.
 Ultrasound localization of left ventricular outflow
 obstruction in hypertrophic obstructive cardiomyopathy.
 Circulation, 1969, 40, 3.
- 384 SHAH P. M., SYLVESTER L. J.
 Echocardiography in the diagnosis of hypertrophic
 obstructive cardiomyopathy.
 Amer. J. Med., 1977, 62, 830.
- 385 SHIU M. F.
 Mitral closure index : echocardiographic index of
 security of mitral stenosis.
 Br. Heart J. 1977, 39, 839.
- 386 SHIU M. F., JENKINS B. S., WEBB-PEPLOE M. M.
 Echocardiographic analysis of posterior mitral leaflet
 movement in mitral stenosis.
 Brit. Heart J., 1978, 40, 372.
- 387 SILVER W., RODRIGUEZ-TORRES R., NEWFELT E.
 The echocardiogram in a case of mitral stenosis before
 and after surgery.
 Amer. Heart J., 1969, 78, 811.
- 388 SILVERMAN N. H., SCHILLER N. B.
 Apex echocardiography : a two-dimensional technique
 for evaluating congenital heart disease.
 Circulation, 1978, 57, 503.
- 389 SMITH E. R., FRASER D. B., PURDY J. W., ANDERSON R. L.
 Angiographic diagnosis of mitral valve prolapse :
 correlation with echocardiography.
 Amer. J. Cardiol., 1977, 40, 165.

- 390 SOKOLOV S.
An ultrasonic method of detecting flaws in metal.
Elek. Nachr. Tech. 1929, 6, 451.
- 391 SOLINGER R., ELBL F., MINHAS K.
Echocardiography in the normal neonate.
Circulation, 1973, 47, 108.
- 392 STAFFORD A., WANN L. S., DILLON J. C., WEYMAN A. E., FEIGENBAUM L.
Serial echocardiographic appearance of healing bacterial vegetations.
Amer. J. Cardiol., 1979, 44, 754.
- 393 STARLING M. R., CRAWFORD M. H., O'ROUKE R. A., GROVES B. P., AMON K. W.
Accuracy of subxiphoid echocardiography for assessing left ventricular size and performance.
Circulation, 1980, 61, 367.
- 394 STERN A., KESSLER K., HAMMER W. J., KREULEN T. H., STANN J. F.
Septal-free wall disproportion in inferior infarction: the echocardiographic differentiation from hypertrophic cardiomyopathy.
Circulation, 1978, 58, 700.
- 395 STEVENSON J. G., KAWABORI I., DOOLEY I., GUNTHEROTH W. G.
Diagnosis of ventricular septal defect by pulsed Doppler echocardiography.
Circulation, 1978, 58, 322.
- 396 STEWART J. A., SILIMPERY D., HARRIS P., WISE K. N., FRAKER T. D., KISSLO J. A.
Echocardiographic documentation of vegetative lesions in infective endocarditis: clinical implications.
Circulation, 1980, 61, 374.
- 397 SUGISHITA Y., KOSEKI S.
Dynamic exercise echocardiography.
Circulation, 1979, 60, 743.

- 398 SWEATMAN T., SELZER A., KAMAGAKI M., COHN K.
Echocardiographic diagnosis of mitral regurgitation
due to rupture chordae tendinae.
Circulation, 1972, 46, 580.
- 399 TAJIK A. J.
Echocardiography in pericardial effusion.
Amer. J. Med., 1977, 63, 29.
- 400 TAJIK A. J., GIULANI E. R.
Echocardiographic observations in idiopathic aortic
stenosis.
Mayo Clin. Proc. 1974, 49, 89.
- 401 TAJIK A. J., SEWARD J. B., HAGLER D. J., MAIR D. D., LIE J. T.
Two-dimensional real-time ultrasonic imaging of
the heart and great vessels : technique, image
orientation, structure identification and validation.
Mayo Clin. Proc., 1978, 53, 271.
- 402 TEI C., TANAKA H., KASHIMA T., NAKAO S., TAHARA M., KANEHISATT.
Echocardiographic analysis of interatrial septal
motion.
Amer. J. Cardiol., 1979, 44, 472.
- 403 TERDJMANN M., RICHARD D., MAGNIER J., GRAM J., SCEBAT L.,
GERBRAUX A., PERNOD J.
Diagnostic des myxomes de l'oreillette gauche par
échographie ultrasonore.
Arch. Mal. Coeur, 1976, 69, 1145.
- 404 THOMPSON K. R., NANDA N. C., GRAMIAK R.
The reliability of echocardiography in the diagnosis
of infective endocarditis.
Radiology, 1977, 125, 373.
- 405 THUILLEZ C., THEROUX P., BOURASSA M. G., BLANCHARD D., PERONNEAU P.,
GUERMONPREZ J. L., DIEBOLD B., WATERS D. D., MAURICE P.
Pulsed Doppler echocardiographic study of mitral
stenosis.
Circulation, 1980, 61, 381.

- 406 TOUCHE T., PRASQUIER R., MERILLON J. P., BARTHELEMY M.,
HANOUN H. C., VERVIN P., GOURGON R.
Mesure des volumes ventriculaires gauches par échogra-
phie bidimensionnelle à partir d'une coupe apicale.
Comparaison avec les résultats angiographiques.
Arch. Mal. Coeur, 1980, 73, 691.
- 407 VALERE P. E.
Diagnostic échographique des épanchements péricardiques
compressifs.
Coeur Med. Intern., 1976, 15, 595.
- 408 VALERE P. E., HOVEIX J. M., VERLIAC F., VILDE J. L., FROTTIER J.,
MORGANT C., BASTIN R., TRICOT R.
L'échocardiographie au cours des endocardites bacté-
riennes aiguës.
Ann. Med. Intern., 1978, 129, 365.
- 409 VIGNOLA P. A., FORTNOT G. M., CURFAM G. D.
Correlation of echocardiographic and clinical findings
in patients with pericardial effusion.
Amer. J. Cardiol., 1975, 37, 701.
- 410 VOELKEL A. G., PIETRO D. A., FOLLAND E. D., FISHER M. L.,
PARISI A. F.
Echocardiographic features of constrictive pericarditis.
Circulation, 1978, 58, 871.
- 411 VON RÄMM G. T., THURSTONE F. L.
Cardiac imaging a phased-array ultrasound system.
Circulation, 1976, 53, 258.
- 412 WANN L. S., DILLON J. C., WEYMAN A. E.
Echocardiography in bacterial endocarditis.
New Eng. J. Med., 1976, 295, 135.
- 413 WANN L. S., HALLAM C. C., DILLON J. C., WEYMAN A. E., FEIGENBAUM I.
Comparison of M-mode and two-dimensional echocardiography
in infective endocarditis.
Circulation, 1979, 60, 728.

- 414 WANN L. S., WEYMANN A. E., DILLON J. C., FEIGENBAUM H.
Determination of mitral valve area by two-dimensional
echocardiography.
Ann. Intern. Med., 1978, 88, 337.
- 415 WARD J. M., BAKER D. W., RUBENSTEIN S. A., JOHNSON S. L.
Detection of aortic insufficiency by pulsed Doppler
echocardiography.
J. Clin. Ultrasound, 1977, 5, 5.
- 416 WEAVER W. F., WILSON C. S., ROURKE T.
Mid-diastolic aortic valve opening in severe acute
aortic regurgitation.
Circulation, 1977, 55, 145.
- 417 WEI J. Y., WEISS J. L., BULKLEY B. H.
The heterogeneity of hypertrophic cardiomyopathy : an
autopsy and one dimensional echocardiography study.
Amer. J. Cardiol., 1980, 45, 24.
- 418 WEYMAN A. E., DILLON J. C., FEIGENBAUM H.
Echocardiographic patterns of pulmonic valve motion
in valvular pulmonic stenosis.
Amer. J. Cardiol., 1974, 34, 644.
- 419 WEYMANN A. E., DILLON J. C., FEIGENBAUM H., CHANG S.
Echocardiographic patterns of pulmonic valve motion
with pulmonary hypertension.
Circulation, 1974, 50, 905.
- 420 WEYMANN A. E., FEIGENBAUM H., DILLON J. C., CHANG S.
Cross-sectional echocardiography in assessing the
severity of valvular aortic stenosis.
Circulation, 1975, 52, 828.
- 421 WEYMANN A. E., FEIGENBAUM H., HURWITZ R. A., GIROD D. A.,
DILLON J. C.
Cross-sectional echocardiographic assessment of the
severity of aortic stenosis in children.
Circulation, 1977, 55, 773.

- 422 WEYMANN A. E., HEGER J. J., KRONIK G., WANN L. S., DILLON J. C.,
FEIGENBAUM H.
Mechanism of paradoxical early diastolic septal motion in patients with mitral stenosis : cross-sectional echocardiographic study.
Amer. J. Cardiol., 1977, 40, 691.
- 423 WEYMANN A. E., PESKOE S. M., WILLIAMS E. S., DILLON J. C.,
FEIGENBAUM H.
Detection of left ventricular aneurysms by cross-sectional echocardiography.
Circulation, 1978, 54, 936.
- 424 WEYMANN A. E., WANN S., CALDWELL R. L., HURWITZ R. A., DILLON J.C.
FEIGENBAUM H.
Negative contrast echocardiography : a new method for detecting left to right shunts.
Circulation, 1979, 59, 498.
- 425 WEYMANN A. E., WANN S., FEIGENBAUM H., DILLON J. C.
Mechanism of abnormal septal motion in patients with right ventricular volume overload : a cross-sectional echocardiographic study.
Circulation, 1976, 54, 179.
- 426 WEYMANN A. E., WANN S., ROGERS E. W., GODLEY R. W., DILLON J. C.,
FEIGENBAUM H., GREEN D.
Five-year experience in correlating cross-sectional echocardiographic assessment of the mitral valve area with hemodynamic valve area determinations.
Amer. J. Cardiol., 1979, 43, 386. (Abstract)
- 427 WILLIAMS R. G., TUCKER C. R.
Echocardiographic diagnosis of congenital heart disease.
Little, Brown and Company Boston, 1977.

- 428 WINKLE R. A., GOODMAN D. J., POPP R. L.
Simultaneous echocardiographic-phonocardiographic recordings at rest and during amyl nitrite administration in patients with mitral valve prolapse. Circulation, 1975, 51, 522.
- 429 WINSBERG F., GABOR G. E., HEMBERG J. G., WEIS B.
Fluttering of the mitral valve in aortic insufficiency. Circulation, 1970, 41, 225.
- 430 WINTERS W. L., GIMENEZ J. L., SOLOFF L.
Clinical applications of ultrasound : the analysis of prosthetic ball valve function. Amer. J. Cardiol., 1967, 19, 97.
- 431 WINTERS W. L., RICCIETTO A., GIMENEZ J., Mc DONOUGH M., SOULEN R.
Reflected ultrasound as a diagnostic instrument in study of mitral valve disease. Brit. Heart J., 1967, 29, 788.
- 432 WINTERS W. L., HAFER J. J., SOLOFF L. A.
Abnormal mitral valve motion as demonstrated by the ultrasound technique in apparent pure mitral insufficiency. Amer. Heart J., 1969, 77, 196.
- 433 WOLFE S. B., POPP R. L., FEIGENBAUM H.
Diagnosis of atrial tumours by ultrasound. Circulation, 1969, 39, 615.
- 434 WRAY T. M.
Echocardiographic manifestations of flail aortic valve leaflets in bacterial endocarditis. Circulation, 1975, 51, 832.
- 435 WYATT H. L., HENG M. K., MEERBAUM S., GUERET P., HESTENES J., DULA E., CORDAY E.
Cross-sectional echocardiography. II- Analysis of mathematic models for quantifying volumes of symmetric and asymmetric left ventricles. Amer. Heart J., 1980, 100, 821.

- 436 YEH H. C., WINSBERG F., MERCER E. N.
Echocardiographic aortic valve dimensions.
J. Clin. Ultrasound., 1973, 1, 182.
- 437 YOKOTA Y., KAWANISHI H., OHMORI K., ODA A., INOH T., FUKUZAKI H.
Studies on systolic anterior motion (S. A. M.)
pattern in idiopathic mitral valve prolapse by
echocardiography.
J. Cardiogr., 1979, 9, 259.
- 438 YOSHIDA T.
Motion of the cardiac valves in cases of mitral
valvular disease. Japanese Medical Ultrasonic Proc.
Fifth Meeting.
Jap. Soc. Ultra. in Med., 1964, 2, 38. TOKIO, Jotendo Univ.
- 439 YOUNG J. B., QUINONES M. A., WAGGONER A. D., MILLER R. R.
Diagnosis and quantification of aortic stenosis by
pulsed Doppler echocardiography.
Circulation (Suppl II), 1978, 58, 42. (Abstract)
- 440 ZAKY A., GRABHORN L., FEIGENBAUM H.
Movement of the mitral ring : a study of ultrasound
cardiography.
Cardiovasc. Res., 1967, 1, 121.
- 441 ZAKY A., NASSER W. K., FEIGENBAUM H.
Study of mitral valve action recorded by reflected
ultrasound and its application in the diagnosis of
mitral stenosis.
Circulation, 1968, 37, 789.
- 442 ZONERATH S., ZONERATH O., RHEE J. J.
Echocardiographic evaluation of septal motion in
patients with artificial pace-makers : vectocar-
diographic correlations.
Amer. Heart J., 1977, 93, 596.

TABLE DES MATIERES

<u>CHAPITRE</u> I :	INTRODUCTION.....	1
<u>CHAPITRE</u> II :	RAPPEL HISTORIQUE SUR LES METHODES ECHOCARDIOGRAPHIQUES.....	4
<u>CHAPITRE</u> III :	RAPPEL SUR LES BASES PHYSIQUES DU SON ET DE L'ULTRASON-ET-PRINCIPE DES TECHNIQUES ECHOCARDIOGRAPHIQUES.....	7
<u>CHAPITRE</u> IV :	L'EXAMEN ECHOCARDIOGRAPHIQUE.....	13
	A) Methodologie.....	14
	B) Technique de l'examen.....	15
	C) Enregistrement et résultats normaux.....	19
<u>CHAPITRE</u> V :	ETUDE PERSONNELLE.....	31
	A) Source.....	32
	B) Appareillage.....	32
	C) Malades.....	34
	D) Résultats de l'étude échocardiographique.....	35
	1°) - Cardiopathies valvulaires acquises.....	36
	2°) - Endocardites infectieuses.....	113
	3°) - Péricardites liquidiennes.....	116
	4°) - Resténoses et prothèses valvulaires.....	119
	5°) - Cardiopathies ischémiques.....	130
	6°) - Cardiomyopathies.....	132
	7°) - Cardiopathies congénitales.....	147
<u>CHAPITRE</u> VI :	COMMENTAIRES.....	149
	I - L'échocardiopathie dans les valvulopathies.....	150
	A) Echocardiographie dans les valvulopathies mitrales.....	150
	B) Echocardiographie dans les valvulopathies aortiques.....	156
	C) Echocardiographie dans les valvulopathies tricuspidiennes.....	164
	D) Echocardiographie dans les lésions polyvalvulaires.....	164

II - L'échocardiographie dans les endocardites infectieuses.....	166
III - L'échocardiographie dans les péricardites liquidiennes.....	168
IV - L'échocardiographie dans les resténoses et les prothèses valvulaires.....	172
V - L'échocardiographie dans les cardiopathies ischémiques.....	174
VI - L'échocardiographie dans les cardiomyopathies.....	177
VII - L'échocardiographie dans les cardiopathies congénitales.....	180
<u>CHAPITRE</u> VII : CONCLUSIONS.....	184
<u>CHAPITRE</u> VIII : ICONOGRAPHIE.....	187
<u>CHAPITRE</u> IX BIBLIOGRAPHIE.....	207

S E R M E N T D ' H I P P O C R A T E

"En présence des Maîtres de cette Ecole, de mes chers condisciples, je promets et je jure d'être fidèle aux lois de l'honneur et de la probité dans l'exercice de la Médecine.

Je donnerai mes soins gratuits à l'indigent et je n'exigerai jamais un salaire au-dessus de mon travail. Admis dans l'intérieur des maisons, mes yeux ne verront pas ce qui s'y passe ; ma langue taira les secrets qui me seront confiés, et mon état ne servira pas à corrompre les mœurs ni à favoriser le crime.

Respectueux et reconnaissant envers mes Maîtres, je rendrai à leurs enfants l'instruction que j'ai reçue de leurs pères".

"Que les hommes m'accordent leur estime si je suis fidèle à mes promesses. Que je sois couvert d'opprobre et méprisé de mes confrères si j'y manque".

VU LE PRESIDENT DU JURY

VU LE DOYEN

VU ET PERMIS D'IMPRIMER LE RECTEUR DE L'UNIVERSITE DE DAKAR.