



02/166

L'INFLUENCE DE LA POSITION DE L'OS HYOIDE SUR LE TYPE DE DEGLUTITION

THESE

présentée et soutenue publiquement le 18 octobre 1997

pour obtenir le grade de DOCTEUR ès SCIENCES ODONTOLOGIQUES
(DIPLOME D'ETAT)

par

Khady DIOP BA

MEMBRES DU JURY

Président	:	Monsieur Mouhamadou FALL,	Professeur
Membres	:	Monsieur Philippe GUGNY,	Professeur
	:	Madame Ndioro NDIAYE,	Professeur
	:	Monsieur Ibrahima BA,	Professeur
	:	Monsieur José Marie AFOUTOU,	Professeur
Directeur de thèse	:	Monsieur Philippe GUGNY,	Professeur (Paris V)

**UNIVERSITÉ CHEIKH ANTA DIOP DE
DAKAR
FACULTÉ DE MÉDECINE - PHARMACIE
ET D'ODONTO-STOMATOLOGIE**

***LISTE PERSONNEL
ENSEIGNANT PAR GRADE
POUR
L'ANNÉE UNIVERSITAIRE
1996-1997***

DOYEN M. René NDOYE

1er ASSESSEUR M. Doudou BA

2è ASSESSEUR M. Papa Demba NDIAYE

CHEF DES SERVICES ADMINISTRATIFS M. Assane CISSE

I -/ MÉDECINE**PROFESSEURS TITULAIRES**

M. José Marie	AFOUTOU	Histologie-Embryologie
M. Mamadou	BA	Pédiatrie
M. Salif	BADIANE	Maladies Infectieuses
M. Oumar	BAO	Thérapeutique
M. Fallou	CISSE	Physiologie
M. Fadel	DIADHIYOU	Gynécologie-Obstétrique
M. Baye Assane	DIAGNE	Urologie
M. Lamine	DIAKHATE	Hématologie
M. Samba	DIALLO	Parasitologie
M. Adrien	DIOP	Chirurgie Générale
M. El Hadj Malick	DIOP	O.R.L.
Mme Thérèse Moreira	DIOP	Médecine Interne I
M. Sémou	DIOUF	Cardiologie
M. Mohamadou	FALL	Pédiatrie
M. Mamadou	GUEYE	Neuro-Chirurgie
M. Momar	GUEYE	Psychiatrie
M. Nicolas	KUAKUVI	Pédiatrie
M. Aristide	MENSAH	Urologie
M. Bassirou	NDIAYE	Dermatologie
M. Ibrahima Pierre	NDIAYE	Neurologie
M. Madoune Robert	NDIAYE	Ophtalmologie
M. Mouhamadou Mansour	NDIAYE	Neurologie
M. Papa Demba	NDIAYE	Anatomie Pathologie
M. Mamadou	NDOYE	Chirurgie Infantile
M. René	NDOYE	Biophysique
M. Abibou	SAMB	Bactériologie-Virologie
M. Abdou	SANOKHO	Pédiatrie
M. Mamadou	SARR	Pédiatrie
Mme Awa Marie Coll	SECK	Maladies Infectieuses
M. Seydina Issa Laye	SEYE	Orthopédie - Traumatologie
M. Dédéou	SIMAGA	Chirurgie Générale
M. Abdourahmane	SOW	Médecine Préventive
M. Ahmédou Moustapha	SOW	Médecine Interne II

M. Housseyn Dembel	SOW	Pédiatrie
M. Moussa Lamine	SOW	Anatomie-Chirurgie
M. Cheikh Tidiane	TOURE	Chirurgie Générale
M. Pape	TOURE	Cancérologie
M. Alassane	WADE	Ophtalmologie

PROFESSEUR SANS CHAIRE

M. Ibrahima	SECK	Biochimie Médicale
-------------	------	--------------------

MAÎTRES DE CONFÉRENCES AGRÉGÉS

M. Serigne Abdou	BA	Cardiologie
M. Moussa	BADIANE	Radiologie
M. Seydou Boubakar	BADIANE	Neuro-Chirurgie
M. Mohamed Diawo	BAH	Gynécologie Obstétrique
M. Mamadou Diakhité	BALL	Dermatologie
M. Moussa Fafa	CISSE	Bactériologie-Virologie
M. Abdarahmane	DIA	Anatomie-Chirurgie
M. Babacar	DIOP	Psychiatrie
M. El Hadj Ibrahima	DIOP	Orthopédie-Traumatologie
M. Saïd Nourou	DIOP	Médecine Interne II
M. Raymond	DIOUF	O.R.L.
M. Souvasin	DIOUF	Orthopédie-Traumatologie
M. Babacar	FALL	Chirurgie Générale
Mme Marne Awa	FAYE	Maladies Infectieuses
Mme Sylvie SECK	GASSAMA	Biophysique
M.	Oumar	GAYE Parasitologie
M. Serigne Maguèye	GUEYE	Urologie
M. Abdoul Almamy	HANE	Pneumophtisiologie
M. Salvy Léandre	MARTIN	Pédiatrie
M. Victorino	MENDES	Anatomie Pathologie

Mme Mbayang Niang	NDIAYE	Physiologie
M. Mohamed Fadel	NDIAYE	Médecine Interne I
M. Mouhamadou	NDIAYE	Chirurgie Thoracique et Cardio-vasculaire
M. Papa Amadou	NDIAYE	Ophtalmologie
M. Youssoupha	SAKHO	Neuro-Chirurgie
Mme Bineta	SALL KA	Anesthésie-Réanimation
M. Moustapha	SARR	Cardiologie
M. Mamadou Lamine	SOW	Médecine Légale
M. Papa Salif	SOW	Maladies Infectieuses
Mme Haby	SIGNATE SY	Pédiatrie
M. Omar	SYLLA	Psychiatrie
M. Doudou	THIAM	Hématologie
M. Meïssa	TOURE	Biochimie Médicale

CHARGES D'ENSEIGNEMENT

M. Claude	MOREIRA	Pédiatrie
M. Mohamadou Guélaye	SALL	Pédiatrie

MAÎTRES-ASSISTANTS

M. El Hadj Amadou	BA	Ophtalmologie
M. Mamadou	BA	Urologie
M. Boubacar	CAMARA	Pédiatrie
M. El Hadj Souleymane	CAMARA	Orthopédie-Traumatologie
M. Jean Marie	DANGOU	Anatomie Pathologie
M. Michel	DEVELOU	Dermatologie
M. Massar	DIAGNE	Neurologie
M. Amadou Gallo	DIOP	Neurologie
M. Ibrahima Barra	DIOP	Cardiologie
M. Bernard Marcel	DIOP	Maladies Infectieuses
M. Alassane	DIOUF	Gynécologie-Obstétrique

M. Boucar	DIOUF	Medecine Interne I
M. Saliou	DIOUF	Pédiatrie
M. Ibrahima	FALL	Chirurgie Générale
M. Oumar	FAYE	Parasitologie
Mme Gisèle Woto	GAYE	Anatomie Pathologie
M. Abdoul	KANE	Cardiologie
M. Jean Charles	MOREAU	Gynécologie-Obstétrique
M. Abdoulaye	NDIAYE	Anatomie-Chirurgie
M. Adama Bandiougou	NDIAYE	Immunologie (Hématologie)
Mme Coura Seye	NDIAYE	Ophthalmologie
M. Issa	NDIAYE	O.R.L.
M. El Hadj	NIANG	Radiologie
M. Niama Diop	SALL	Biochimie Médicale
M. Doudou	SARR	Psychiatrie
M. Amadou Makhtar	SECK	Psychiatrie
M. Birama	SECK	Psychiatrie
M. Gora	SECK	Physiologie
M. Ahmed Iyane	SOW	Bactériologie-Virologie
Mme Hassanatou Touré	SOW	Biophysique
M. Cheikhna	SYLLA	Urologie
M. Alé	THIAM	Neurologie

***ASSISTANTS DE FACULTÉ - ASSISTANTS
DES SERVICES UNIVERSITAIRES DES
HÔPITAUX***

M. Boubacar Samba	DANKOKO	Médecine Préventive
M. Abdoulaye Séga	DIALLO	Histologie-Embryologie
M. Yémou	DIENG	Parasitologie
M. Dialo	DIOP	Bactériologie-Virologie
M. Marnadou	DIOP	Anatomie
M. Moctar	DIOP	Histologie-Embryologie
M. Saliou	DIOP	Hématologie
Mme Mame Coumba Gaye	FALL	Médecine Légale
Mme Khadissatou Seck	FALL	Hématologie
M. Oumar	FAYE	Histologie-Embryologie

M. Lamine	GUEYE	Physiologie
M. El Hadj Alioune	LO	Anatomie-Organogénèse
M. Ismaïla	MBAYE	Médecine Légale
M. Mamadou	MBODJ	Biophysique
M. Oumar	NDOYE	Biophysique
M. Abdoulaye	SAMB	Physiologie
M. Ndéné Gaston	SARR	Biochimie Médicale
Mme Anta	TALL DIA	Médecine Préventive
M. Kamadore	TOURE	Médecine Préventive
M. Issa	WONE	Médecine Préventive

***CHEFS DE CLINIQUE - ASSISTANTS DES
SERVICES UNIVERSITAIRES DES HÔPITAUX***

Mme Marième Guèye	BA	Gynécologie-Obstétrique
M. Momar Codé	BA	Neuro-Chirurgie
M. Moussa	BA	Psychiatrie
M. Cheikh Ahmed Tidiane	CISSE	Gynécologie-Obstétrique
Mme Mariama Safiétou KA	CISSE	Médecine Interne II
M. André Vauvert	DANSOKHO	Orthopédie-Traumatologie
Mme Elisabeth Feller	DANSOKHO	Maladies Infectieuses
M. Ibrahima	DIAGNE	Pédiatrie
M. Djibril	DIALLO	Gynécologie-Obstétrique
M. Saïdou	DIALLO	Médecine Interne I
Mme Sokhna BA	DIOP	Radiologie
M. Ahmadou	DEM	Cancérologie
M. Mame Thierno	DIENG	Dermatologie
M. Rudolph	DIOP	Stomatologie
M. Mamadou Lamine	DIOUF	Médecine Interne I
Mme Elisabeth	DIOUF	Anesthésie Réanimation
M. Edouard Marcel Ignéty	GUEYE	Neuro-Chirurgie
M. Limamoulaye	HANE	Cardiologie
M. Mamadou Mourtalla	KA	Médecine Interne I
M. Assane	KANE	Dermatologie
M. Abdoul Aziz	KASSE	Cancérologie
Mme Aminata DIACK	MBAYE	Pédiatrie
M. Mouhamadou	MBENGUE	Médecine Interne I

M. Amadou Koura	NDAO	Neurologie
M. Ousmane	NDIAYE	Pédiatrie
M. Cheikh Tidiane	NDOUR	Maladies Infectieuses
M. Alain Khassim	NDOYE	Urologie
Melle Paule Aïda	NDOYE	Ophthalmologie
M. Abdou	NIANG	Médecine Interne I
M. Abdoulaye	POUYE	Médecine Interne I
M. Mamadou	SANGARE	Gynécologie-Obstétrique
Melle Anne Aurore	SANKALE	Chirurgie Plastique et Reconstructive
Mme Anna	SARR	Médecine Interne II
Melle Fatou	SENE	Neurologie
M. El Hassane	SIDIBE	Médecine Interne II
M. Masserigne	SOUMARE	Maladies Infectieuses
M. Charles Mouhamed	SOW	Orthopédie-Traumatologie
M. Daouda	SOW	Psychiatrie
M. Mouhamadou Habib	SY	Orthopédie-Traumatologie
M. Abdourahmane	TALL	O.R.L.
M. Gilbert	TENDING	O.R.L.
M. Silly	TOURE	Stomatologie

ATTACHÉS CHEFS DE CLINIQUE

M. Oumar	BA	Pneumophtisiologie
Mme Bineta DIOP	BADIANE	Anesthésie-Réanimation
M. Saïba	CISSOKHO	Pneumophtisiologie
Mme Pauline	DIOUSSE	Dermatologie
M. Mor	NDIAYE	Pneumophtisiologie

ATTACHÉS - ASSISTANTS

M. Néloum	DJIMADOUN	Histologie-Embryologie
M. Jean Marc Ndiaga	NDOYE	Anatomie
Mme Françoise Ndour	NGOM	Hématologie
Melle Oumou Koulsome	SY	Biochimie-Médicale

II -/ PHARMACIE

PROFESSEURS TITULAIRES

M. Doudou	BA	Chimie Analytique et Toxicologie
M. Emmanuel	BASSENE	Pharmacognosie et Botanique
M. Babacar	FAYE	Pharmacologie et Pharmacodynamie
M. Issa	LO	Pharmacie Galénique
M. Souleymane	MBOUP	Bactériologie-Virologie
M. Oumar	NDIR	Parasitologie

MAÎTRES DE CONFÉRENCES AGRÉGÉS

M. Mamadou	BADIANE	Chimie Thérapeutique
M. Cheikh Saad Bouh	BOYE	Bactériologie-Virologie
M. Mounirou	CISS	Toxicologie
M. Balla Moussa	DAFFE	Pharmacognosie
Mme Aminata SALL	DIALLO	Physiologie Pharmaceutique
M. Pape Amadou	DIOP	Biochimie Pharmaceutique

MAITRES ASSISTANTS

Mme Aïssatou Gaye	DIALLO	Bactériologie-Virologie
M. Alioune	DIEYE	Immunologie
M. Amadou	DIOUF	Toxicologie
Mme Rita Berehoundougou	NONGONIERMA	Pharmacognosie
M. Matar	SECK	Pharmacie Chimique et Chimie Organique

ASSISTANTS

Melle Issa Bella	BAH	Parasitologie
M. Aynina	CISSE	Physique Pharmaceutique
M. Mounibé	DIARRA	Physique Pharmaceutique
Melle Thérèse	DIENG	Parasitologie
M. Amadou Moctar	DIEYE	Pharmacologie et Pharmacodynamie
M. Yérém Mbagnick	DIOP	Chimie Analytique
M. Ahmédou Bamba K.	FALL	Pharmacie Galénique
M. Djibril	FALL	Pharmacie Chimique et Chimie Organique
M. Modou	LO	Botanique
M. Tharcisse NKULIKIYE MFURA		Chimie Analytique
M. Augustin	NDIAYE	Physique Pharmaceutique
M. Boubacar	NIANE	Chimie Analytique
Mme Maguette Dème Sylla	NIANG	Biochimie Pharmaceutique Immunologie
Mme Philomène Lopez	SALL	Biochimie Pharmaceutique
Mme Aïssatou Gueye	SANKHARE	Toxicologie
M. Elimane Amadou	SY	Chimie Générale et Minérale
M. Oumar	THIOUNE	Pharmacie Galénique
M. Alassane	WELE	Chimie Physique

ATTACHÉS

M. William	DIATTA	Botanique
M. Antoine	DIEDHIYOU	Biochimie Pharmaceutique
M. Ciré	DIENG	Pharmacologie et Pharmacodynamie
M. Alioune Badara	DIOP	Pharmacie Galénique
M. Aly Coto	NDIAYE	Physiologie Pharmaceutique
M. Mamadou	SARR	Physiologie Pharmaceutique
Mlle Edwidge	GOMIS	Pharmacognosie

III -/ CHIRURGIE DENTAIRE

PROFESSEURS TITULAIRES

M. Ibrahima	BA	Pédodontie-Prévention
Mme Ndioro	NDIAYE	Odontologie Préventive et Sociale

MAÎTRE DE CONFÉRENCES AGRÉGÉS

M. Malick	SEMBENE	Parodontologie
M. Boubacar	DIALLO	Chirurgie Buccale

MAÎTRES - ASSISTANTS

M. Papa Demba	DIALLO	Parodontologie
Mlle Fatou	GAYE	Dentisterie Opératoire
M. Abdou Wahab	KANE	Dentisterie Opératoire
Mme Charlotte Faty	NDIAYE	Chirurgie Buccale
M. Abdoul Aziz	YAM	Pédodontie

ASSISTANTS DE FACULTÉ

Mme Christiane JOHNSON	AGBOTON	Prothèse Dentaire
Mme Aïssatou Tamba	BA	Pédodontie-Prévention
Mme Khady Diop	BA	Orthopédie Dento-Faciale
M. Daouda	CISSE	Odontologie Préventive et Sociale

M. Fallou	DIAGNE	Orthopédie Dento-Faciale
Mme Adam Awa Marie SECK	DIALLO	Parodontologie
M. Lambane	DIENG	Prothèse Dentaire
Mme Affissatou NDOYE	DIOP	Dentisterie Opératoire
Mme Fatou	DIOP	Pédodontie-Prévention
M. Libasse	DIOP	Prothèse Dentaire
M. Marnadou Moustapha	GUEYE	Odontologie Préventive et Sociale
M. Malick	MBAYE	Dentisterie-Opératoire
Mme Paulette M. Agboton	MIGAN	Prothèse Dentaire
M. Edmond	NABHANE	Prothèse Dentaire
Mme Maye Ndave Ndoye	NGOM	Parodontologie
M. Paul Débé Amadou	NIANG	Chirurgie Buccale
M. Mohamed Talla	SECK	Prothèse Dentaire
Mme Soukèye Dia	TINE	Chirurgie Buccale
M. Saïd Nour	TOURE	Prothèse Dentaire

ATTACHÉS

M.	Abdou	BA Chirurgie Buccale
M. Henri Michel	BENOIST	Parodontologie
M. Babacar	FAYE	Odontologie Conservatrice
		Endodontie
M. Daouda	FAYE	Odontologie Préventive et Sociale
M. Malick	FAYE	Pédodontie Orthodontie
M. Cheikh Mouhamadou M.	LO	Odontologie Préventive et Sociale
M. El Hadj Babacar	MBODJ	Prothèse Dentaire
M. Mohamed	SARR	Odontologie Conservatrice
		Endodontie
Mme Fatoumata DIOP	THIAW	Odontologie Conservatrice
		Endodontie
M. Babacar	TOURE	Odontologie Conservatrice
		Endodontie

Je dédie ce travail

* *À mes parents*

* *À mon époux*

* *À mes enfants*

* *À mes frères et soeurs*

* *À mes Amis*

Remerciements

- *A Mme GFRUCCIO Conservateur de la bibliothèque de la faculté de chirurgie dentaire de Montrouge (Paris V) ainsi qu'à tous les employés de la bibliothèque.*

- *A Mr Babacar BA, Ingénieur statisticien, pour sa précieuse aide en statistique.*

A Nos Maitres Et Juges

- *A Notre président de jury, Monsieur Moubamadou FALL, Professeur titulaire de la chaire de Pédiatrie.*

Vous nous avez fait le grand honneur de vous intéresser à notre travail et de présider notre jury.

Nous tenons à vous exprimer toute notre admiration et notre très respectueuse gratitude.

- *A Madame Ndioro NDJAYE, Professeur titulaire de la chaire d'Odontologie Préventive et Sociale.*

Nous ne vous remercierons jamais assez pour votre bienveillance et pour vos grandes qualités humaines.

La confiance que vous ne cessez de manifester à notre égard nous a toujours stimulées et les ambitions que vous avez pour nous, nous honorent énormément.

Votre dynamisme, votre sens du travail bien fait et votre conscience professionnelle nous serviront toujours d'exemple.

Veillez croire à notre respectueuse reconnaissance.

- *A Monsieur Ibrabima BA, Professeur titulaire de la chaire de Pédodontie -Prévention.*

Vous nous avez fait bénéficier de vos connaissances et de votre expérience.

Vous nous avez initié en Pédodontie, en nous guidant de votre sens critique et de votre rigueur scientifique.

Nous vous prions de croire en notre sincère gratitude et notre profond dévouement.

- *A Monsieur José Marie AFOUTOU, Professeur titulaire d'Histo-Embryologie.*

Nous sommes très sensibles à l'honneur que vous nous faites en acceptant spontanément de siéger à notre jury de thèse.

Nous vous exprimons nos vifs remerciements et notre profonde sympathie.

- *A Notre Directeur de Thèse, Monsieur Philippe GUGNY,
Professeur en ODF à la Faculté de Chirurgie dentaire de
Montrouge (Paris V).*

*Vous avez accepté, spontanément de diriger cette thèse.
Quel honneur !*

Vous nous avez aidés efficacement grâce à vos conseils judicieux.

*Vos connaissances, votre compétence, votre simplicité, votre
gentillesse, votre humilité et votre disponibilité sans égales ont toujours
suscité notre admiration.*

Trouver ici l'expression de notre sincère et respectueuse reconnaissance.

Par délibération , la Faculté a arrêté que les opinions émises dans les dissertations qui lui seront présentées, doivent être considérées comme propres à leurs auteurs, et qu'elle n'entend leur donner aucune approbation ni improbation.

Influence de la position de l'os hyoïde sur le type de déglutition

Plan

- I- Introduction.**
- II- Revue de la littérature.**
- III- Embryologie générale.**
- IV- Embryologie spéciale.**
- V- Croissance et maturation.**
- VI- Anatomie de l'appareil hyoïdien.**
- VII- Physiologie de la déglutition.**
- VIII- Etude expérimentale.**
- IX- Conclusion.**
- X- Bibliographie.**

Chapitre I
Introduction.

Les orthodontistes, et les chirurgiens maxillo-faciaux font souvent appel dans leur pratique quotidienne à l'analyse céphalométrique basée sur des téléradiographies de profil.

Les critères imposés au patient sont :

- la tête immobilisée à l'aide d'un céphalostat et orientée parallèlement au plan de Francfort.
- la mandibule au repos physiologique ou en intercuspidation maximale.

Souvent le repérage de l'os hyoïde est souhaité par le praticien, surtout lorsque son patient présente des troubles de la déglutition, des dyspraxies de la mastication ou de l'articulation de la voix.

Or d'après les travaux de GASPARD ⁽³⁸⁾, la configuration de l'os hyoïde sur un céphalogramme est différente selon que le patient déglutit ou non. Nous entendons par là une déglutition extra-prandiale de la salive.

Chez les patients qui déglutissent au cours de la prise de la téléradiographie, l'os hyoïde est mobilisé et paraît plus ou moins flou sur le cliché. Chez les patients qui ne déglutissent pas au moment de la prise du cliché, l'os hyoïde est en position de repos physiologique et donc facilement repérable.

A l'issue de son étude GASPARD ⁽³⁸⁾ a énoncé les critères de sélection pour reconnaître les céphalogrammes des sujets qui déglutissent :

- la base de la langue est conformée en toboggan avec une pente nette par rapport à la colonne cervicale.
- le voile du palais s'épaissit, devient plus nettement radio-opaque et se ramasse en équerre.
- la luette et la moitié postérieure du palais membraneux tendent à se plaquer fermement contre la paroi postérieure du pharynx.

- la fossette glosso-épiglottique se dilate en bourse.

Ces différents signes peuvent être associés ou ne s'observer que pour quelques uns d'entre eux. On admettra donc, dès que l'un de ces signes sera constaté sur le cliché, que le patient est en déglutition.

Par contre, dans notre étude nous avons cherché à savoir s'il existait des variations de la situation anatomique de l'os hyoïde chez des sujets présentant une déglutition normale et chez des sujets présentant une déglutition atypique.

Notre travail consiste à trouver, à l'aide de tables statistiques, à partir de mesures que nous avons effectuées, s'il existe une corrélation statistiquement significative entre la position de l'os hyoïde et le type de déglutition.

Autrement dit, l'os hyoïde qui est le squelette de la langue, aurait-il une position plus haute, chez les patients qui présentent une déglutition atypique, entraînant ainsi une propulsion linguale au cours de cette fonction.

Ce travail nous permettra également de vérifier si les résultats concernant la position de l'os hyoïde et qui n'avaient pas tenu compte de l'influence parasite de la déglutition sur la position de cet os pendant la prise des clichés téléradiographiques sont fiables.

Chapitre II :

REVUE DE LA LITTERATURE.

Dans la littérature de nombreux auteurs se sont intéressés à l'os hyoïde. Différents axes de recherche ont été notés. C'est ainsi qu'on a pu relever des travaux portant sur :

- la situation de l'os hyoïde et son repérage.
- son évolution.
- l'influence de l'occlusion sur sa position.
- l'influence du type squelettique sur sa position.
- l'influence de certaines parafonctions sur sa position.
- les variations de position de l'os hyoïde lors des mouvements fonctionnels.
- l'incidence de certaines ostéotomies sur sa position.

II - 1 Etudes portant sur le repérage de l'os hyoïde.

La plupart des études ont été effectuées sur la base de téléradiographies de profil. Certaines références ont utilisé la radiocinématographie avec amplification de brillance. Les travaux publiés ont pratiquement tous mis l'accent sur la difficulté de repérer la position exacte de l'os hyoïde.

NEGUS (en 1930)⁽⁶⁹⁾ et KING (1952)⁽⁵²⁾ ont été les premiers à noter que la position de l'os hyoïde était liée aux mouvements de posture de la tête chez un même individu.

Dans le sens vertical, KING a noté une variabilité de la position de l'os hyoïde en fonction de l'âge et du sexe. Mais il a noté une position constante par rapport à la colonne vertébrale jusqu'à la puberté, stade à partir duquel il avance légèrement.

Pour STEPOVICH (1965)⁽⁸⁸⁾ la position de l'os hyoïde est sujette à de nombreuses variations individuelles d'un instant à l'autre.

GRABER (1978) ⁽⁴¹⁾ met l'accent sur la variabilité de la situation de cet os. En effet, selon lui l'os hyoïde est affecté pour les fonctions orales, par la posture de la colonne vertébrale et même par une variation légère de la tête à l'intérieur du céphalostat.

II -2 Evolution de la position de l'os hyoïde.

Les travaux de DURZO et BRODIE (1962) ⁽³¹⁾ ont fait état de la descente de l'os hyoïde qui se faisait pendant le développement du crâne, de la colonne cervicale et de la mandibule. Les rapports entre l'hyoïde et la mandibule se maintiennent selon eux à partir de l'âge de 3 ans.

Selon Lamis RAJAB ⁽⁸¹⁾ citant DURZO et BRODIE, dans le sens supéro inférieur, l'os hyoïde se situe entre C_3 et C_4 . Sa position antéro-postérieure dépend de la longueur relative des muscles qui s'y attachent (ayant pour origine la base du crâne et la symphyse mandibulaire) et de la force de gravité s'exerçant sur le larynx.

Pour BENCH (1963) ⁽⁶⁾ la position de l'os hyoïde est constante entre C_3 et C_4 , mais semble influencée par la mandibule, la base du crâne et la longueur du cou dont la croissance est beaucoup plus importante chez les garçons que chez les filles.

BIBBY et PRESTON (1981) ⁽⁸⁾ ont considéré les points suivants :

C_3 = le point le plus inférieur et le plus antérieur de la 3^{ème} vertèbre cervicale.

Rgn (Rétrognation) = le point le plus inférieur et le plus postérieur de la symphyse mandibulaire.

H. (Hyoïdale) = le point le plus supérieur et le plus antérieur du corps de l'os hyoïde.

Ils ont défini le triangle hyoïdien en joignant les points C_3 - H-Rgn. La projection de H sur le plan C_3 Rgn est appelée H' et ce point détermine la position verticale de l'os hyoïde.

En utilisant cette analyse, la position de l'os hyoïde est facilement fixée dans les trois dimensions de l'espace sans utiliser des références crâniennes. Ainsi les erreurs de mesures pouvant provenir des changements de posture de la tête peuvent être minimisées.

Des valeurs standard ont été données pour les dimensions du triangle hyoïdien. Il n'existe pas de dimorphisme sexuel en ce qui concerne la position de l'os hyoïde dans leur échantillon.

LAFFORGUE (1984)⁽⁵⁶⁾ a constaté qu'au cours de la croissance l'hyoïde effectuait une rotation selon le sens inverse des aiguilles d'une montre.

TALLGREEN et SOLOW (1987)⁽⁹²⁾ ont cherché à mieux comprendre les relations entre l'os hyoïde et la langue au cours de la croissance et le changement du complexe crânio-facial en fonction de l'âge. Ils ont noté une augmentation de la distance verticale entre l'hyoïde et la base du crâne accompagnée d'une grande hauteur faciale antérieure au delà de 20 ans. Une rotation mandibulaire postérieure est associée à une distance mandibulo-hyoïdienne importante.

Les travaux de Lamis RAJAB (1987)⁽⁸¹⁾ ont prouvé qu'au cours de la croissance l'hyoïde descend nettement. Sa trajectoire est entrecoupée des phases de retrait et d'avancée (descente sigmoïde). Chez l'adulte il migre nettement vers le bas dans le sexe masculin, il se déplace de plus en plus vers le bas dans le sexe féminin.

Pour SABAN, cité par TALMANT (1995)⁽⁹³⁾ la descente de l'os hyoïde pourrait avoir une origine fonctionnelle sous l'acquisition des capacités phonatoires.

Pour TALMANT⁽⁹⁵⁾ le passage d'une position initiale au niveau de l'interligne articulaire C₁ - C₂ à C₃ - C₄ quelques années plus tard est lié à la croissance du rachis cervical, croissance compensatrice du développement vertical du nasopharynx et l'apparition d'une nouvelle structure = l'oropharynx.

Ainsi la croissance rachidienne cervicale éloigne la base du crâne de l'axe hyotrachéal et l'espace ainsi dégagé accroît verticalement le pharynx. Il est donc plus logique pour

TALMANT ⁽⁹⁵⁾ pour lever toute équivoque de parler plutôt de la migration de l'os hyoïde que de sa descente.

Cette migration de l'os hyoïde est très importante. Elle s'accompagne d'une verticalisation des choanes et donc de l'adaptation nécessaire de la trajectoire de la circulation aérienne principale dans les voies rhinopharyngées.⁽⁹⁴⁾

Dans toutes les études concernant les patients atteints d'apnée obstructive du sommeil, l'os hyoïde apparaît en effet « bas situé » par rapport au rachis cervical.

II - 3 Influence de l'occlusion dentaire sur la position de l'os hyoïde.

MULLER (1956)⁽⁶⁶⁾ dans une étude visant à trouver l'influence de l'occlusion sur la position de l'os hyoïde a montré que des relations existent entre les anomalies crânio-faciales du sens sagittal et la position de l'os hyoïde.

GRANT (1959)⁽⁴²⁾ a montré la constance de la position de l'os hyoïde quelque soit la malocclusion à mi distance entre C₃ et C₄. Pour lui c'est la musculature qui déterminerait la position de l'os hyoïde et non le type d'occlusion.

CHARRON (1960)⁽¹⁸⁾ conclut qu'en position d'occlusion et de repos physiologique, la position de l'os hyoïde est reliée à la notion de classe d'Angle, mais non à la valeur de l'angle facial, et qu'il n'y a pas de corrélation entre sa position et celle de la mandibule, statistiquement parlant.

DANGY et CHARRON (1963)⁽²⁸⁾ pensent que la croissance éloigne la colonne cervicale, l'os hyoïde et la base de la langue de la selle turcique d'une façon radiée avec une prédominance de la croissance verticale. Pour eux, avant dix ans l'articulé dentaire permet de voir apparaître des

différences significatives dans les dispositions de la colonne cervicale, de l'os hyoïde et de l'épiglotte. Ensuite ces différences n'apparaissent plus.

D'après INGERVALL (1970)⁽⁴⁹⁾ le mouvement hyoïdien pendant le passage de la mandibule de la position d'intercuspidation maximale à la position de repos, semble corrélérer avec quelques variables morphologiques :

- lorsque la mandibule passe de la position d'intercuspidation maximale à la position de repos, l'os hyoïde effectue un déplacement vertical en corrélation négative avec la hauteur de la face. Ceci veut dire que si la hauteur de la face est petite, l'hyoïde a tendance à se déplacer vers le bas lorsque la mandibule passe de la position d'intercuspidation maximale à la position de repos ; si la hauteur de la face est grande, l'hyoïde se déplacera vers le haut.

ADAMIDIS (1992)⁽¹⁾ porte son étude sur la position de l'os hyoïde chez des patients présentant des malocclusions de la classe I et III.

Les résultats de son analyse révèlent une différence significative (d'un point de vue statistique) de la position de l'os dans les deux groupes. Les patients présentant une malocclusion de la classe III, surtout les garçons présentent une position plus antérieure de l'os hyoïde.

II-4 Influence du type squelettique sur la position de l'os hyoïde.

Certains auteurs ont orienté leurs études vers la recherche d'une éventuelle relation entre la position de l'os hyoïde et la morphologie mandibulaire, autrement dit entre l'os hyoïde et le type squelettique. Les différents travaux recensés font état d'une nette divergence entre les opinions des auteurs.

Pour GRANT (1959)⁽⁴²⁾ SUBTELNY et SAKUDA (1964)⁽⁹¹⁾ SLOAN et coll (1967)⁽⁸⁶⁾ CUOZZO et BOWMAN (1975)⁽²⁶⁾ GLOBEILLE (1976)⁽³⁹⁾ il n'existe aucune corrélation

entre la position de l'os hyoïde et le type squelettique. Pour GRABER (1978)⁽⁴¹⁾ il existe une corrélation positive entre les deux.

Pour OPDEBEECK et coll. (1978)⁽⁷⁴⁾ l'hyoïde, la colonne cervicale, la mandibule et la langue subissent une rotation horaire dans les syndromes de la face longue (LFS), et une rotation anti horaire dans les syndromes de la face courte (SFS). Il s'agirait pour eux d'une « rotation de concert ».

HARALABAKIS & coll. (1993)⁽⁴⁵⁾ ont étudié la position de l'os hyoïde chez un certain nombre de sujets présentant un syndrome de la face longue avec une béance d'au moins 2mm. Plusieurs mesures ont été effectuées pour déterminer l'orientation horizontale, verticale et axiale de l'os hyoïde.

La plupart des mesures horizontales ne montraient pas de différence dans la position de l'os hyoïde tant chez les hommes que chez les femmes lorsqu'on les comparait aux sujets normaux. Concernant les mesures verticales, la distance entre l'os hyoïde et le plan palatin s'est révélée plus grande chez le groupe présentant le syndrome de la face longue ; ceci étant dû à la position du plan palatin dans le développement de cette malocclusion dento-squelettique.

L'axe hyoïdien forme avec le plan basion-nasion et le plan palatin des angles relativement grands chez les membres du groupe avec béance alors que l'angle formé par le même axe et le plan mandibulaire restait inchangé, comparativement au groupe normal.

Ces résultats suggèrent fortement que les mouvements de l'os hyoïde sont étroitement liés aux mouvements du pharynx, du squelette cervical et de l'angle mandibulaire, chez des patients présentant des types squelettiques totalement différents.

II-5 Influence de certaines parafunctions sur la position de l'os hyoïde.

BIBBY (1984)⁽⁷⁾ s'est intéressé aux patients présentant une habitude déformante, notamment les suceurs de pouce et les respirateurs buccaux. Son étude révèle que l'os hyoïde paraît avoir une position stable sur laquelle la parafunction n'a aucune influence.

II - 6 Influence de la fonction sur la position de l'os hyoïde.

MAINLAND (1945)⁽⁶³⁾ a comparé l'os hyoïde avec une « plate-forme ». Le jeu alterné des muscles sus hyoïdiens et sous hyoïdiens est lié à la stabilité de cette plate-forme ; jeu répondant à la loi de réciprocité de SHERRINGTON.

BRODIE (1950)⁽¹⁴⁾ argue que puisque les muscles sus hyoïdiens prennent appui au niveau de la symphyse mentonnière, lors de l'ouverture de la bouche, l'os hyoïde doit suivre passivement le parcours du menton. Toutes ces structures devraient se déplacer vers l'arrière tendant à fermer le passage aérien, s'il n'y avait pas heureusement un raccourcissement des muscles hyoïdiens.

THOMPSON (1941)⁽⁹⁸⁾ conclut que lors de l'ouverture buccale, la mandibule se dirige vers le bas tandis que l'os hyoïde recule, en gardant un niveau horizontal constant.

SMITH (1956)⁽⁸⁷⁾ a trouvé qu'au cours de la propulsion, l'os hyoïde avance et monte légèrement et que lors de l'ouverture maximale il se dirige vers le bas et vers l'arrière.

Le travail de DANGY (1960)⁽²⁷⁾ se limite à la cinématique de l'os hyoïde lors du passage de la mandibule de la position de repos à la position d'occlusion. Ses conclusions sont les suivantes :

- l'amplitude des mouvements de la mandibule et de l'os hyoïde augmente avec la classe d'Angle.
- le mouvement moyen se fait au voisinage d'un arc de cercle passant par S* - N* - et H*.

Le fait que le mouvement se fasse, le plus souvent d'arrière en avant, ou moins souvent d'avant en arrière, rarement dans une autre direction et jamais en bas, suggère l'existence de deux comportements-types liés à la physiologie du passage de la position de repos à la position d'occlusion.

BOSMA (1963)⁽¹²⁾ soutient que l'os hyoïde joue un rôle essentiel et très tôt dans la vie, il assure le flux d'air pharyngé. Tard dans la maturation de l'enfant, avec l'élongation différentielle du cou, il y a descente de la langue, qui coïncide avec celle de l'hyoïde permettant d'agrandir plus tard la cavité buccale.

PLESKOFF et ALLARD, en 1968⁽⁷⁷⁾, après une étude basée sur des téléradiographies de profil ont rapporté les conclusions suivantes :

- la croissance des vertèbres cervicales pouvait être mesurée.
- si dès l'enfance la morphologie de ces vertèbres cervicales était achevée, la croissance verticale continuait vers le bas.
- le rapport entre la croissance de la face et celle du cou, faible pendant l'enfance, devient plus important à la puberté.
- plus tard le comportement de l'os hyoïde sera plus lié à la croissance cervicale qu'au déplacement du menton.

(* S = centre de la selle turcique).

(* N = nasion).

(* H = point le plus antérieur et le plus supérieur du corps de l'os hyoïde).

- les manifestations cliniques de béance et de protusion sont caractérisées par une position et un comportement inhabituel de l'os hyoïde et de la langue.
- la connaissance des modalités de croissance des vertèbres cervicales, de l'os hyoïde et de la langue est très importante particulièrement pour la compréhension de la pathogénie des encombrements dentaires, pour le choix de l'époque de traitement des défauts de déglutition et du moment où doivent être faites les greffes chirurgicales des divisions vélares.

INGERVALL et coll. (1970)⁽⁴⁹⁾ avancent la conclusion suivante : la position de l'os hyoïde varie peu lorsque la mandibule effectue une rétraction ou qu'elle se trouve en position de repos physiologique.

Cependant lors du passage de la position d'intercuspitation maximale à la relation centrée, l'os hyoïde effectue des mouvements importants expliqués par l'importance de la musculature hyoïdienne.

GUSTAVSSON & coll. (1972)⁽⁴⁴⁾ ont trouvé des variations de la position de l'os hyoïde par rapport à celle de la posture de la tête. Ils rapportent qu'il existe une corrélation entre l'amplitude du mouvement céphalique vers l'arrière et celle du mouvement hyoïdien.

Pour LACROIX (1972)⁽⁵⁴⁾ la position de l'os hyoïde est indissociable du comportement lingual.

BLOQUEL & coll. (1974)⁽¹⁰⁾ ont noté une grande mobilité de l'os hyoïde lors du mouvement d'ouverture de la bouche par rapport aux éléments voisins.

TALMANT (1975)⁽⁹⁴⁾ rapporte qu'une « mécanique respiratoire » nécessite une position de l'appareil hyoïdien à une distance suffisante en avant de la paroi postérieure du pharynx et donc du plan rachidien de façon à permettre une ventilation suffisante au niveau des voies aériennes moyennes.

BRULIN (1975)⁽¹⁵⁾, puis BRULIN & TALMANT⁽¹⁶⁾ (1976) pensent que le mouvement de l'os hyoïde vers le bas et l'avant traduit une « adaptation au développement antéro-postérieur de la langue ».

FALK (1975)⁽³³⁾ et TUCKER (1975)⁽¹⁰⁰⁾ mettent en exergue la bi-appartenance de l'hyoïde à l'appareil digestif, mais aussi à l'appareil phonatoire par ses connexions mandibulaires et laryngées. Ils n'ont fait d'ailleurs que reconfirmer ce qu'avaient publié NEGUS (1949)⁽⁷⁰⁾ et JORDAN (1962)⁽⁵¹⁾.

TSUCHIVA M. & coll. (1992)⁽⁹⁹⁾ ont confirmé l'idée que beaucoup d'auteurs ont jusqu'ici soutenue : la descente de l'os hyoïde chez les patients présentant une apnée obstructive du sommeil.

BACON W. (1992)⁽⁴⁾ nous fait noter l'adaptation fonctionnelle de la tête (dans une position naturelle) et de l'os hyoïde en cas d'apnée du sommeil. Les mécanismes de contrôle précis de cette adaptation restent à être élucidés. Des prédispositions squelettiques au syndrome d'apnée du sommeil doivent probablement se développer dans l'enfance.

MUTO (1994)⁽⁶⁸⁾ a étudié les changements de position de l'os hyoïde lors de la fermeture ou de l'ouverture maximale grâce à des mesures céphalométriques. Les résultats obtenus sont les suivants :

- à mesure que le degré d'ouverture de la bouche augmente, l'os hyoïde se déplaçait vers le bas et vers l'arrière.
- lorsque la bouche est à son ouverture maximale, la tête prend une position postérieure par rapport à celle qu'elle a normalement lorsque la bouche est fermée.
- des corrélations statistiquement significatives ont été trouvées entre les degrés de rotation sagittale de la mandibule et la position de l'os hyoïde.

Ces résultats suggèrent que le changement de position de la tête vers l'arrière et le déplacement de l'os hyoïde vers le bas, consécutifs à l'ouverture de la bouche sont des facteurs importants lorsque l'on veut arriver à un degré d'ouverture maximum de la bouche.

TANGUGSORN (1995) ⁽⁹⁶⁾ a porté son étude sur des sujets présentant une apnée obstructive du sommeil ; chez ces sujets l'os hyoïde occupe une position basse (C₄, C₆) avec déviation de la position de la tête et une augmentation de l'angle crânio-cervical.

II - 7 Incidence de certaines ostéotomies sur la position de l'os hyoïde.

LEW (1993) ⁽⁶¹⁾ a fait une étude portant sur un échantillon d'adultes ayant subi une ostéotomie mandibulaire sous apicale visant à corriger des malocclusions de classe III.

L'interaction entre les variations de l'espace intermaxillaire, la position de la langue et celle de l'os hyoïde a été rétrospectivement quantifiée grâce à des céphalogrammes latéraux avant et après traitement.

Les résultats montrent que l'os hyoïde subit un mouvement vers le bas tandis que la langue se déplace vers l'arrière et vers le haut. Les céphalogrammes post-chirurgicaux (deux ans plus tard) indiquent un retour à la position initiale de l'os hyoïde et de la langue.

Ces changements démontrent les capacités de l'os hyoïde et de la langue à s'adapter aux changements intervenus dans l'espace intermaxillaire suite à une ostéotomie.

L'étude de ENACAR et coll. (1994) ⁽³²⁾ visait à évaluer les changements de position de l'os hyoïde, de la langue et des voies aériennes hypopharyngiennes chez les sujets ayant subi une ostéotomie de recul mandibulaire.

Les résultats montrent un abaissement de l'os hyoïde et de la pointe de la langue, et une réduction des voies aériennes hypopharyngiennes.

HAYES R.J. & coll. (1994)⁽⁴⁶⁾ ont également essayé de quantifier les changements observés au niveau de l'angle cervico-mental et au niveau de l'angle « lèvre - menton - gorge », suite à un avancement mandibulaire.

L'étude visait les mêmes objectifs que précédemment au niveau de l'os hyoïde.

Les résultats des analyses statistiques ont montré des changements linéaires et angulaires de l'os hyoïde et des tissus mous.

Chapitre III :

EMBRYOLOGIE GENERALE

III -1 La gamétogénèse : ⁽²⁹⁾

Une fois installé dans la gonade, le germe subit une évolution appelée gamétogénèse qui aboutit à la production des gamètes et dans laquelle on peut distinguer trois phases :

- multiplication.
- accroissement.
- maturation.

Cette évolution se fait différemment selon le sexe mais la spermatogénèse et l'oogenèse gardent certains caractères communs (fig. 1.).

III-1-1 Phase de multiplication.

Il s'agit d'une multiplication des cellules germinales par mitoses normales. Les gonocytes qui continuent à se multiplier sont appelées spermatogonies dans le sexe masculin et oogonies dans le sexe féminin. Ces éléments sont diploïdes c'est à dire à $2n$ chromosomes soit 46 chez l'homme.

III-1-2 - Phase d'accroissement.

A un moment donné, la multiplication cellulaire s'arrête et les cellules germinales commencent à augmenter de volume. On les appelle alors spermatocytes de 1er ordre et oocytes de 1er ordre. Ces cellules sont également diploïdes.

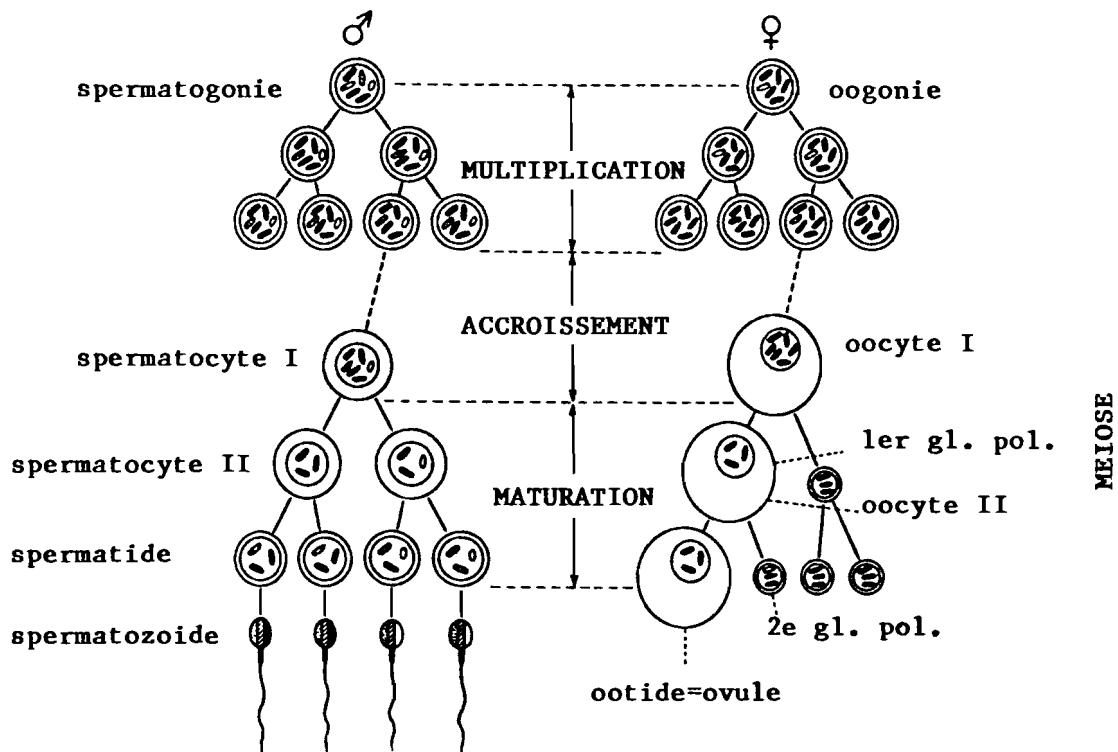


FIG. 1 - Diagramme de la gamétogenèse.
d'après Mugnier (65)

III-1-3 Phase de maturation ⁽⁵⁷⁾

Les cellules germinales subissent successivement deux divisions tout à fait spéciales, dites de maturation, dont l'ensemble constitue la méiose. Celle-ci a pour effet, non seulement de réduire le nombre de chromosomes, mais encore de fournir à partir de chaque spermatocyte I ou oocyte I quatre éléments différents les uns des autres quant à leur génome. La 1^{ère} division méiotique donne naissance à des cellules haploïdes c'est à dire à n chromosome soit 23 dans l'espèce humaine. Elle est dite réductionnelle.

Chaque spermatocyte I donne deux spermatocytes II. Mais chaque oocyte I va donner un oocyte II et un globule polaire. La deuxième division méiotique est dite équationnelle quant au nombre de chromosomes. Nous obtenons ainsi des éléments haploïdes. Chaque spermatocyte II fournit deux spermatides. Chaque oocyte II donne un ootide et un deuxième globule polaire. Chaque spermatide se transforme en spermatozoïde au cours d'une évolution appelée spermiogénèse. Le stade ootide est celui où le noyau du gamète femelle est prêt à se fusionner avec celui du spermatozoïde lors de la fécondation.

III-2 La Fécondation ⁽⁶⁵⁾

La fécondation est la fusion du gamète mâle avec le gamète femelle constituant l'oeuf ou zygote, qui contient un stock diploïde de chromosomes.

L'activité cinétique provoquée dans l'oeuf par la fécondation se poursuit par une suite de mitoses accompagnées de cloisonnement du cytoplasme (cytodiérèse). ⁽³⁰⁾

Cette division progressive dénommée segmentation ou clivage, ne comporte aucune croissance vraie, mais elle élève le rapport nucléo-plasmique. n/c. (Fig. 2).

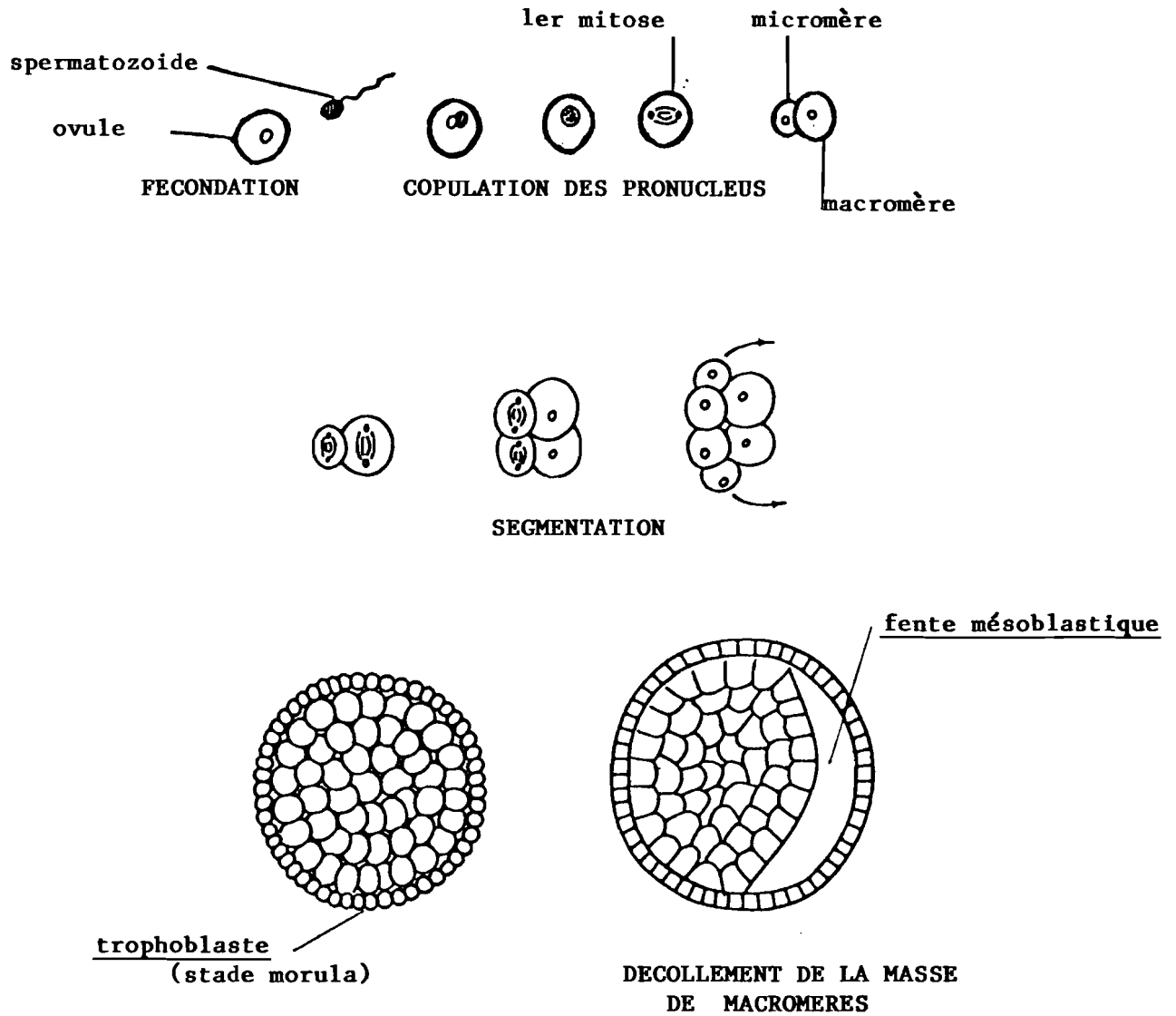


FIG. 2 FECONDATION. SEGMENTATION DE L'OEUF
 JUSQU'AU BLASTOCYTE
 d'après Mugnier (65)

III-3 La segmentation.

L'oeuf de mammifère placentaire se divise à l'intérieur de sa membrane pellucide d'abord en deux blastomères de volumes légèrement différents.⁽³⁰⁾

Le plus gros se subdivise en deux puis le plus petit également. A la troisième division de 8, on constate nettement que certains blastomères sont plus gros que les autres : ce sont les macromères ou cellules embryonnaires. Les micromères, cellules plus petites, se divisent plus vite que les macromères et ensèrent ces derniers. (Fig. 2). Ils forment une couche cellulaire périphérique continue = le trophoblaste (ainsi appelée parce qu'elle est destinée à assurer la nutrition du futur embryon.). Les cellules du trophoblaste continuent d'avoir une croissance très rapide, beaucoup plus que celle des macromères qui sont à l'intérieur. Cette masse de macromères va donc rester appliquée contre une partie de la paroi interne du trophoblaste alors qu'entre cette masse et le reste de la paroi trophoblastique une fente apparaît, puis se creuse et constitue bientôt une cavité = la cavité mésoblastique remplie d'un magma réticulé. Cette masse de macromères appliquée contre la paroi trophoblastique constitue le bouton embryonnaire d'UBRECHT.⁽⁶⁵⁾ A ce stade l'oeuf est appelé blastocyste.

III-4 -Formation des annexes et de la plaque embryonnaire.

Le bouton embryonnaire va être le siège de transformations multiples qui vont aboutir à la formation de la plaque embryonnaire et de deux cavités annexes : le lécithocèle et la vésicule amniotique. Sur la face qui regarde la cavité mésoblastique, une couche de cellules se

différencie = c'est l'entoblaste qui, à l'origine, coiffe le bouton embryonnaire comme une petite calotte⁽⁶⁵⁾ (Fig. 3).

Les bords de cette calotte prolifèrent dans le magma réticulé, s'éloignent de la paroi trophoblastique en même temps qu'ils convergent de façon à se réunir, englobant une cavité à paroi mince = le lécitocèle. Cette cavité est donc appendue au bouton embryonnaire.

A l'intérieur même de ce bouton, formé de cellules ectoblastiques, une déhiscence cellulaire fait apparaître une deuxième cavité qui s'élargit et dont les parois d'abord épaisses s'amincissent : c'est la vésicule amniotique. A ce stade l'oeuf possède deux vésicules accolées à une certaine zone appelée : **disque embryonnaire**. (Fig. 4).

Ce disque embryonnaire est à ce moment didermique c'est à dire à deux feuillets (entoblaste ventral et ectoblaste dorsal). C'est au niveau de l'ectoblaste que vont apparaître les premiers phénomènes de la phase dite de gastrulation qui correspond à la mise en place du troisième feuillet embryonnaire = le chordo-mésoblaste, et ceci par prolifération cellulaire. En effet, au début de la troisième semaine embryonnaire, à la face ectoblastique du disque embryonnaire un peu au dessus du milieu de son grand axe, apparait un renflement sombre : le noeud de HENSEN continué caudalement par une ligne également sombre = la ligne primitive. (Fig. 5 et Fig. 6).

La ligne primitive et le noeud de HENSEN sont l'expression d'une condensation des cellules ectoblastiques.

Les éléments cellulaires prolifèrent de plus en plus autour de cette ligne primitive, en profondeur et prennent l'allure de cellules mésoblastiques, paraissent cliver puis écarter l'un de l'autre les deux feuillets ecto et entoblastiques, qui restent cependant accolés aux deux extrémités céphalique et caudale.⁽⁶⁵⁾ Ces zones d'accolement formeront plus tard respectivement les membranes pharyngiennes et cloacales.

La fente est devenue la cavité mésoblastique
(remplie de magma réticulé)

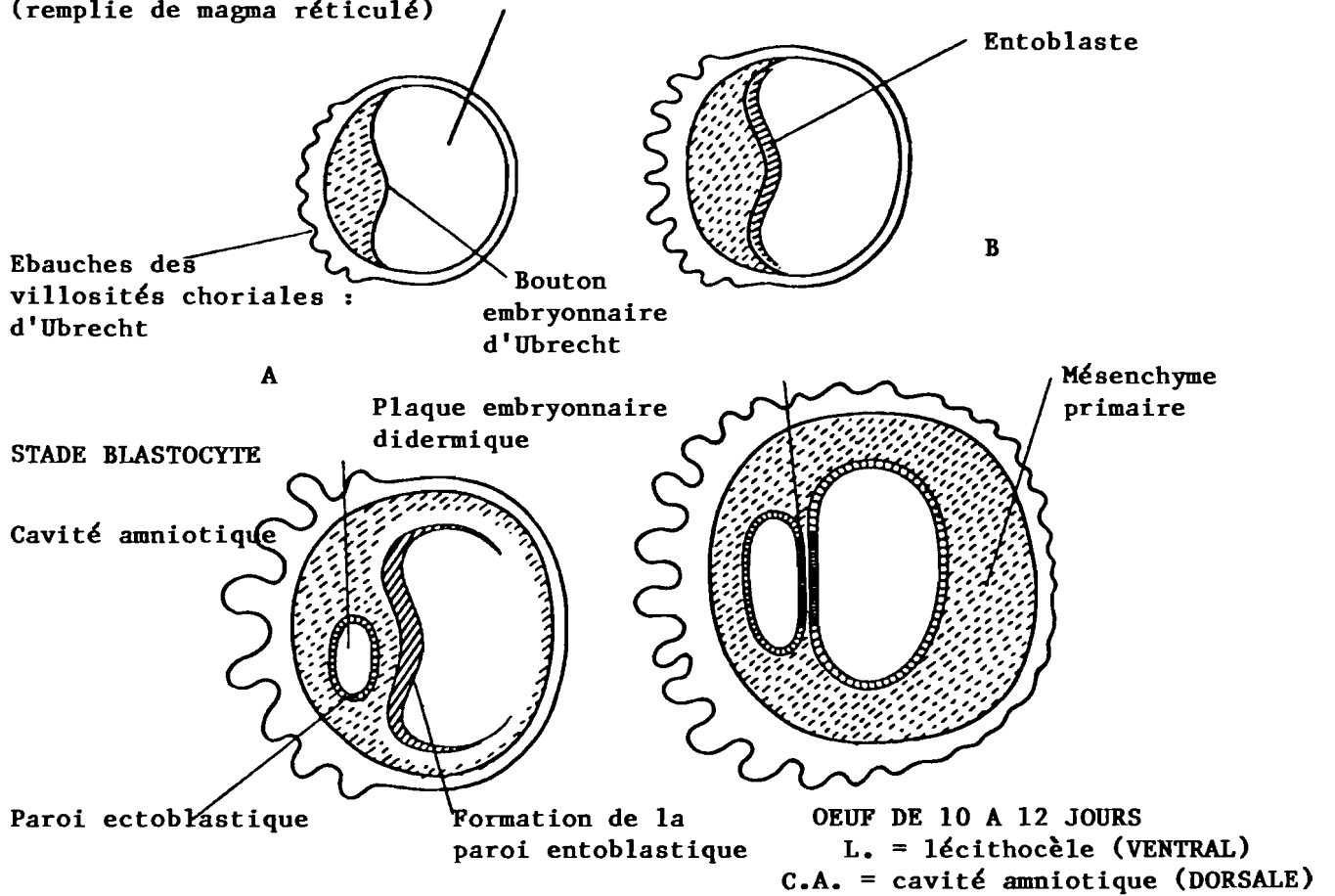


FIG. 3
FORMATION DES ANNEXES ET DE LA PLAQUE EMBRYONNAIRE A DEUX FEUILLETS

D'après Giroud et Lelièvre

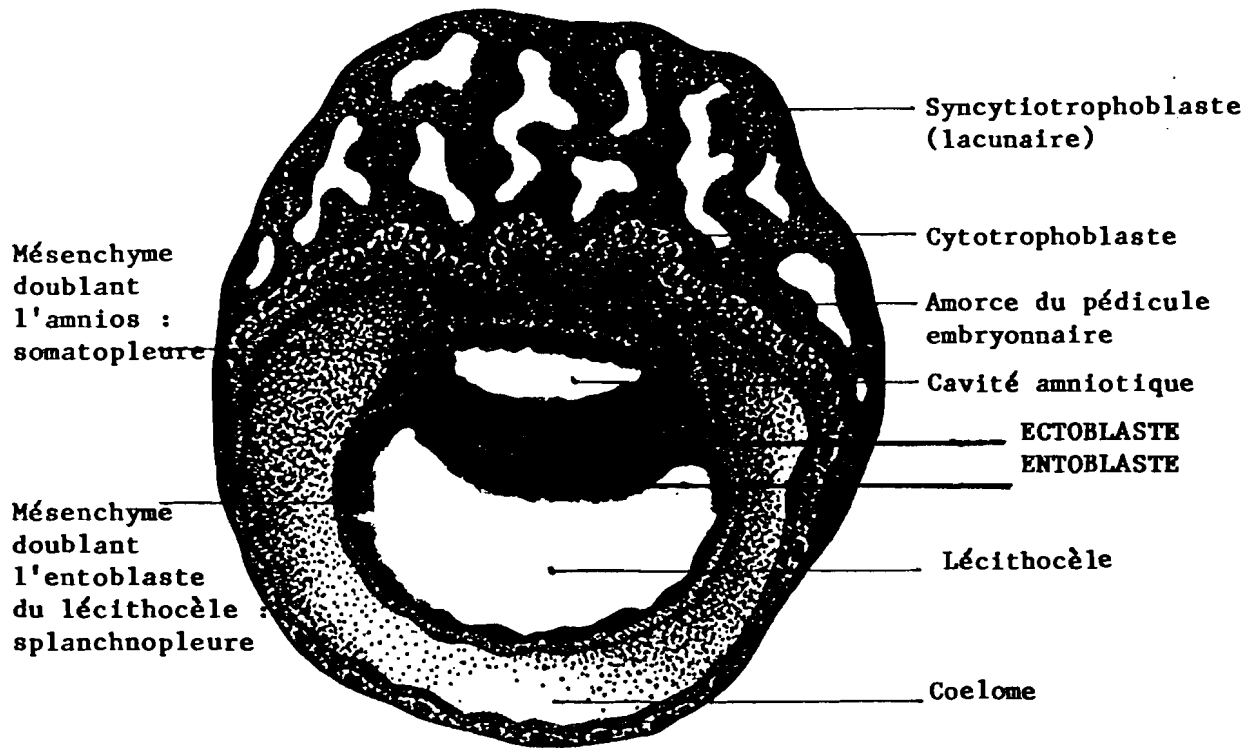


FIG. 4 - Le Blastocyste à la fin de la 2ème semaine.
 Le disque embryonnaire ne comprend encore que deux feuillets.
 d'après David & Haegel. (29)

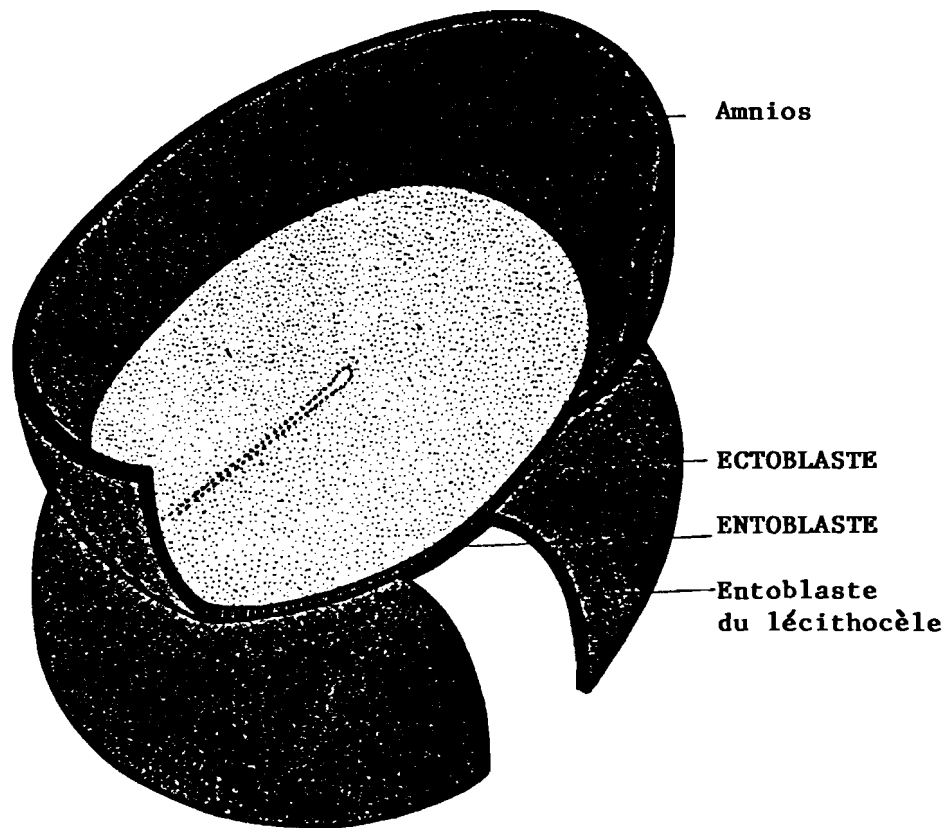


FIG. 5 - Le disque embryonnaire à la fin de la 2^{ème} semaine.
D'après David & Haegel (29)

vue schématique dorsale, la cavité amniotique étant ouverte.

La ligne primitive (en pointillés apparaît indiquant le début de la Gastrulation.)

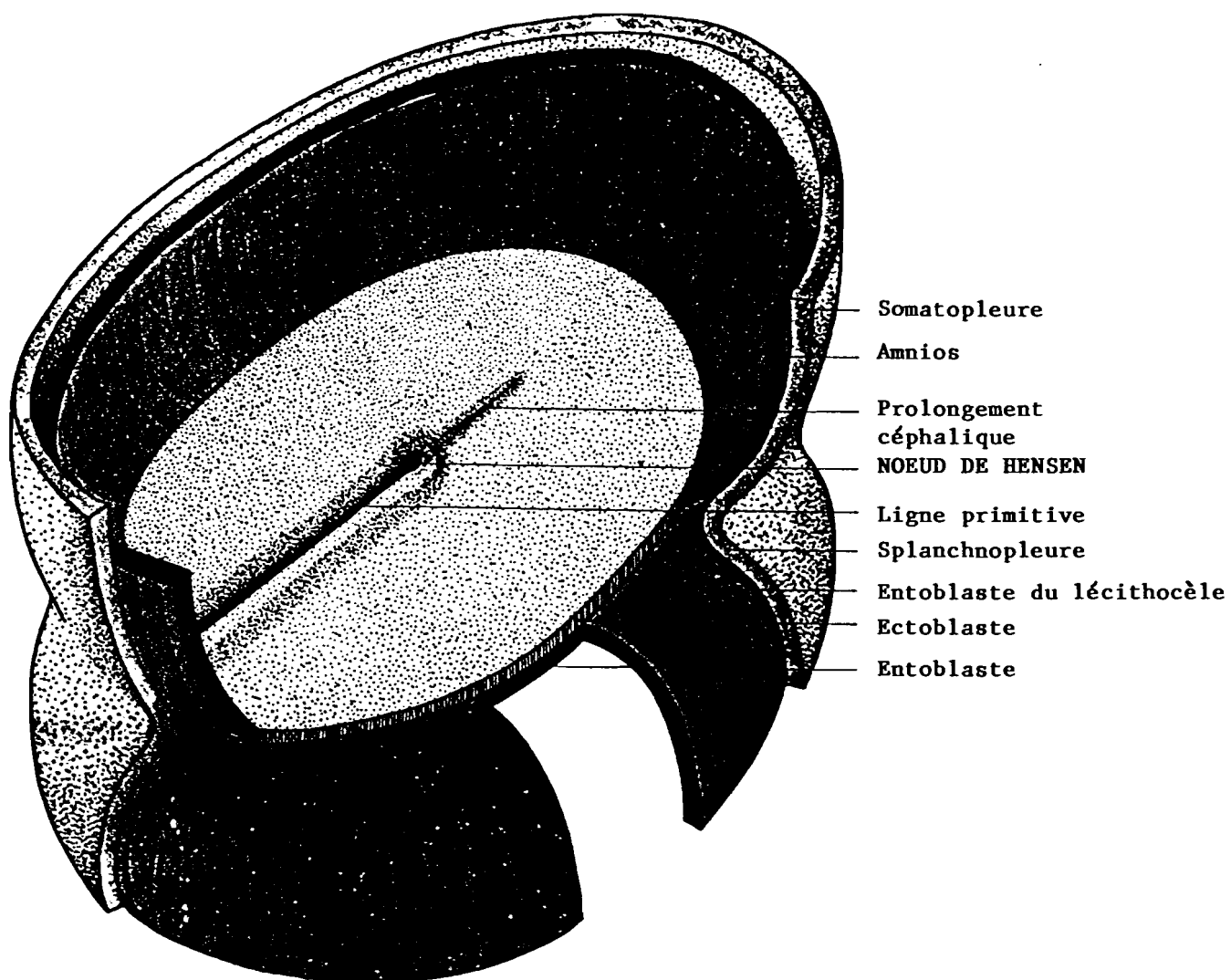


FIG. 6 - EMBRYON HUMAIN vu par sa face dorsale
15-16ème jour, la cavité amniotique étant ouverte.

Ligne primitive et noeud du Hensen sont bien visibles. =
C'est la traduction morphologique caractéristique de la
Gastrulation.

D'après David & Haegel (29)

* CINETIQUE DE LA GASTRULATION.

La figure (7) nous permet d'apprécier une vue générale des migrations cellulaires lors de la gastrulation, les flèches indiquent la direction des mouvements des cellules ectoblastiques.

Flèche 1 : origine du mésoblaste de l'extrémité caudale.

Flèche 2 : origine du mésoblaste latéral.

Flèche 2 bis : une partie du mésoblaste latéral atteint l'extrémité céphalique.

Flèche 3 : origine du matériel chordal (invaginé au niveau du noeud de HENSEN).

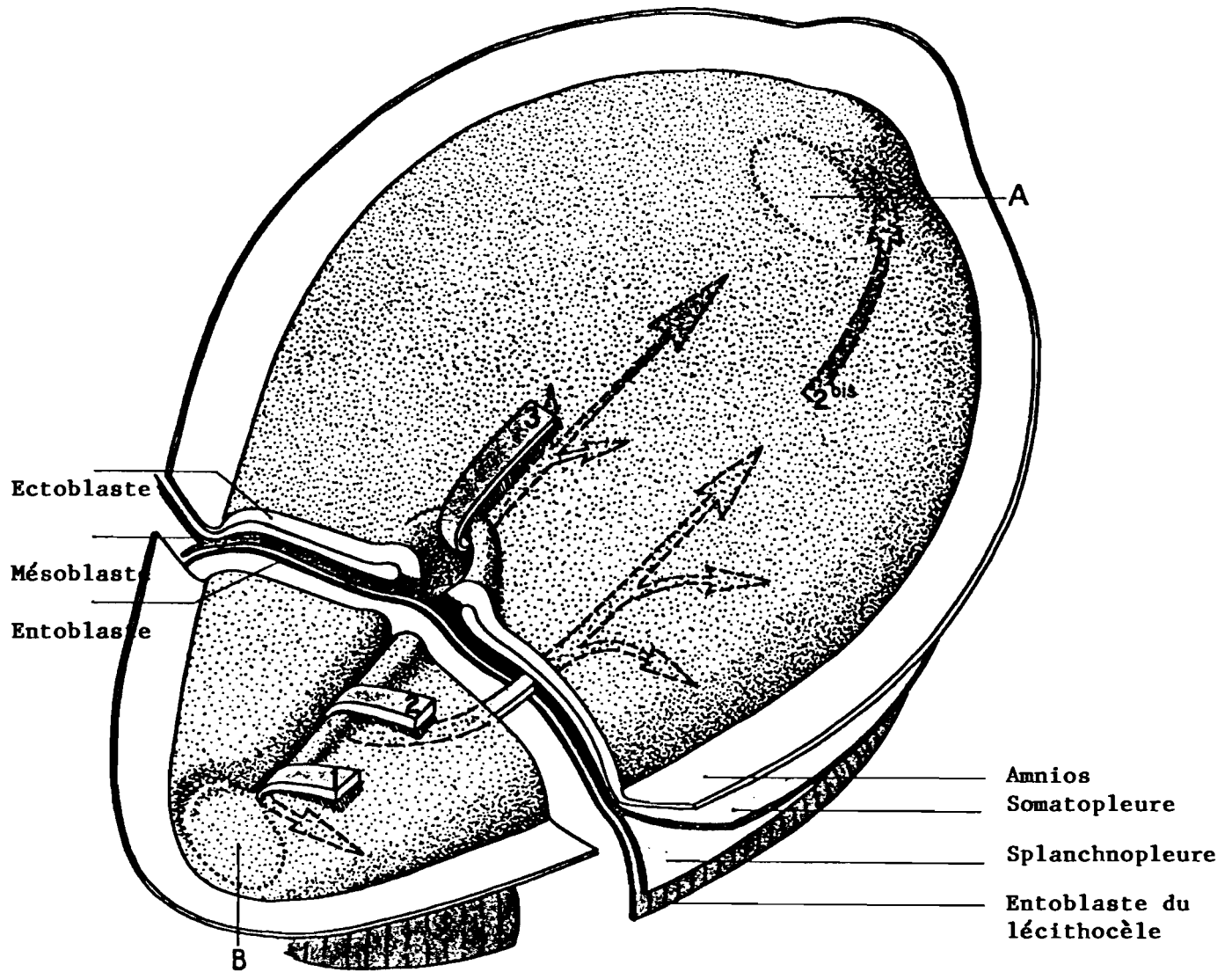
Les lettres A et B repèrent deux zones où le mésoblaste ne s'interpose pas entre ectoblaste et entoblaste : ce sont les futures membranes pharyngienne (A) et cloacale (B).

La mise en place relativement simple du mésoblaste latéral contraste avec la complexité des processus qui aboutissent à la formation de la corde dorsale.

On peut distinguer trois stades : canal chordal, plaque chordale et corde. Au cours de cette évolution toute la région située en avant de la ligne primitive subit un accroissement préférentiel et le noeud de HENSEN semble reculer vers l'extrémité caudale.

Les cellules ectoblastiques pénètrent en doigt de gant entre les feuillets ecto-et entoblastique déjà écartés et vont ainsi former le canal chordal. (Fig. 8 et 8 bis).

La plaque chordale se forme par accolement du canal chordal à l'entoblaste sous jacent. Cette zone correspondant au plancher se résorbe. Le reste du canal, qui se continue latéralement avec l'entoblaste, forme alors la plaque chordale. (Fig. 9 et Fig. 10). Au 20^{ème} jour la corde pleine s'est isolée de l'entoblaste qui s'est reconstitué en dessous d'elle. La corde constitue en quelque sorte le squelette primaire de l'embryon devenu tridermique.



CINETIQUE DE LA GASTRULATION.

FIG. 7 - Coupe transversale de l'embryon dans son 1/3 postérieur
 (3ème semaine in utéro)
 D'après David & Haegel (29)

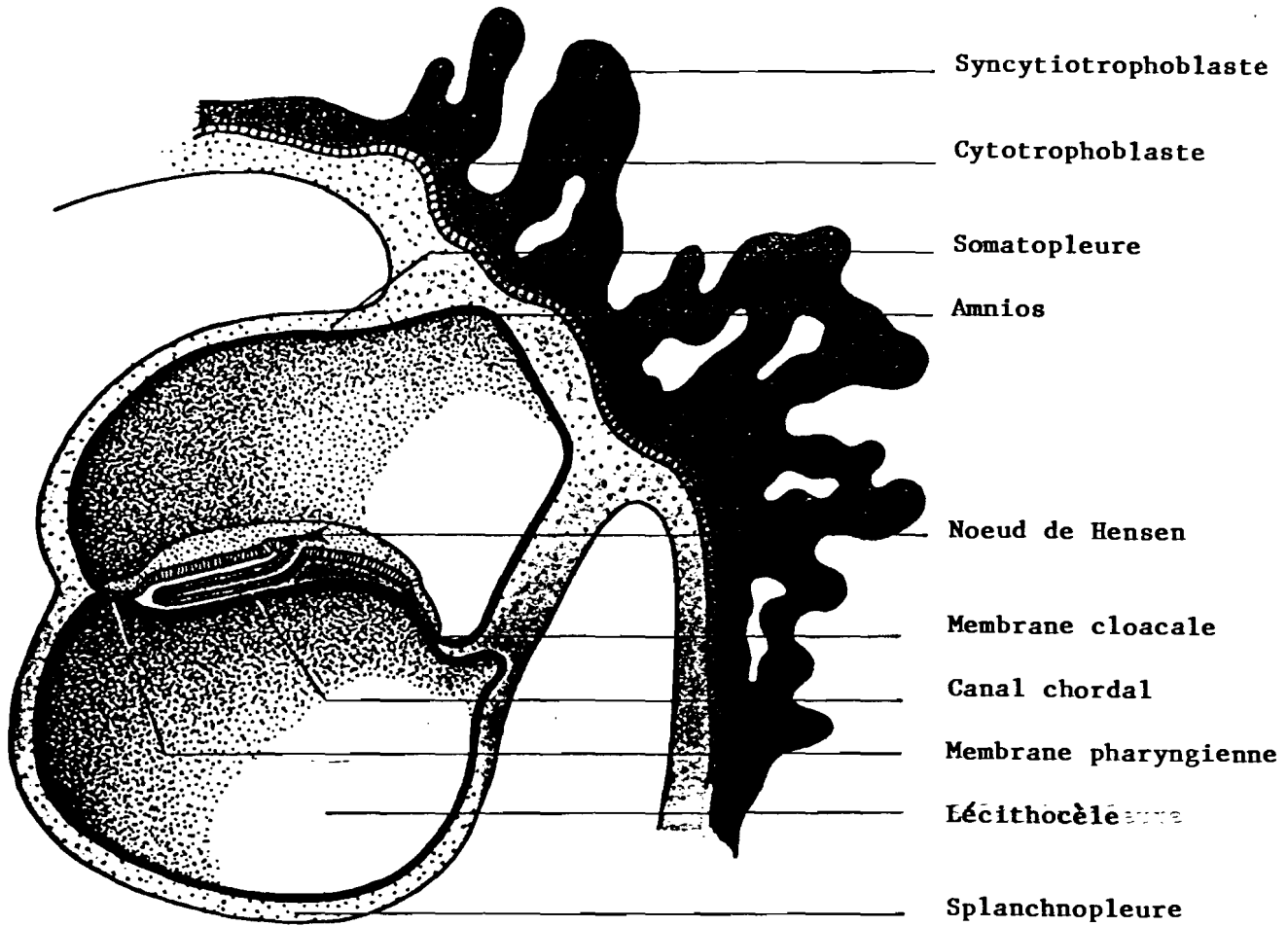


FIG. 8 - Premier stade : le canal chordal (17e jour environ). coupe longitudinale.

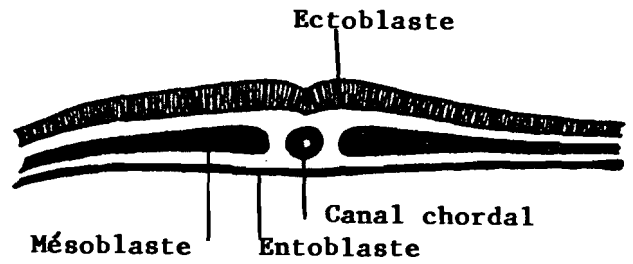


FIG. 8bis. - Canal chordal coupe transversale

D'après Langman J. (57)

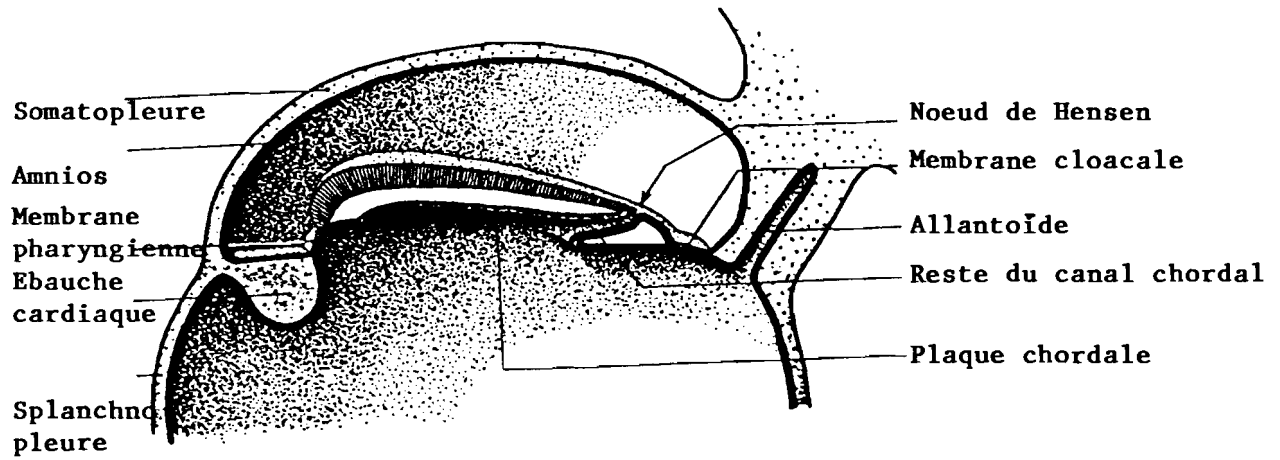


FIG. 9 - La plaque chordale : Coupe longitudinale.

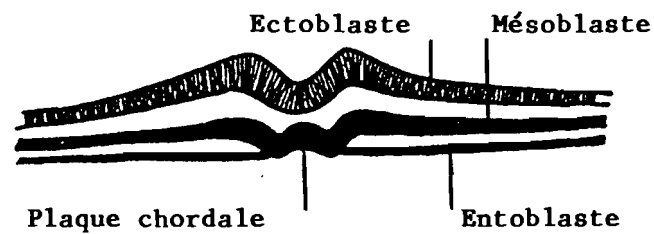


FIG. 10 - La plaque chordale : Coupe transversale.
D'après Langman J. (57)

III-5 - La Neurulation. (Fig. 11).

Vers le 21^{ème} jour, le chordo-mésoblaste induit l'ectoblaste sus-jacent à devenir le tissu neuroblastique ou neurectoblastique dont la compétence est ainsi déterminée à devenir la plaque neurale⁽²⁰⁾.

L'épiblaste et les crêtes neurales vont s'individualiser en bordure de la plaque neurale. Au cours de la troisième semaine, les bourrelets neuraux s'accolent. Les contacts jonctionnels postérieurs nécessaires à cet accolement transforment la gouttière neurale en un tube neural. Cet accolement débute classiquement dans la future région du rhombencéphale, progresse en avant et en arrière, et a pour conséquence les ségrégations des trois futures lignées cellulaires du neurectoblaste, entrant dans la constitution de l'extrémité céphalique :

- les neuroblastes du tube neural. (ou futures cellules neuronales et gliales du système nerveux central).
- les cellules de l'ectoderme qui fournissent les placodes épiblastiques à l'origine des ganglions sensoriels et l'épiblaste céphalique, futur épiderme.
- les cellules des crêtes neurales, au niveau de l'accolement du bourrelet neural.

La gouttière neurale se ferme en tube vers la fin du premier mois embryonnaire. Ce tube est une structure faite de la juxtaposition de grandes cellules dont celles de topographie centrale deviendront les mésoblastes centraux et les cellules gliales.⁽²⁰⁾

A partir de cette couche centrale se réalisent les migrations neuronales vers la partie corticale. Au niveau céphalique, l'évolution morphologique du tube neural est particulière. Vers la fin du premier mois, le tube neural est formé de trois puis de cinq vésicules.

- le prosencéphale (ou cerveau antérieur) deviendra le diencephale et le télencéphale lui-même subdivisé en deux vésicules paires et symétriques.

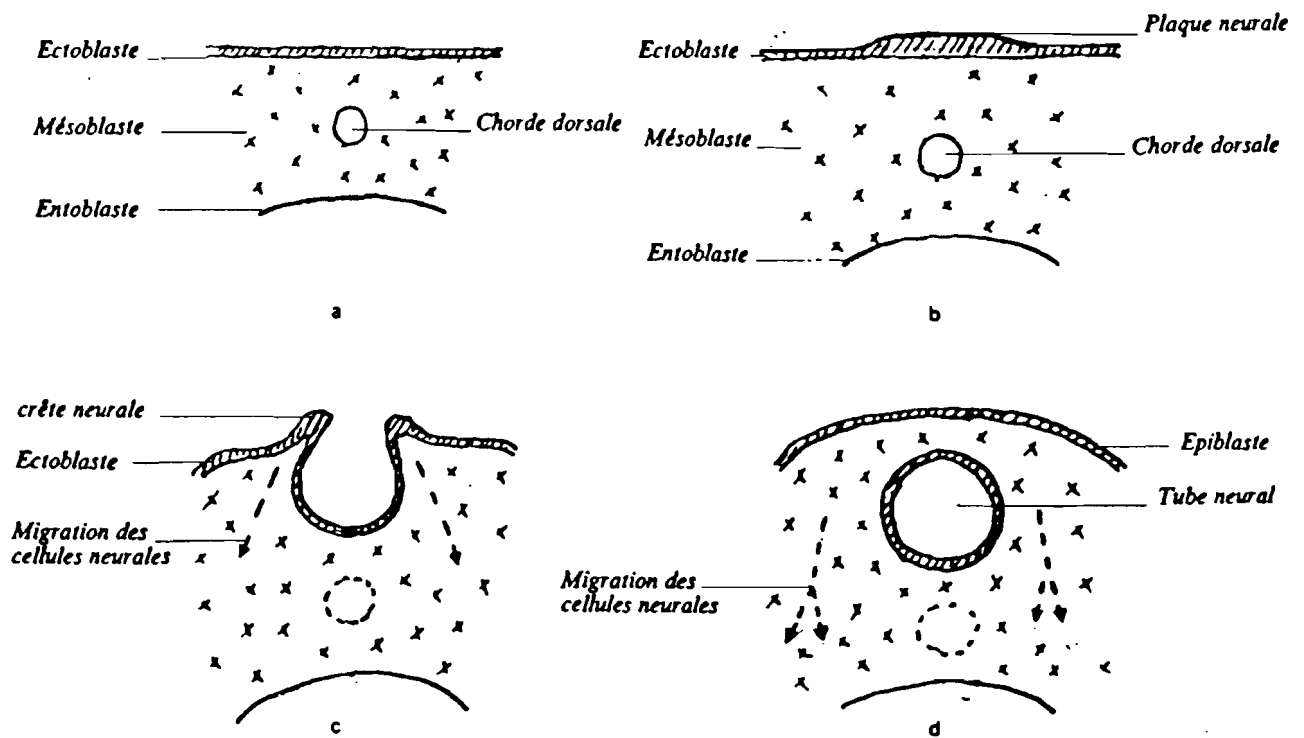


FIG. 11 - La neurulation :

- a: 15 jours: stade tridermique.
- b: 18 jours: formation de la plaque neurale.
- c: 20 jours: gouttière neurale.
- d: 21 jours: tube neural.

Avec l'autorisation de Gogly B. (40)

- le mésencéphale restera indivis.
- le rhombencéphale (ou tronc cérébral) deviendra le métencéphale (le cervelet) et le myélocéphale.

La constitution des trois, puis des cinq vésicules neurales contribue à l'allongement du tube neural, à son développement volumétrique et à l'exagération de l'enroulement de sa partie antérieure qui vient recouvrir l'ébauche cardiaque. Le massif facial va devoir alors se développer dans l'espace situé entre la face ventrale du tube et cette ébauche .

Les crêtes neurales sont les reliefs des bourrelets neuraux lors du stade de la gouttière neurale. Constituée de cellules de l'ectoblaste primaire, cette région de plicature droite et gauche siège entre ce qui deviendra par la suite le tube neural en dedans et l'épiblaste en dehors.⁽⁵⁸⁾

Les crêtes neurales sont connues depuis leurs propriétés biologiques développementales grâce aux travaux de HIS en 1868 qui les appelait alors crêtes ganglionnaires.⁽⁴⁷⁾

Lorsque le collage des bourrelets neuraux s'effectue, les cellules ectoblastiques jointives situées au niveau de cet accollement perdent leur statut épithélial stationnaire qui devient mobile et mésenchymateux.

Les crêtes neurales se détachent du neurectoderme, au niveau de la jonction de l'ectoderme dorso-latéral et du tube neural, juste avant la fermeture de celui-ci.

Ce décollement s'effectue sur toute la longueur du tube neural et l'on distingue donc les crêtes neurales céphaliques des crêtes neurales troncales.⁽⁴⁰⁾ (Fig. 12).

- **Les crêtes neurales troncales** : se fragmentent en même temps que le mésenchyme somitique.

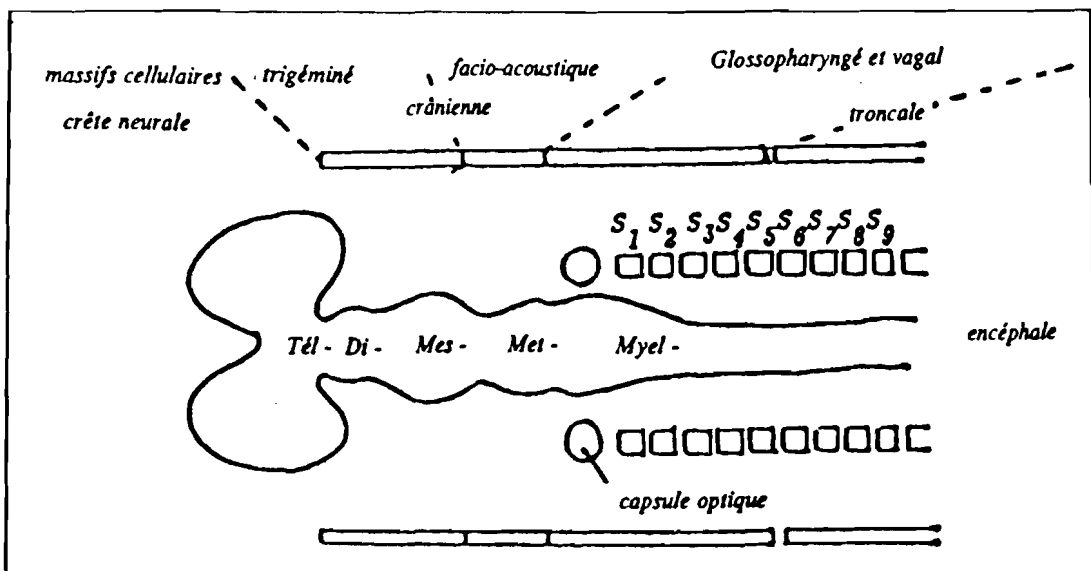


FIG. 12 :

Schéma illustrant les niveaux d'origine des crêtes neurales. Coupes transversales montrant la formation de la crête neurale, de la gouttière neurale et du tube neural (d'après LANGMAN et KIRBY).

Avec l'autorisation de Gogly B. (40)

Au sein de chaque somite, existe un amas cellulaire dérivé de la crête neurale et en ayant migré par le courant médio-ventral, ces cellules neurectoblastiques intra-somitiques constitueront les futurs ganglions rachidiens.

- Les crêtes neurales céphaliques.

Il n'y a pas de métamérisation à ce niveau. Trois amas cellulaires des crêtes neurales sont intimement liés aux trois placodes ectodermiques existant à ce stade. D'importantes interactions cellulaires existent entre les uns et les autres. C'est pendant la quatrième semaine de gestation que l'on distingue nettement ces trois massifs cellulaires trigéminé, facio-acoustique, glossopharyngé et vagal.

*** La crête neurale trigéminée :**

Elle constitue la plus grande partie de l'éminence trigéminale et s'étend latéralement jusqu'au premier arc branchial. Elle est située au niveau du prosencéphale, du mésencéphale et à la partie pré-optique du rhombencéphale.

*** La crête neurale facio-acoustique :**

Elle constitue la plus grande partie de l'éminence optique et s'étend jusque dans le mésenchyme de la région optique. Sa portion périphérique est intimement liée aux placodes acoustiques. Elle se situe au niveau de la partie optique du rhombencéphale.

*** Les crêtes neurales glossopharyngée et vagale**

Elles se situent au niveau de la partie post-optique du rhombencéphale entre le neuropore rostral et le premier somite. Au début confondues, ces deux crêtes neurales se séparent à partir de la moitié de la quatrième semaine. Elles sont associées aux placodes glossopharyngées et vagues.

III-6 - Migration des crêtes neurales :

En utilisant des embryons chimères caille-poulet et les marquages à la thymidine tritiée Le DOUARIN, CHIBON et JOHNSTON^(58 et 59) ont étudié les trajets des cellules des crêtes neurales. Au sein de l'ébauche faciale on discerne deux courants de migration. (Fig. 13).

III-6-1 Un courant facial proprement dit :

Les cellules des crêtes prosencéphaliques tapissent le télencéphale entre le tube neural et l'ectoderme de revêtement. Elles se multiplient et forment le mésenchyme du bourgeon naso-frontal.

Les cellules des crêtes prosencéphaliques et mésencéphaliques migrent ventralement et tapissent l'ébauche oculaire de la face ventrale du télencéphale jusqu'au niveau de la poche de RATHKE et de l'intestin antérieur.

Il existe donc deux voies de migration, l'une antérieure et l'autre postérieure.

III-6-2 Un courant qui envahit les arcs branchiaux.

Dans la région dorsale, les cellules des crêtes neurales mésencéphaliques suivent les trajets des troisième, quatrième et cinquième nerfs crâniens alors que ceux-ci traversent un mésenchyme d'origine mésodermique.

Les crêtes neurales rhombencéphaliques migrent en direction ventrale sous l'ectoderme de revêtement. Elles atteignent les parois latérales du pharynx en arrière de la première poche branchiale et pénètrent dans le deuxième arc et dans les arcs postérieurs entre l'endoderme pharyngien et l'ectoderme latéro-ventral. Elles entourent les arcs aortiques et les masses mésodermiques voisines et constituent l'essentiel du mésenchyme des arcs branchiaux.

Une fois leur migration terminée, les cellules dérivées des crêtes neurales se distribuent dans l'embryon sous trois formes :

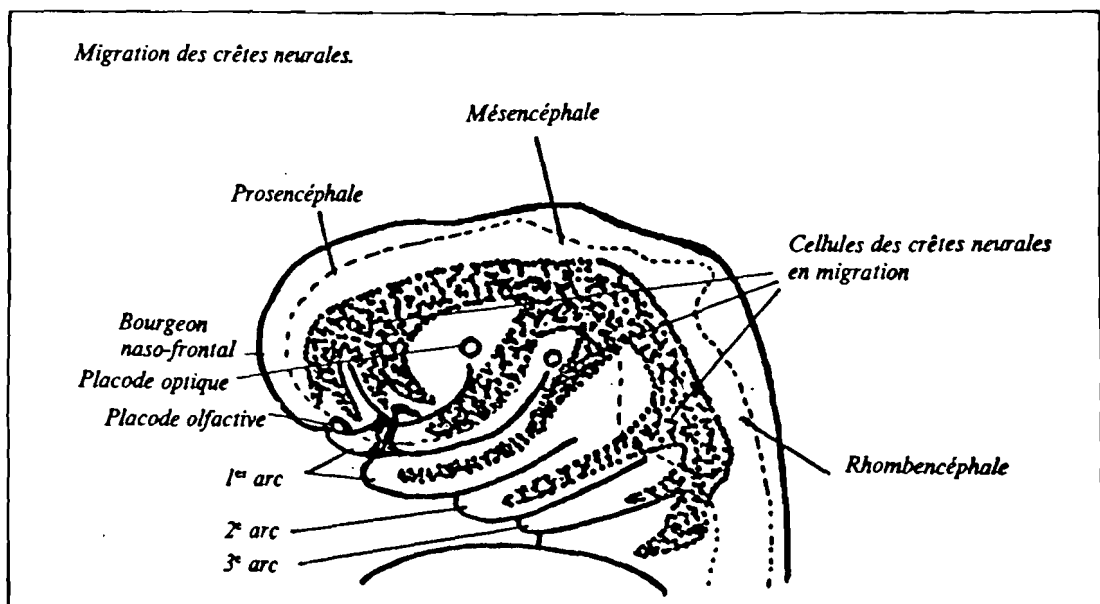


FIG. 13 - Extrémité céphalique d'un embryon de 30 jours montrant la migration des cellules des crêtes neurales dans les bourgeons faciaux et les arcs branchiaux.
D'après Gogly B. (40)

- cellules dispersées au niveau des cellules épithéliales (épiderme, revêtement coelomique, intestin) ou le long des structures vasculo-nerveuses.
- cellules constituant par elles même un tissu mésenchymateux lâche : le massif facial en totalité.

III-7 Les dérivés crânio-faciaux des crêtes neurales céphaliques.

Le rôle de la crête neurale est fondamental dans l'édification du squelette crânio facial. La crête neurale céphalique est régionalisée et à chaque segment neural correspond une pièce squelettique.

De la crête neurale céphalique proviennent le squelette de la face, les os de la base du crâne et les cartilages des arcs branchiaux.

Par contre aucune pièce cartilagineuse ne provient des crêtes neurales troncales.

Les différents dérivés mésenchymateux ont été précisés par LE LIEVRE et LE DOUARIN ⁽⁶⁰⁾ grâce à des greffes interspécifiques d'ébauches neurales (embryons chimères caille-poulet) et résumés sur le tableau (N°1).

— SQUELETTE FACIAL

Crête neurale prosencéphalique		Crêtes neurales mésencéphalique et rhombencéphalique	
cellules cartilagineuses de la capsule nasale — ethmoïde — septum et cartilages nasaux	mésenchyme du bourgeon naso-frontal — thèque fibropériostée céphalique — squelette membraneux — sutures membraneuses des - frontaux - vomer - unguis - os propres du nez - prémaxillaire - palais primaire	mésenchyme des bourgeons maxillaires et des 1, 2, 3 arcs thèque fibropériostée et espaces suturaux des os membraneux des - post-maxillaires - palais secondaire - malaire - squame temporale et pariétaux - zygoma - tympanal - mandibule et noyau condylien - cartilage de MECKEL - osselets de l'oreille - appareil hyoïdien - appareil laryngé	base du crâne parachordale cartilagineuse basi-sphénoïde et ses deux ailes basi-occipital et les deux exoccipitaux
les quatre incisives maxillaires		le reste de la denture	

— ODONTOBLASTES

— PAROIS DES ARCS AORTIQUES (3^e, 4^e, 6^e)

— DERME :

- de la face et du cou ;
- muscles horripilateurs ;
- cellules adipeuses du derme.

— CONJONCTIF du thymus, des thyroïdes,

— SQUELETTE VISCERAL : glandes salivaires et lacrymales, hypophyse.

— OEIL :

- sclérotique, choroïde, cellules du stroma de la cornée ;
- muscles ciliaires ;
- parois vasculaires orbitaires.

CELLULES PIGMENTAIRES : Mélanoblastes

CELLULES ENDOCRINES

- cellules C à calcitonine (thyroïde)
- cellules I et II du corps carotidien
- glande para-ganglionnaire

CELLULES NERVEUSES

- neuroblastes bipolaires (somato-sensibles) :
 - ganglions rachidiens ;
 - ganglions des nerfs (V, VII, X, XI) ;
- neuroblastes multipolaires, cellules des ganglions du système nerveux autonome :
 - à phénotype cholinergique (parasymphatique bulbaire) ;
 - à phénotype adrénérique (sympathique) ;
- cellules de soutien :
 - cellules de SCHWANN ;
 - cellules des méninges : pie-mère, arachnoïde ;
 - cellules satellites.

TABLEAU 1 : Dérivés céphaliques des crêtes neurales.

Avec l'autorisation de Gogly (40)

Chapitre IV.

EMBRYOLOGIE SPECIALE.

IV-1 Le développement des bourgeons faciaux :

Au cours des cinquième et sixième semaines embryonnaires l'importance quantitative des mitoses des cellules de la crête neurale en migration à la face inférieure du cerveau primitif est responsable du développement des bourgeons faciaux et des arcs branchiaux. ⁽²⁰⁾.

Vue de face, l'extrémité céphalique présente au vingt-cinquième jour un énorme bourgeon dit bourgeon naso-frontal sous lequel est une large fente qui correspond à l'ouverture du stomodeum, aux deux extrémités se trouvent les placodes cristalliniennes. ⁽⁶⁵⁾. (Fig. 14 et 15).

Ce bourgeon donnera naissance à trois bourgeons secondaires : un médian, le bourgeon nasal interne flanqué à droite et à gauche par un bourgeon nasal externe. (Fig.16).

Cette division du bourgeon naso-frontal est due à la présence des placodes olfactives : masses épiblastiques arrondies situées à l'union de la face antérieure et inférieure du bourgeon naso-frontal. Le plancher du stomodeum est formé par la partie supérieure du premier arc branchial ou arc maxillaire.

Cet arc par sa partie inférieure formera la mandibule. Latéralement il émettra à droite et à gauche un bourgeon maxillaire supérieur (en regard du bourgeon naso-frontal). Grâce aux mitoses des cellules des crêtes neurales les bourgeons faciaux augmentent de volume fusionnent et circonscrivent ainsi le stomodeum. Ce phénomène de fusion nécessite au moins que soient assurées trois conditions biologiques : ⁽²⁰⁾

- des bourgeons de volume suffisant pour se rencontrer (le développement volumétrique est assuré quantitativement par des mitoses des cellules des crêtes neurales).
- la compétence de l'ectomésenchyme de recouvrement des bourgeons pour la mort cellulaire.(apoptose).

Les bourgeons Faciaux (d'après Mugnier (65))

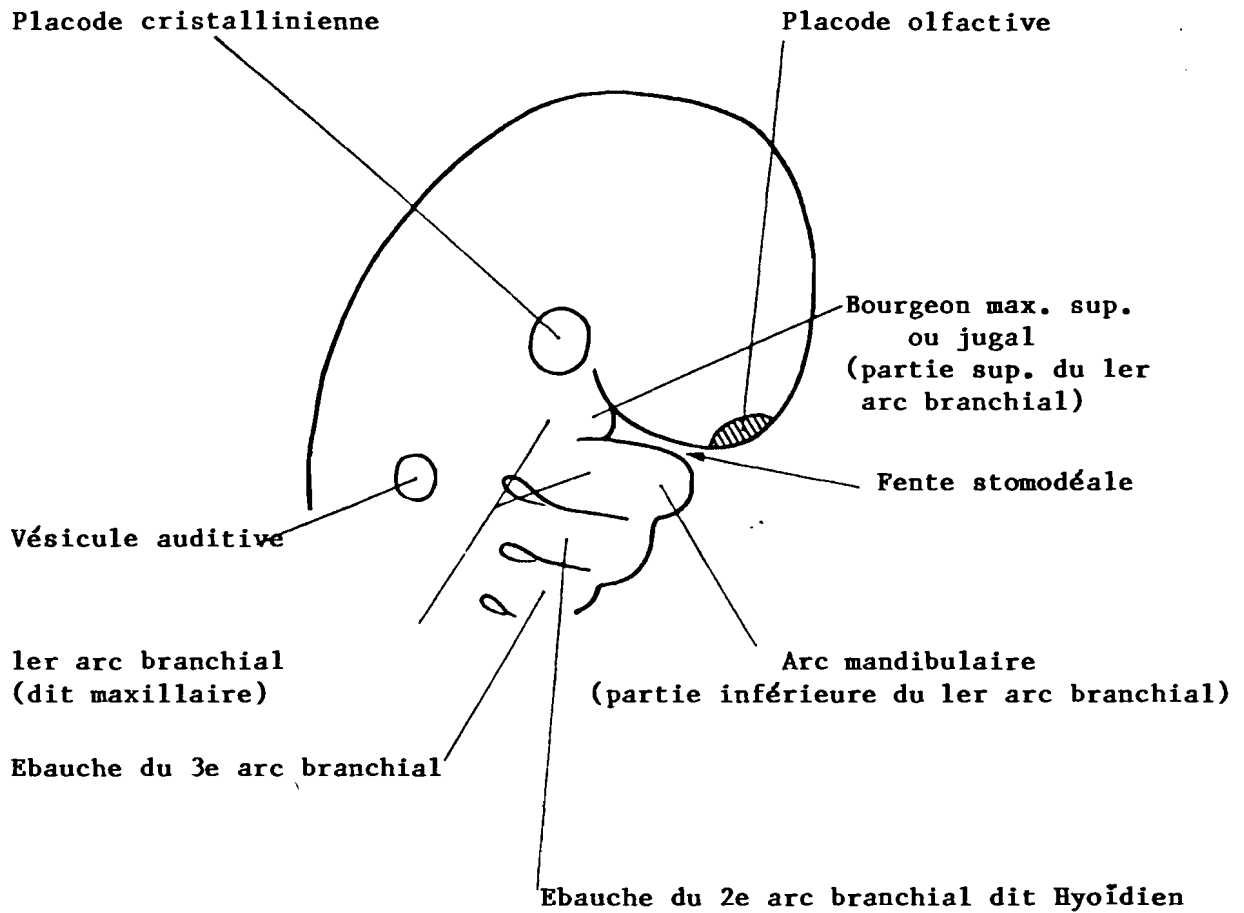


FIG. 14 - Vue de Profil

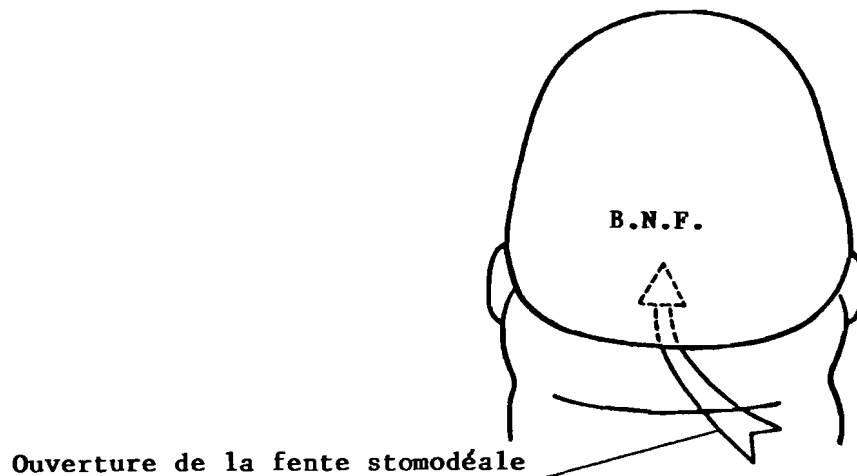
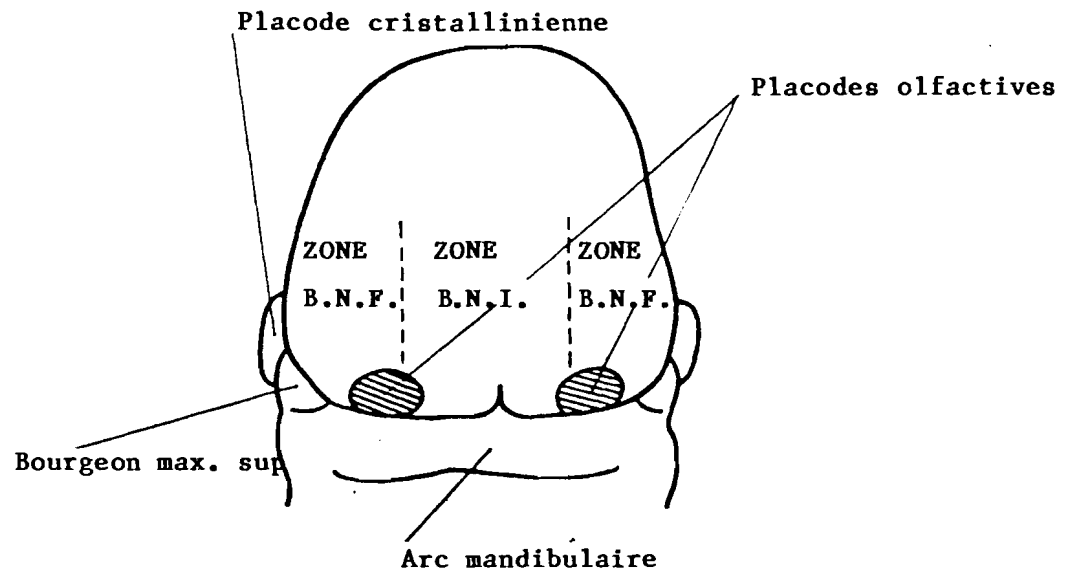


FIG. 15 - Vue de face.



B.N.F. = Bourgeon naso-frontal.
 B.N.E. = Bourgeon nasal externe.
 B.N.I. = Bourgeon nasal interne.

VUE DE FACE

FIG. 16 - Les bourgeons Faciaux (d'après Mugnier) (65).

- des propriétés physico-chimiques du liquide amniotique (tensio-activité, température, teneur en protéines et acides aminées) aptes à assurer le contact ectodermique.

IV-2 - Les arcs branchiaux ⁽⁵⁾

Les arcs branchiaux sont des masses de mésoderme recouvertes d'ectoderme et bordées d'endoderme. A l'intérieur de ces masses, des composants musculaires et squelettiques font leur apparition de même qu'apparaissent les arcs aortiques et les réseaux nerveux. Les arcs sont séparés par des sillons visibles à la surface de l'embryon (ce sont des sillons pharyngiens) et à l'intérieur (ce sont les poches pharyngiennes).

Le système branchial n'est que transitoire chez l'homme. La modification continue de l'extrémité céphalique de l'embryon, durant le développement cérébral affecte aussi l'architecture de base.

Les arcs donnent naissance à des structures squelettiques à partir de précurseurs essentiellement cartilagineux ; les poches et les sillons vont soit s'effacer soit persister sous forme de conduits ou de canaux.

Le système branchial apparaît chez l'embryon de 5 millimètres à la cinquième semaine.

On distingue à ce stade quatre arcs, quatre sillons et cinq poches pharyngées.

1 - L'arc mandibulaire (premier arc) est centré par le cartilage de MECKEL (prolongement inférieur du chondrocrâne). Le marteau et l'enclume, osselets de l'oreille moyenne, se développent à partir de sa portion postérieure. Il est vascularisé par le premier arc aortique (artère faciale) et innervé par la branche mandibulaire du nerf trijumeau. (V₃).

2 - L'arc hyoïdien : (deuxième arc) est centré par le cartilage de REICHERT. Il donne naissance à l'étrier de l'oreille moyenne, à l'apophyse styloïde de l'os temporal, au ligament

stylo-hyoïdien, aux petites cornes et à la partie supérieure du corps de l'os hyoïde, aux muscles peauciers et de l'expression du visage. Il est vascularisé par le deuxième arc aortique (artère carotide externe) et innervé par le nerf facial (VII).

3 - L'arc thyroïdien : (troisième arc) est à l'origine du corps et des grandes cornes de l'os hyoïde et du muscle stylopharyngien. Il est vascularisé par le troisième arc aortique (artère carotide interne) et innervé par le glossopharyngien. (IX).

4 - Le quatrième arc (sans nom) est beaucoup moins bien différencié. Il est à l'origine des cartilages du larynx et du muscle crico-thyroïdien. Il est irrigué par le quatrième arc aortique et innervé par la branche externe du nerf laryngé supérieur branche du pneumogastrique. (X).

- **Les cinquième et sixième arcs branchiaux** (sans nom) ne sont jamais visibles chez l'homme. Les arcs aortiques correspondants apparaissent cependant : la masse musculaire du cinquième arc donne naissance à certains muscles intrinsèques du larynx qui sont innervés par la branche laryngée inférieure ou récurrente du nerf pneumogastrique.

Les cartilages des quatrième et cinquième arcs deviennent la trame du larynx. Le cartilage thyroïde prend naissance à partir des quatrième et cinquième arcs.

Le cartilage cricoïde, les aryénoïdes, les anneaux de la trachée et les bronches sont constitués à partir du sixième arc.

Le cinquième arc est transitoire, alors que le sixième arc est différencié de façon distincte.

IV-3 - Ontogénèse de la mandibule.

Du point de vue embryologique, la mandibule s'apparente aux os de membrane car elle naît directement dans un blastème mésenchymateux.⁽³⁷⁾

Cependant elle n'est pas intégralement un os de membrane. Son origine est en réalité mixte. Dans les zones où l'os mandibulaire peut être considéré comme un os de substitution, l'ossification est indirecte. La toute première phase est la chondrification c'est à dire l'édification du modèle cartilagineux du futur os. Le chondrocrâne se forme dans une zone de condensation mésenchymateuse.

Au terme de la quatrième semaine de la vie intra utérine, des condensations cellulaires apparaissent dans le mésoblaste du crâne donnant naissance au scléroderme crânien. Ce blastème, s'il occupe l'emplacement du futur sphénoïde, s'étend antérieurement et postérieurement. Dans cette dernière direction, il différencie une expansion importante = le blastème occipito-vertébral. C'est juste en avant de ce dernier qu'apparaît par condensation, le blastème auditif, lequel émet à son tour deux ébauches antérieures, premières indications des blastèmes meckélien et styloïdien.

En même temps qu'ils croissent les deux blastèmes meckéliens homologues, portés par les capsules auditives droites et gauches se chondrifient activement. Ainsi dès le milieu du deuxième mois de la vie intra-utérine, les cartilages de Meckel sont parfaitement individualisés et différenciés.

Dans les zones où la mandibule peut être considérée comme un os de membrane, vers le quarantième jour de la vie intra-utérine chez l'homme, (Fig. 17) un nodule osseux primitif, dit noyau mandibulaire principal apparaît au sein du tissu conjonctif tapissant extérieurement la baguette meckélienne, à distance du cartilage et légèrement en arrière de l'emplacement du futur point d'émergence du paquet vasculo-nerveux mentonnier. Ce noyau se développe ensuite vers l'avant (en direction de la symphyse) après avoir circonscrit le nerf mentonnier.

Il s'étend également vers le bas, verticalement ainsi que vers l'arrière, horizontalement. Peu à peu se constitue ainsi la lame externe qui s'épaissit et se réfléchit vers l'intérieur à son extrémité inférieure.

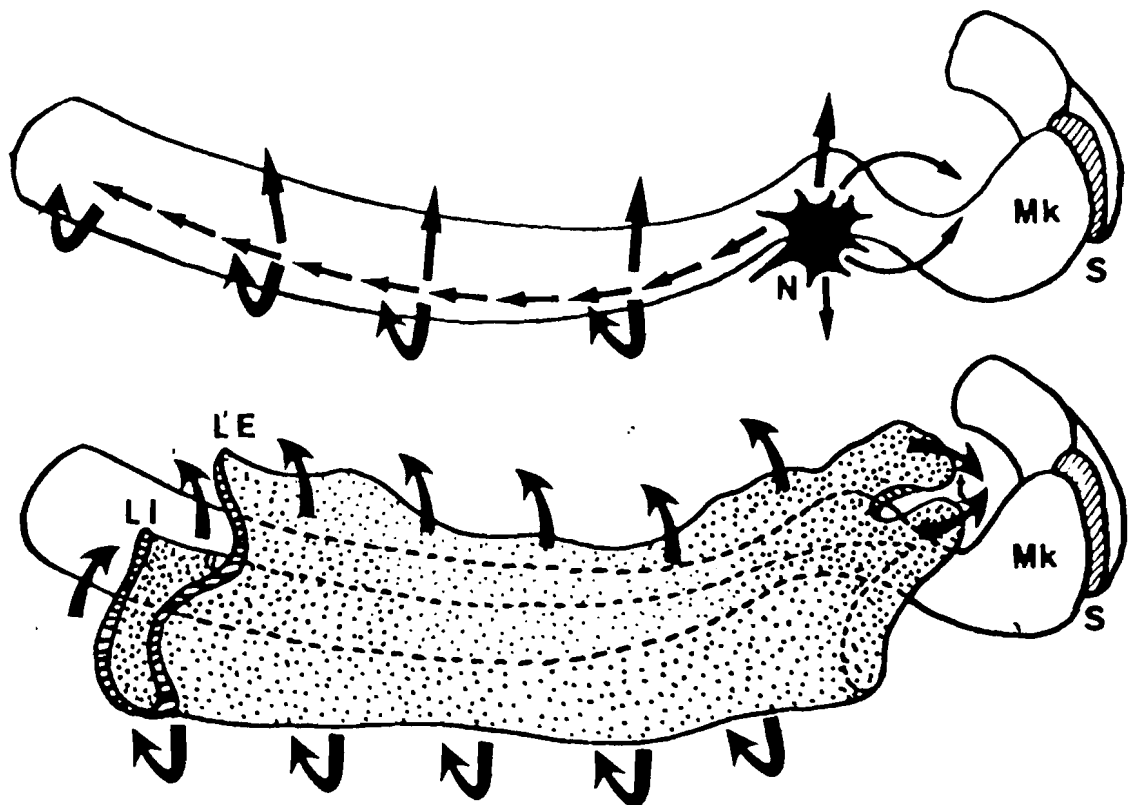


FIG. 17 - Ossification directe de la branche horizontale mandibulaire.

MK = Cartilage de Meckel.

N = Noyau mandibulaire principal.

S = Interligne symphysaire.

= Les travées osseuses.

LE = Lame osseuse externe.

LI = Lame osseuse interne.

t = Futur trou mentonnier.

Avec l'autorisation de Gaspard M. (37)

Elle contourne puis s'élève verticalement contre la face externe du cartilage de MECKEL en donnant naissance à la lame interne.

A ce stade, l'ébauche de la branche horizontale est par conséquent conformée en gouttière béante vers le haut qui contient, de haut en bas : les bourgeons dentaires issus de la lame dentaire, puis le paquet vasculo nerveux dentaire inférieur, enfin une veinule osseuse. Ultérieurement, des prolongements profonds horizontaux apparaissent à partir des lames dentaires externe et interne, lesquels se dirigent l'un vers l'autre puis se réunissent en isolant la veinule inférieure du paquet vasculo-nerveux sus jacent. La branche horizontale est désormais constituée d'un canal veineux inférieur (canal de Serres) surplombé par une gouttière contenant le paquet vasculo-nerveux et les germes dentaires que MUGNIER ⁽⁶⁵⁾ (1965) a baptisée = la gouttière folliculaire.

Enfin, la trabéculatation osseuse isole, d'une part les germes dentaires les uns des autres et d'autre part le paquet vasculo-nerveux qui ne communique plus avec les follicules que par de petits pertuis livrant passage aux fins pédicules nourriciers dentaires. Ainsi se dessinent peu à peu les alvéoles et le canal dentaire inférieur.

Le noyau mandibulaire principal ne participe pas uniquement à la formation de la branche horizontale. Il se trouve ainsi à l'origine, antérieurement de la région parasymphysaire . En outre, postérieurement il contribue à l'élaboration d'une partie de la branche montante. C'est ainsi que tout en s'étendant vers l'arrière cette expansion osseuse s'incurve vers le haut, formant un angle d'environ 170° avec la branche horizontale. C'est la première et discrète indication de la courbure mandibulaire.

Dans la région symphysaire, certains auteurs admettent encore qu'un point d'ossification dit point mentonnier apparait dans le tissu conjonctif donnant naissance à un os de membrane (l'os

(l'os incisif de RAMBAUD et RENAULT) qui se soude au terme de la vie intra-utérine avec le prolongement antérieur de la branche horizontale.

D'autres auteurs estiment que c'est l'extrémité antérieure du cartilage de MECKEL qui se trouve, par substitution, à l'origine de nodules osseux : les ossicula mentalia.

Considérée de prime abord comme un cartilage intrinsèque et actif, l'extrémité condylienne s'est vue réduite, par la suite à un cartilage secondaire tributaire de la fonction. En l'occurrence la mobilité mandibulaire. ⁽⁸⁹⁾ L'apophyse condylienne semble résulter de la chondrification du périoste sous l'effet de stimulations intrinsèques musculaires, notamment le ptérygoïdien externe ; la précocité des mouvements d'ouverture buccale chez le fœtus (huitième semaine) en témoigne. La stimulation mécanique de la chondrification du périoste émanée de l'activité musculaire intrinsèque est transmise à l'os par un harnais ligamentaire sphéno-mandibulaire doublant le ligament latéral interne. Ce harnais ligamentaire fait partie intégrante de l'appareil de suspension basicrânien interptérygoïdien d'après HOVELACQUE cité par STRICKER ⁽⁸⁹⁾ (Fig. 18).

Il est à noter que l'insertion basse du ligament sphéno-mandibulaire est juxta-spigienne en sorte que l'extrémité condylienne commence à l'épine de Spix pour constituer la classique carotte condylo-spigienne laquelle forme la branche postérieure de l'angle mandibulaire intrinsèque de LAUDE, THILLOY et DE LACHAPELLE (Fig. 19).

Cependant l'os de membrane dont nous avons vu précédemment la genèse enserme la carotte cartilagineuse et ne laisse à découvert que le condyle. Le cartilage continuerait à se former par suite de l'existence d'une assise chondrogène, à la périphérie de la tête du condyle.

Les cartilages coronoidien et angulaire sont également des cartilages secondaires, passifs, et tributaires des stimulations, respectivement, du muscle temporal et de la sangle musculaire formée par le ptérygoïdien interne et le masseter. (Fig. 18).

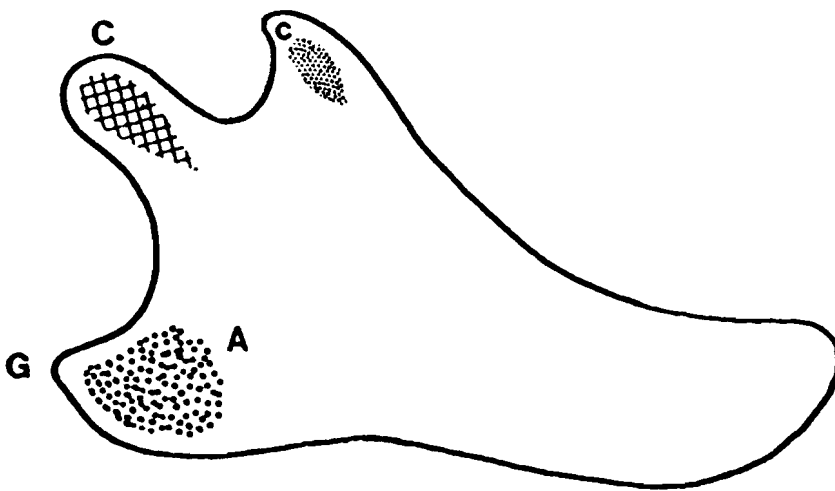


FIG. 18 - Les cartilages secondaires de la mandibule.

A = Cartilage angulaire.

C = Cartilage condylien.

c = Cartilage coronoïdien.

Avec l'autorisation de Gaspard M. (37)

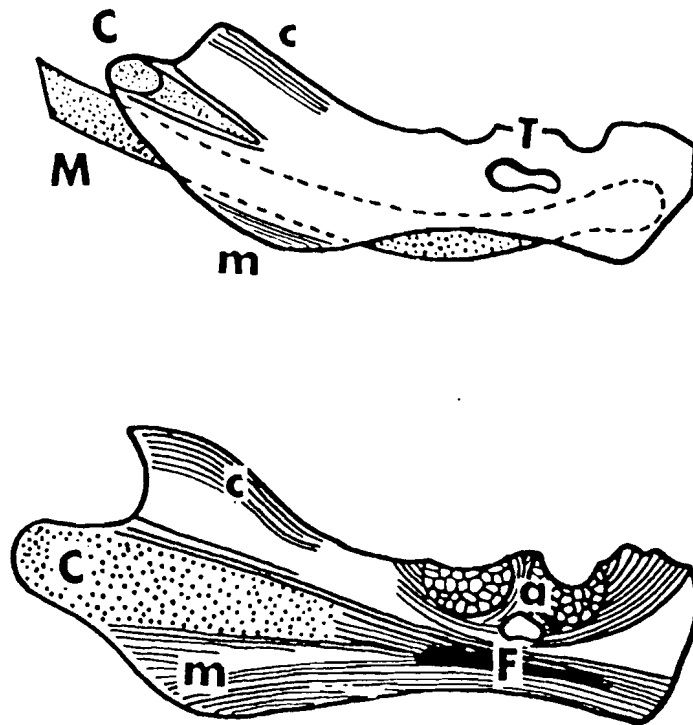


FIG. 19 - Carotte cartilagineuse condylienne chez le foetus humain.

M = Cartilage de meckel.

m = Groupe trabéculaire marginal.

T = Trou mentonnier.

a = Alvéole en formation.

F = Trajectoire fondamentale.

Avec l'autorisation de Gaspard M. (37)

IV - 4 Ontogénèse de la langue : (89) (65).

Le corps de la langue résulte de la fusion de trois ébauches : les tubercules latéraux ou ébauches linguales antérieures droite et gauche, occupant la région ventrale de la face stomodéale de chaque bourgeon mandibulaire et le tuberculum impar, situé entre les précédents, un peu en arrière, dans le champ mésobranchial correspondant au premier arc. (Fig. 20). Au cours de la croissance ultérieure, ce sont les ébauches linguales antérieures qui forment la majeure partie du corps de la langue, tandis que le tuberculum impar n'en fournit qu'un petit quadrilatère logé dans l'angle du sillon terminal. (Fig. 21).

La racine de la langue, de même que l'épiglotte proviennent de l'éminence hypobranchiale qui est encore appelée pars copularis parce que comme les copules, elle se forme à partir du mésenchyme unissant les extrémités ventrales droites et gauches d'arcs viceraux, en l'occurrence des deuxième, troisième et quatrième. (Fig. 22).

Les muscles de la langue dérivent des deuxième, troisième, quatrième et cinquième somites cervicaux et sont induits par les crêtes neurales cervicales.

Dans l'axe de l'arc hyoïdien et sur toute sa longueur se forme le cartilage de REICHERT.

En fait la région la plus dorsale du cartilage de REICHERT est dès son apparition fragmentée en deux ébauches isolées :

- l'une située en dedans du nerf facial est celle de l'axe de l'étrier.
- l'autre située en dehors du nerf facial est celle de la base de l'apophyse styloïde et de la petite corne de l'os hyoïde réunies par une structure qui subit une transformation fibreuse = le ligament stylo-hyoïdien.

Sillon mandibulaire médian

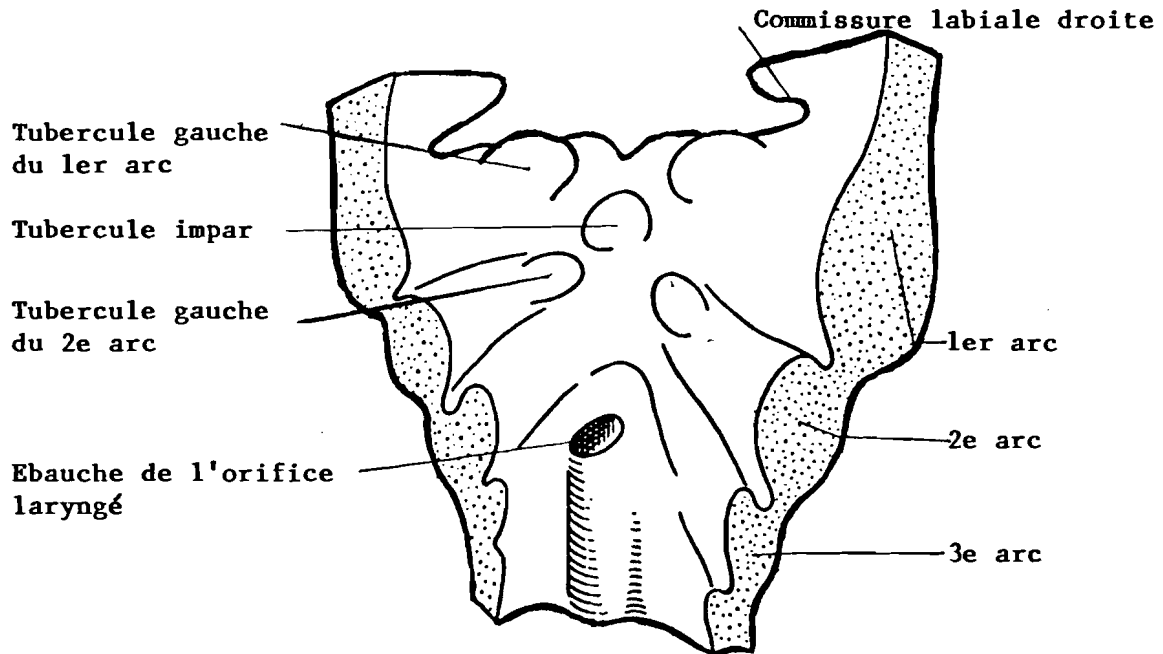


FIG. 20 - Formation de la langue. (d'après les travaux de CADENAT cité par Mugnier (65))

Vue Postérieure d'une coupe transversale.
- Les ébauches -

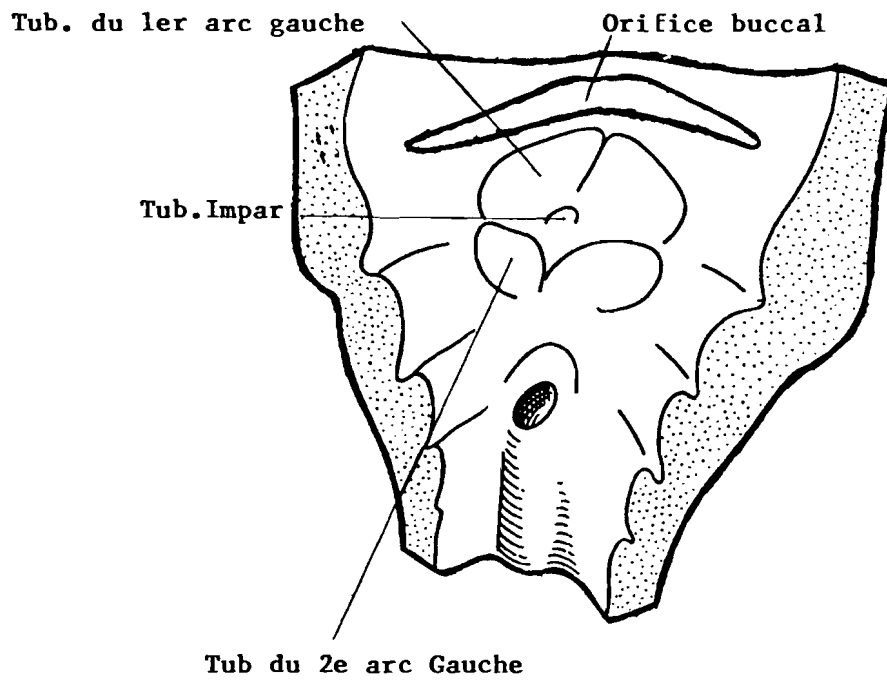


FIG. 21 - Formation de la langue.

Fusion des ébauches

D'après Cadenat cité par Mugnier

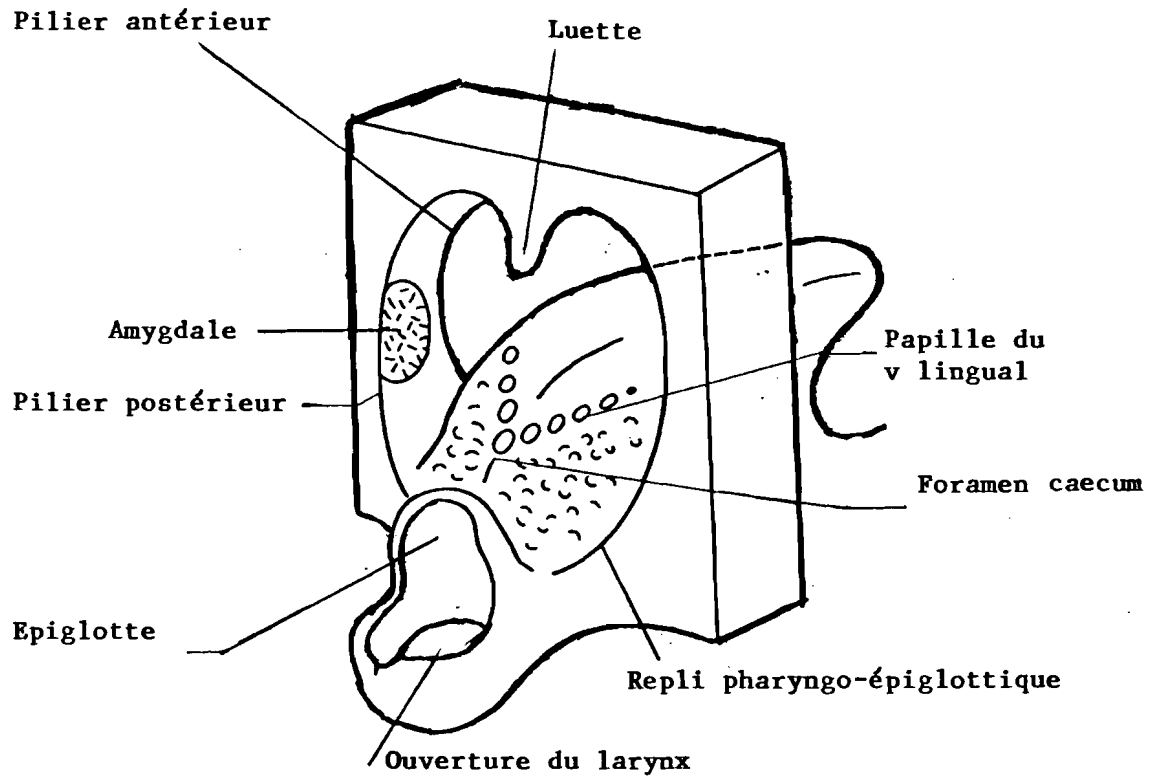


FIG. 22 - Formation de la langue.

D'après Cadenat cité par Mugnier

Aux différents segments appartenant au deuxième arc branchial (arc hyoïdien) et qui forment la chaîne hyoïdienne s'ajoute un autre segment dérivé du troisième arc, le thyrohyal qui constitue la grande corne de l'hyoïde. ⁽⁸¹⁾

Au cœur du cartilage de REICHERT, apparaissent huit points d'ossification qui contribuent à la formation de l'hyoïde :

- deux points pour le corps se différencient vers la fin de la vie intra utérine et se soudent sur la ligne médiane pour former un centre unique.
- deux points pour les grandes cornes, eux aussi apparaissent très tôt, à la même période que les deux précédents. Ils fusionnent également rapidement.
- deux points pour les extrémités postérieures des grandes cornes, qui apparaissent pendant l'adolescence et s'étendent vers l'avant et vers l'arrière.
- deux points pour les petites cornes qui se forment également pendant l'adolescence.
(vers la quinzième année).

Les muscles hyoïdiens dérivent du sixième somitomère et sont induits par la crête neurale myélocéphalique.

Chapitre V.

Croissance et maturation.

La mandibule humaine a été étudiée sous tous ses aspects et nous estimons qu'elle est suffisamment bien connue pour que nous ne l'évoquions pas dans ce chapitre.

Cependant, étant donné que l'appareil hyoïdien constitue le centre d'intérêt de notre étude, il nous paraît logique de mettre l'accent sur sa croissance et sa maturation.

Les points d'ossification apparus au sein du cartilage de REICHERT fusionnent. Cette fusion se fait très tôt pour certains. Pour d'autres, par contre elle se réalise à la puberté.

Dans la majorité des cas le cartilage de REICHERT (prolongement du chondrocrâne sous-jacent au cartilage de MECKEL) s'ossifie au niveau de ses parties distales :⁽⁸¹⁾.

- la partie postérieure donnera l'apophyse styloïde qui d'abord distincte s'articulera puis se soudera à l'apophyse styloïde du temporal.
- la partie la plus antérieure formera la petite corne de l'os hyoïde.
- la partie moyenne se transformera en ligament stylo-hyoïdien.

Ce ligament⁽⁶⁵⁾ peut, bien que rarement, s'ossifier partiellement ou complètement réalisant dans cette dernière éventualité l'os cérato-hyal ; l'appareil hyoïdien au complet est réalisé avec l'os hyoïde et les pièces latérales du côté opposé.

L'ossification de l'os hyoïde est du type enchondral et sa maturation se poursuit jusqu'à l'âge adulte.

L'os hyoïde est presque exclusivement constitué de tissu compact. On retrouve cependant des traces de tissu spongieux dans les parties les plus épaisses du corps et des grandes cornes.

Chez l'enfant les grandes cornes et les petites cornes sont des pièces indépendantes articulées seulement au corps. Avec l'âge, elles deviennent immobiles et finissent par se souder au corps. Il en résulte un os hyoïde unique présentant deux grandes cornes, deux petites cornes et un corps.

STRICKER⁽⁸⁹⁾ qualifie l'os hyoïde de véritable relais entre la mandibule en avant et le crâne en arrière. Cette miniature de mandibule, véritable nacelle suspendue, est un os de transition

STRICKER ⁽⁸⁹⁾ qualifie l'os hyoïde de véritable relais entre la mandibule en avant et le crâne en arrière. Cette miniature de mandibule, véritable nacelle suspendue, est un os de transition qui participe à la situation spatiale de la langue et semble également jouer un rôle directionnel en réorientant verticalement les forces émanées de son hamac musculaire.

Initialement la distance colonne vertébrale -os hyoïde demeure constante jusqu'à la puberté, mais au grè de la poussée pubertaire le menton emporte vers l'avant l'appareil hyoïdien, phénomène contemporain de la mue de la voix.

La position de l'os hyoïde selon BENCH ⁽⁶⁾ serait liée à la croissance de l'axe vertébral. L'os hyoïde se déplace vers le bas depuis l'aplomb de C₃ - C₄ à l'âge de trois ans, au niveau de C₄ à l'âge adulte.

Les travaux de TALMANT ⁽⁹⁵⁾ ont permis de trouver une explication plus complète aux variations topographiques de l'os hyoïde.

En effet, les données de l'anatomie descriptive, celles de la radiographie, et du radiocinéma, ainsi que les moulages des voies aériennes supérieures ont amené cet auteur à conclure que pendant toute la phase initiale de son développement in utéro, puis extra utéro au cours des premières années, le pharynx humain reste très court. Il mesure environ quatre centimètres soit 1/3 de sa hauteur chez l'adulte. De même que les autres primates, le nouveau né humain ne possède pas d'oropharynx.

A ce stade du développement, l'os hyoïde est situé à hauteur de l'interligne C₁ - C₂. Chez l'adulte, il se retrouve à hauteur de l'interligne séparant les troisième et quatrième vertèbres cervicales. Ce décalage vertical traduit une croissance des vertèbres cervicales plus importante au cours des premières années que la chaîne viscérale cervico thoracique. Cette disparité est compensée au niveau du pharynx par le développement du nasopharynx et l'apparition d'une nouvelle structure : l'oropharynx.

Donc le terme « descente » d'usage courant pour qualifier le mouvement relatif de l'hyoïde par rapport au crâne peut incidemment faire croire à l'orientation caudale de ce déplacement. Or le mouvement réel évalué comme il est de règle par rapport à la voûte plantaire se fait en direction crânienne. C'est pour cette raison que TALMANT ⁽⁹⁵⁾ préfère le terme de migration de l'hyoïde plutôt que de sa descente.

Chapitre VI.

Anatomie de l'appareil hyoïdien.

Comme nous l'avions dit plus haut, l'apophyse styloïde forme avec le ligament stylo-hyoïdien et l'os hyoïde un ensemble de même origine embryologique, ⁽²⁵⁾ et ⁽⁸⁴⁾, le deuxième arc branchial et précisément le cartilage de REICHERT.

VI-1 - L'os hyoïde.

L'os hyoïde forme à lui seul le squelette antérieur du cou. C'est une pièce osseuse située à la limite de la face et du cou, au dessus et concentriquement au corps du maxillaire inférieur et au dessus du cartilage du larynx à la hauteur de l'interligne articulaire C₃ - C₄. On le considère parfois comme le squelette osseux de la langue ce qui lui vaut l'appellation d'os lingual. ⁽²⁵⁾

L'os hyoïde forme un arc concave en arrière ⁽⁵⁵⁾ (Fig. 23). Il présente à étudier :

- un corps médian.
- deux grandes cornes.
- deux petites cornes.

VI-1-1 Le corps :

C'est une lame osseuse médiane, grossièrement rectangulaire, aplatie d'avant en arrière.

Il présente à décrire deux faces et deux bords.

*** La face antérieure : (Fig. 24).**

Présente une crête verticale médiane et une transversale. Les deux crêtes divisent la face antérieure en deux facettes supérieures et deux facettes inférieures qui donnent insertion à de nombreux muscles.

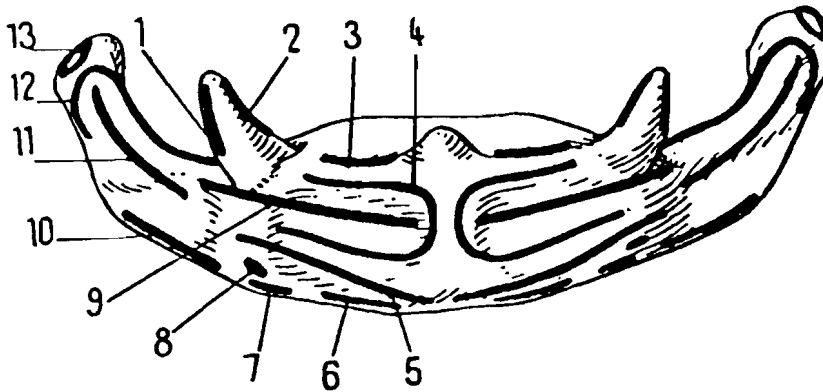


FIG. 23 - Insertions musculaires sur l'os hyoïde.

1 et 12 constricteur moyen du pharynx

2 lingual supérieur et lingual inférieur

3 et 4 génio-hyoïdien

5 sterno-cléido-hyoïdien.

6 omo-hyoïdien

7 thyro-hyoïdien

8 stylo-hyoïdien

9 chef basio-glosse de l'hyo-glosse

11 chef cératoglosse de l'hyo-glosse

12 cératoglosse accessoire.

D'après Crépy C. (25)

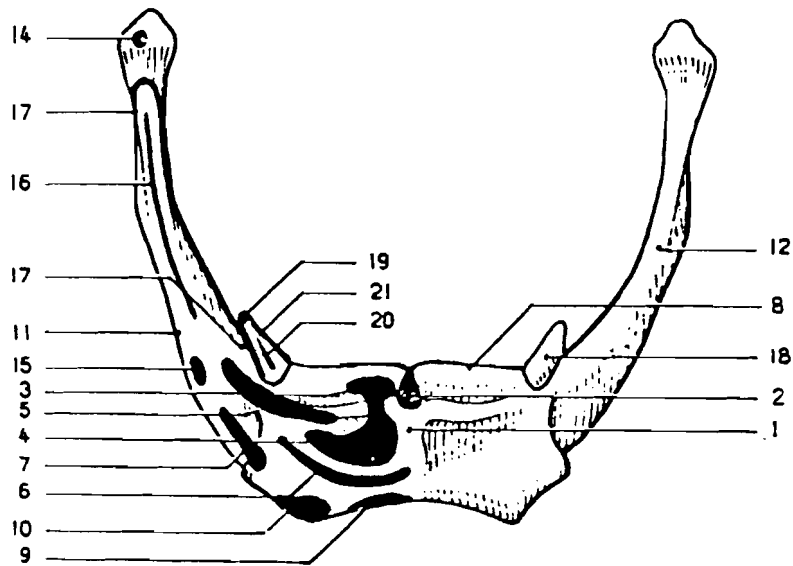


FIG. 24 - OS HYOÏDE - Vue antérieure.

1. Tubercule hyoïdien. - 2. Septum lingual. - 3. Faisceau supérieur du muscle géno-hyoïdien. - 4. Faisceau inférieur du muscle géno-hyoïdien. - 5. - Faisceau basio-glosse du muscle hyo-glosse. - 6. Muscle mylo-hyoïdien. - 7. Muscle stylo-hyoïdien. - 8. Membrane hyoglossienne. - 9. Muscle sterno-cléido-hyoïdien. - 10. Muscle omo-hyoïdien. - 11. Muscle thyro-hyoïdien. - 12. Grande corne. - 14. Muscle cérato-glosse accessoire. - 15. Muscle digastrique. - 16. Faisceau cérato-glosse. - 17. Faisceau hyoïdien du muscle constricteur moyen. - 18. Petite corne. - 19. Ligament stylo-hyoïdien. - 20. Muscle lingual inférieur. - 21. Muscle lingual supérieur.

D'après Crépy C. (25)

* **La face postérieure** fortement concave en arrière est dépourvue d'insertion musculaire.

* **Le bord supérieur** donne attache aux trois membranes :

- hyo-thyroïdienne.
- hyo-épiglottique.
- hyo-glossienne.

ainsi qu'au muscle génioglosse.

* **Le bord inférieur** donne insertion, de dedans en dehors, aux muscles :

- sterno-cléido-mastoïdien.
- omo-hyoïdien et thyro-hyoïdien.

VI-1-2 Les grandes cornes :

Elles prolongent chaque extrémité de l'os. Elles se dirigent obliquement en haut, en arrière et en dehors. On leur distingue deux faces, deux bords et une extrémité.

* **La face externe** donne insertion, à mi-hauteur et sur sa moitié postérieure au muscle hyoglosse, en haut et en arrière de l'hyoglosse s'attache le contracteur moyen du pharynx, en bas et en avant de l'hyoglosse, se fixent le tendon intermédiaire du digastrique et le muscle stylo-hyoïdien.

* **La face interne** : concave ne donne aucune insertion musculaire.

* **Le bord supérieur** : donne attache à la membrane hyo-thyroïdienne.

* **Le bord inférieur** : donne insertion au muscle thyro-hyoïdien.

* **L'extrémité de la grande corne** : forme un tubercule arrondi sur lequel s'insèrent le ligament hyoïdien latéral et le muscle cérato-glosse accessoire.

VI-1-3 Les petites cornes.

Ce sont deux osselets ovoïdes implantés à l'union du corps avec les grandes cornes. Le sommet de chaque petite corne donne insertion au ligament stylo-hyoïdien ; tandis que sa face antérieure sert d'attache aux muscles linguaux supérieur et inférieur ainsi qu'au constricteur moyen du pharynx.

VI-2 - Les muscles supra-hyoïdiens ou encore sus-hyoïdiens ⁽¹⁹⁾ (Fig. 25).

Les muscles situés au dessus de l'os hyoïde forment un groupe hétéroclite qui comprend :

* les muscles du plancher de la bouche en avant représentés de haut en bas par

les muscles :

- génio-hyoïdien.

- mylohyoïdien.

- ventre antérieur du digastrique.

* les muscles latéro-pharyngés en arrière, représentés par le ventre postérieur du digastrique et les muscles du bouquet stylien de Riolan formé dans le sens latéro-médial par les muscles :

- stylo-hyoïdien.

- styloglosse.

- stylo-pharyngien.

Le muscle digastrique appartient donc par chacun de ses ventres à un groupe musculaire différent. Ses deux ventres ont d'ailleurs une origine embryologique, un rôle et une innervation différents.

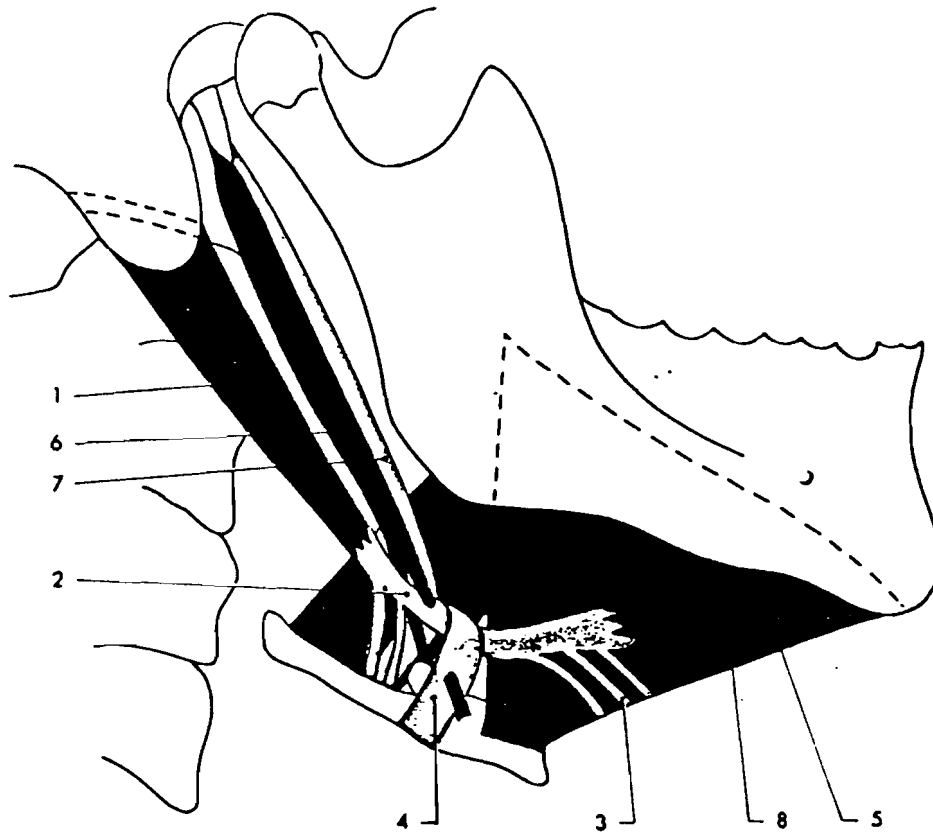


FIG. 25 - Vue latérale des muscles sus-hyoïdiens.

1. Ventre postérieur du muscle digastrique. - 2. Tendon intermédiaire.
 - 3. Aponévrose interdigastrique. - 4. Aponévrose cervicale superficielle.
 - 5. Ventre antérieur du digastrique. - 6. Stylo-hyoïdien. - 7. Ligament
 stylo-hyoïdien. - 8. Muscle mylo-hyoïdien.

D'après Crépy C. (25)

VI-2-1 - Le muscle mylo-hyoïdien :

C'est le muscle principal du plancher de la bouche. Il naît de la face antérieure du corps de l'os hyoïde et se termine sur la ligne mylo-hyoïdienne de la mandibule. Il est oblique en haut, en avant et latéralement. Les deux muscles mylo-hyoïdiens sont unis par un raphé médian et forment ensemble un segment de cône. (Fig.26).

Action : Il abaisse la mandibule et participe à l'ouverture active de la bouche quand il prend son point fixe sur l'os hyoïde. Il élève l'os hyoïde quand il prend appui sur la mandibule (lors de la déglutition).

Innervation : Il est innervé par le nerf mylohyoïdien, branche collatérale du nerf alvéolaire inférieur, branche terminale du nerf mandibulaire (V₃). Ce nerf longe dans le sillon mylo-hyoïdien de la mandibule et glisse sur la face inféro-latérale du muscle mylo-hyoïdien.

VI-2-2 - Le muscle génio-hyoïdien :

Il naît de la face antérieure du corps de l'os hyoïde, au dessus du muscle mylo-hyoïdien et se termine sur l'apophyse géni inférieure de la mandibule. Il est oblique en haut et en avant. Les deux muscles génio-hyoïdiens, non jointifs, doublent la face supérieure du muscle mylo-hyoïdien.

Action : identique à celle du mylo-hyoïdien.

Innervation il est innervé en apparence par le nerf du muscle génio-hyoïdien, branche collatérale du nerf grand hypoglosse (XII) ; les neuro-fibres viennent en réalité du plexus cervical, en particulier du rameau ventral du premier nerf cervical (C₁), par le premier rameau communicant que le nerf hypoglosse échange avec lui.

VI-2-3 - Le ventre antérieur du muscle digastrique :

Il est oblique en haut, en avant et latéralement doublant la face inférieure du muscle mylo-hyoïdien ; il se termine dans la fosse digastrique du corps de la mandibule.

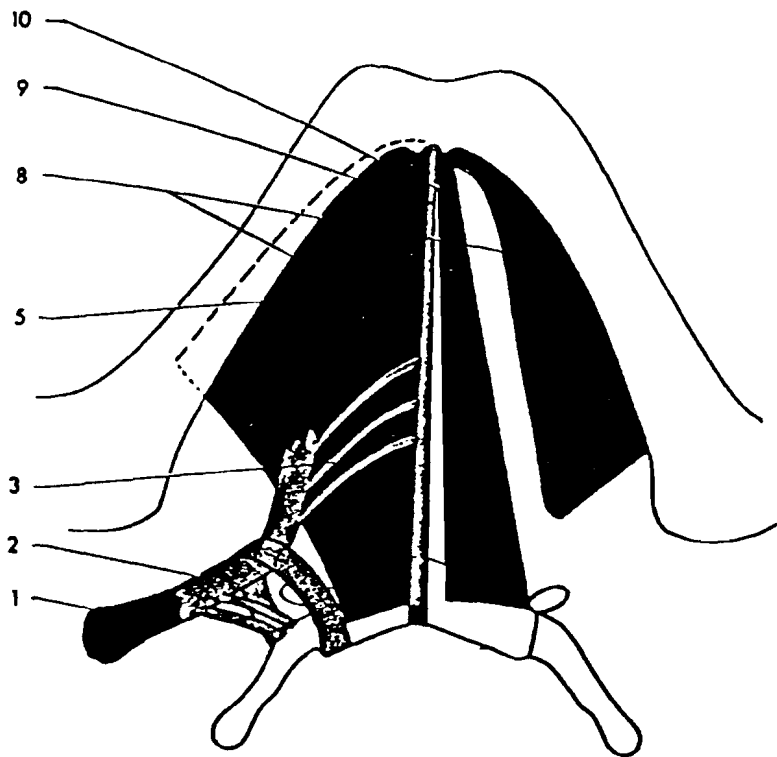


FIG. 26 - Vue inférieure des muscles sus-hyoïdiens.

1. Ventre postérieur du muscle digastrique. - 2. Tendon intermédiaire.
 - 3. Aponévrose interdigastrique. - 5. Ventre antérieur du digastrique.
 - 8. Muscle mylo-hyoïdien. - 9. Raphé tendineux médian. - 10. Muscle
 génio-hyoïdien.

D'après Crépy C. (25)

Action : Il attire l'os hyoïde (et la langue qu'il supporte) en haut et en avant lorsqu'il s'appuie sur la mandibule. Il abaisse la mandibule lorsqu'il prend appui sur l'os hyoïde.

Innervation : Il est innervé par le nerf mylo-hyoïdien.

VI-2-4 - Le muscle stylo-hyoïdien :

Il s'insère sur la face latérale de la base du processus styloïde de l'os temporal et se termine sur la face antérieure du corps de l'os hyoïde. Il est oblique en bas, en avant et médialement.

Action : Il attire l'os hyoïde (et la langue) en haut et en arrière.

Innervation : Il est innervé par le rameau stylo-hyoïdien du nerf facial (VII) (souvent issu d'un tronc commun avec le rameau digastrique ou avec le rameau lingual du nerf facial.).

VI-2-5 - Le muscle stylo-glosse.

Il naît de la face antérieure de la base du processus styloïde de l'os temporal et se termine sur la face latérale du septum lingual ; les fibres supérieures longent la face dorsale, les fibres inférieures traversent les muscles longitudinal supérieur et génio-glosse. Au cours de son trajet, il arme le bord latéral de la langue, mêlant ses fibres à celles des muscles palato-glosse et amygdalo-glosse.

Action : Il attire la langue en haut et en arrière.

Innervation : Il est innervé par le nerf grand-hypoglosse (XII).

VI-2-6 - Le muscle stylo-pharyngien :

Il naît de la face médiale de la base du processus styloïde de l'os temporal et se termine à la face profonde du fascia ptérygo-basilaire et sur les cartilages thyroïde et épiglottique.

Oblique en bas, en avant et médialement, il est d'abord situé sur la face latérale du pharynx ; il y pénètre en passant entre les muscles constricteurs supérieur et moyen du pharynx.

Action : Il élève le pharynx et le larynx.

Innervation : Il est innervé par le nerf glosso-pharyngien (IX).

VI-3 - Les muscles infra-hyoïdiens ou sous-hyoïdiens⁽²⁵⁾ (Fig. 27).

Placés en dessous de l'hyoïde, en avant du larynx et de la trachée, ils sont au nombre de quatre de chaque côté : ils sont disposés en deux plans, le plan superficiel comprend les muscles, sterno-cléido-hyoïdien et omo-hyoïdien. Le plan profond est formé de deux muscles superposés : le muscle thyro-hyoïdien en haut et le muscle sterno-thyroïdien en bas.

VI-3-1 - Le muscle sterno-hyoïdien.

Il s'insère sur la face dorsale de l'extrémité sternale de la clavicule, de l'articulation sterno-claviculaire (et du ligament sterno claviculaire postérieur) et du manubrium sternal, à distance de la ligne médiane, au dessus du muscle sterno-thyroïdien.

Il se termine sur le bord inférieur du corps de l'os hyoïde près de la ligne médiane.

Il est dirigé obliquement en haut et un peu médialement. Les deux muscles sterno-hyoïdiens sont contigus au niveau de leur attache sur l'os hyoïde, écartés l'un de l'autre en bas.

VI-3-2 - Le muscle omo-hyoïdien.

Il s'insère sur la face antérieure du corps de l'omoplate, d'où son nom, près du bord supérieur, médialement à l'incisure scapulaire. Il se termine sur le bord inférieur du corps de l'os hyoïde, latéralement au muscle sterno-hyoïdien, médialement au muscle thyro-hyoïdien.

C'est un muscle à deux ventres. Le ventre inférieur est très oblique en haut, en avant et médialement, traversant le triangle cervical postérieur qu'il divise en deux parties ; la partie inférieure prenant le nom de triangle omo-claviculaire (ou grande fosse supra-claviculaire).

Le ventre supérieur est peu oblique, longeant le bord latéral du muscle sterno-hyoïdien.

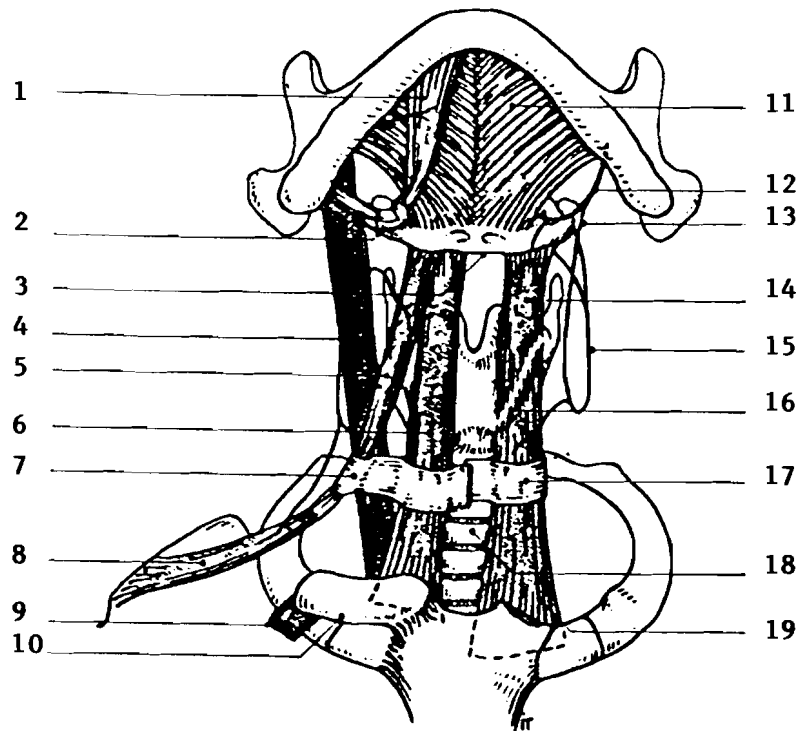


FIG. 27 - Les muscles infra-hyoïdiens.

1. - M. digastrique (ventre antérieur). - 2. N. hypoglosse. - 3. Os hyoïde.
 - 4. V. jugulaire int. - 5. M. omo-hyoïdien (ventre supérieur). - 6. M.
 sterno-hyoïdien. - 7. Feuillet superficiel de la lame pré-trachéale du fascia
 cervical. - 8. M. omo-hyoïdien (ventre inférieur). - 9. V. subclavière.
 - 10. Extrémité sternale de la clavicule (sectionnée). - 11. M. mylo-hyoïdien.
 - 12. N. hypoglosse. - 13. Racine sup. de l'anse cervicale. - 14. M. thyro-
 hyoïdien. - 15. Racine inférieure de l'anse cervicale. - 16. Ligne oblique du
 cartilage thyroïde. - 17. Feuillet profond de la lame pré-trachéale du fascia
 cervical. - 18. Trachée cervicale. - 19. M. sterno-thyroïdien.

D'après PUTZ R. et PABST R. (80)

Le tendon intermédiaire marque le changement de direction et répond en profondeur à la veine jugulaire interne. La contraction du muscle aurait une influence possible sur le débit de la veine.

VI-3-3 - Le muscle sterno-thyroïdien :

il s'insère sur la face postérieure du manubrium sternal (jusqu'à la ligne médiane), de la première articulation sterno-costale et de l'extrémité antérieure de la première côte. Il se termine sur la ligne oblique du cartilage thyroïde (versant postéro-inférieur).

VI-3-4 - Le muscle thyro-hyoïdien :

Il s'insère sur la ligne oblique du cartilage thyroïde (versant antéro-supérieur). Il se termine sur le bord inférieur de l'os hyoïde, à la jonction du corps et de la grande corne, latéralement par rapport aux muscles sterno-hyoïdien et omo-hyoïdien. Il est dirigé verticalement. Il recouvre la membrane thyro-hyoïdienne et le paquet vasculo-nerveux laryngé supérieur.

VI-3-5 - Action des muscles infra-hyoïdiens :

Lorsqu'ils prennent appui sur la ceinture scapulaire, la contraction des muscles infra-hyoïdiens abaisse l'os hyoïde et la langue que celui-ci supporte, voire la mandibule si les muscles supra-hyoïdiens sont déjà contractés.

Lorsqu'ils prennent appui sur l'os hyoïde, ils élèvent le sternum, les premières côtes et les clavicules ; ce sont des muscles inspireurs accessoires.

Individuellement, ils peuvent mobiliser le larynx par l'intermédiaire du cartilage thyroïde vers le haut (muscle thyro-hyoïdien) et vers le bas (muscle sterno thyroïdien) ; la tension de la lame prétrachéale du fascia cervical serait assurée par le muscle omo-hyoïdien.

VI-3-6 - Innervation des muscles infra-hyoïdiens :

En apparence, ils semblent innervés par l'anse cervicale et le nerf hypoglosse. L'anse cervicale et sa racine supérieure (qui semble descendre du nerf hypoglosse) fournissent d'arrière en avant et de bas en haut le nerf inférieur du muscle omo-hyoïdien issu du sommet de l'anse, le nerf inférieur du muscle sterno-thyroïdien, le nerf ou les nerfs du muscle sterno-hyoïdien, le nerf supérieur du muscle sterno-thyroïdien. Le nerf grand hypoglosse (XII) lui-même abandonne le nerf du muscle thyro-hyoïdien.

En réalité, les neurofibres viennent des rameaux ventraux des nerfs C₂ et C₃, descendent dans la racine inférieure de l'anse cervicale, sont abandonnées chemin faisant par la racine supérieure de l'anse cervicale, les fibres les plus longues utilisant le nerf hypoglosse sur un court trajet pour rejoindre le muscle thyro-hyoïdien. VANNEUVILLE et al⁽¹⁰²⁾ pensent que le nerf accessoire pourrait innerver le ventre inférieur du muscle omo-hyoïdien.

VI-4 - Le diaphragme stylien :

Entre la face latérale du pharynx et la face médiale de la gaine du muscle sterno-cleido-mastoïdien (formée par la lame superficielle du fascia cervical), s'étend un rideau aponévrotique qui engaine au passage, dans le sens médio-latéral, les muscles stylo-pharyngien, stylo-glosse, stylo-hyoïdien et le ventre postérieur du muscle digastrique.

Ce diaphragme stylien sépare la région latéro-pharyngienne en deux espaces :

- rétro-stylien ou sous parotidien postérieur.
- pré-stylien.

Il est renforcé par deux ligaments :

- le ligament stylo-hyoïdien tendu de la pointe de l'apophyse styloïde à la petite corne de l'os hyoïde, parallèle au muscle homonyme.

- et le ligament stylo-mandibulaire tendu de la pointe du processus styloïde du temporal au bord postérieur de la branche montante de la mandibule.

De part et d'autre du muscle stylo-hyoïdien, s'étendent deux triangles aponévrotiques :

- médialement et en avant, le triangle pré-stylo-hyoïdien, à pointe supérieure et à base inférieure, perforé en bas par l'artère carotide externe qui passe entre muscle et ligament stylo-hyoïdiens :

- latéralement et en arrière, le triangle rétro-stylo-hyoïdien ou stylo-digastrique, à base supérieure, et à sommet inférieur, entre le muscle stylo-hyoïdien et le ventre postérieur du muscle digastrique perforé en haut par le nerf facial (VII).

Dans l'espace rétro-stylien le nerf facial abandonne cinq branches :

- le rameau stylo-hyoïdien.
- le rameau digastrique.
- le rameau auriculaire.
- le rameau occipital.
- le rameau communicant avec le nerf glosso-pharyngien (anse de Haller) ou le rameau lingual.

Dans l'espace rétro-stylien passent également d'autres éléments vasculo-nerveux importants :

- l'artère carotide interne.
- la veine jugulaire.
- le nerf glosso-pharyngien (IX).
- les nerfs vague (X) et accessoire (XI)
- le grand hypoglosse (XII).

Chapitre - VII.

Physiologie de la déglutition.

VII-1 - Définition et généralités :

La déglutition est définie comme l'acte de propulsion des aliments de la bouche dans l'estomac (INGELFINGER 1958) ⁽⁴⁸⁾. Elle fait donc normalement suite à la mastication mais elle intervient aussi lors de la déglutition de la salive, dite encore déglutition à vide.

Selon MAGENDIE ⁽⁶²⁾ la pesanteur ne peut jouer qu'un rôle accessoire, car la déglutition se fait en position verticale la tête en haut, en position couchée et même en position verticale la tête en bas.

Selon GREEN ⁽⁴³⁾ la déglutition ne se fait pas chez un sujet inconscient et aucun liquide ne doit être administré à un tel sujet car il serait inhalé au cours de l'inspiration.

Suivant la situation du bol alimentaire, on reconnaît classiquement à la déglutition : ⁽¹⁰⁵⁾

- un temps buccal.
- un temps pharyngien.
- un temps œsophagien.

Le temps buccal ou temps de préparation se distingue nettement des autres, car la déglutition peut être arrêtée volontairement à n'importe quel moment de ce temps. C'est donc une praxie.

Par contre, dès que le bol alimentaire a franchi les piliers antérieurs (isthme du gosier) pour pénétrer dans le pharynx, la déglutition ne peut plus être arrêtée et le bol alimentaire gagnera toujours l'estomac.

Le temps œsophagien est un acte automatique conscient mais involontaire. C'est un réflexe viscéral. ⁽¹¹⁾.

RAMSEY & coll. ⁽⁸²⁾, en suivant le trajet du bol alimentaire dans le pharynx divisent les deux premiers temps de la déglutition en quatre phases qui s'enchaînent :

- une phase buccale.
- une oropharyngée.
- une mésopharyngée.
- une hypopharyngée.

NEMOURS-AUGUSTE, BARAG ⁽⁷¹⁾ et GASPARD ⁽³⁶⁾ reconnaissent six temps à la déglutition :

- un temps préparatoire.
- un temps buccal.
- un temps isthmique.
- un temps pharyngien.
- un temps œsophagien.
- un temps cardial.

Le passage du bol alimentaire à travers le carrefour aéro-digestif nécessite l'arrêt de la respiration, tandis que se ferment successivement :

- les lèvres (la déglutition est difficile sinon impossible quand la bouche est ouverte.).
- le passage du pharynx vers les fosses nasales (le voile du palais).
- le passage du pharynx vers le larynx (la glotte).

et que s'ouvre et se referme sur le bol alimentaire le sphincter œsophagien inférieur.

En effet le sphincter œsophagien inférieur s'ouvre et demeure relâché durant toute la période de la déglutition. Ce qui permet au bol qui arrive, de pénétrer dans l'estomac.

Une fois que le bol est passé, le sphincter se ferme, rebouchant ainsi la jonction entre l'œsophage et l'estomac. ⁽²⁾.

VII-3 - La déglutition des aliments solides :

VII-3-1 Le temps préparatoire :

Au fur et à mesure qu'ils sont broyés par les dents, les aliments, imbibés de salive sont brassés par la langue et agglutinés en une pâte malléable qui se rassemble en masse appelée bol alimentaire ou bolus.

Le bol est rassemblé sur le dos de la langue, qui le presse contre le palais dur, d'avant en arrière ; la pointe de la langue se relève. Le sujet a un mouvement inspiratoire léger, il demeure en apnée.

VII-3-2 Le temps buccal :

Ce temps peut être considéré comme volontaire. En fait il se déroule automatiquement et inconsciemment, la volonté n'intervenant que pour le déclencher ou l'interrompre.

Lors de cette phase, l'orbiculaire des lèvres se contracte, le bol alimentaire est amené entre la langue et la partie antérieure du palais et tout mouvement mandibulaire est arrêté, tandis que le temporal postérieur stabilise la mandibule. Puis presque simultanément, la respiration s'arrête et le mylohyoïdien se contracte. Ce qui entraîne une élévation et une protraction de la langue dont la pointe s'appuie derrière les incisives supérieures tandis que le masseter se contracte et que les dents entrent en occlusion d'intercuspidation maximale. Ce contact dentaire dure pendant 400 ms d'après MOLLER (1966) ⁽⁶⁴⁾.

Selon WODA ⁽¹⁰⁵⁾, la partie antérieure de la langue ne se déplace pas, en effet la pointe de la langue reste appuyée en arrière des incisives supérieures et c'est une onde de déformation de la masse linguale qui en progressant vers l'arrière entraîne le bol alimentaire vers le pharynx.

Par contre pour GASPARD⁽³⁶⁾, le bolus étant collecté, la pointe de la langue va pénétrer la masse plastique. La portion déglutie se retrouve séparée et puis chargée sur la partie moyenne de la langue qui la lamine, l'essore et la pousse en direction vélaire.

La partie distale de la langue se déplace rapidement vers l'avant, elle renverse donc son mouvement préliminaire. L'oropharynx s'ouvre et une petite pente douce se dessine au niveau de la base de la langue vers l'arrière.

VII-3-3 Le temps isthmique :

Le bol alimentaire propulsé par l'onde péristaltique linguale atteint l'isthme du gosier (niveau des piliers antérieurs du voile).⁽¹⁰⁵⁾

Dès lors la déglutition ne peut plus être arrêtée.⁽³⁶⁾ Le bol alimentaire, chassé au fond de la cavité buccale, traverse le carrefour aérodigestif. Ce temps n'est pas individualisé pour de nombreux auteurs et est considéré comme la première étape du temps pharyngien.

Au moment où le bolus s'engage dans l'isthme du gosier, la base de la langue bascule vers le bas et vers l'arrière. Simultanément, la racine de la langue s'éloigne momentanément de la paroi postérieure du pharynx, juste à cet instant les piliers postérieurs du voile s'écartent passivement.

Le bolus est exprimé entre deux plans turgescents, la langue et le voile, puis se dirige vers la région de moindre résistance : l'orifice pharyngien.

Quand le radix bascule vers le pharynx, l'hyoïde se déplace vers le haut et vers l'avant en ligne droite par rapport à la mandibule. Un peu plus tard, quand le bolus passera dans le pharynx l'hyoïde se déplacera de nouveau vers l'arrière. Chez certains sujets, ce mouvement de retrait semble encore être accompagné d'une ascension hyoïdienne.

Au cours du temps isthmique, les arcades dentaires restent en occlusion d'intercuspidation maximale. Les lèvres, quoique compétentes demeurent souples sans contraction exagérée.

La langue s'est éloignée de la paroi postérieure du pharynx mais dessine toujours une forme de « toboggan ». ⁽³⁶⁾ Cependant, pour beaucoup d'auteurs, la langue reste appliquée contre la paroi postérieure du pharynx.

Dès que le bolus a franchi l'espace compris entre les piliers postérieurs du voile, ces derniers se rapprochent à la manière des rideaux. Ils encadrent ainsi la luette. Celle-ci est repoussée vers le haut et vers l'arrière en raison de la contraction du muscle azygos. A partir de ce moment le voile repose sur la langue.

VII-3-4 Le temps pharyngien de la déglutition :

Ce temps requiert une bonne occlusion dentaire. Il est extrêmement bref, la plupart des auteurs estiment que chez l'homme adulte, il dure 500 ms. D'autres estiment que ce temps est plus bref et serait de l'ordre de 400 ms.

En dépit de cette brièveté, il comporte un très grand nombre d'actes rigoureusement ordonnés dans le temps et dans l'espace.

Le bol est propulsé par la contraction du faisceau longitudinal du styloglosse qui le porte en haut et en arrière, la contraction de ce muscle élève en dôme l'extrémité pharyngée de la langue.

Lorsque le bol chemine d'avant en arrière sur le dos de la langue, il est entraîné par la contraction de la langue dans cette direction et par la raréfaction de l'air dans l'oropharynx lors de l'élévation du voile. A ce moment la langue étant déjà en toboggan, le bol glisse avec la vitesse acquise, qui sera augmentée par le sphincter propulseur glosso-vélique.

Le voile du palais n'obture pas le cavum. Il ne touche pas la paroi pharyngée postérieure pour empêcher le reflux des aliments. Il comprime le bol fortement contre la langue. La portion libre

libre de l'épiglotte se renverse par son mouvement propre et son mouvement est bien actif et non dû à la pression du bol alimentaire. Il obture ainsi l'entrée du larynx, tandis que le vestibule est bien fermé par le rapprochement de la partie laryngée de l'épiglotte et des aryténoïdes par la glotte.

Le pharynx s'élève, solidaire du larynx, l'aspiration thoracique décrite pour la première fois par ARLOING (cité par WODA) ⁽¹⁰⁵⁾ paraît jouer un grand rôle dans la progression du bol ; elle se maintient jusqu'à ce que le bol ait disparu dans l'œsophage.

L'ouverture de la bouche de KILLIAN détermine une nouvelle pression négative dans l'œsophage utile aussi à la propulsion du bol. Le bol ne subit aucun arrêt à la bouche de KILLIAN. Celle-ci est le régulateur du premier temps de la déglutition.

VII-3-5 Le temps œsophagien de la déglutition.

Ce temps débute environ 0,2 à 0,3 seconde après le début de la déglutition. Il se manifeste d'abord par l'ouverture de l'entrée de l'œsophage, connue sous le nom de sphincter supérieur de l'œsophage ; constitué par le muscle crico-pharyngien, qui forme avec les éléments œsophagiens propres, un anneau de un à trois centimètres de hauteur. Le relâchement du sphincter dure tout le temps de la phase bucco-pharyngienne de la déglutition. Le relâchement précède nettement l'arrivée du bol alimentaire, il ne s'agit donc pas d'une ouverture sous l'effet de la pénétration du bol. La progression du bol alimentaire à travers l'œsophage se fait par des ondes péristaltiques. Le péristaltisme est dû à l'activité de la musculature œsophagienne, circulaire interne et longitudinale externe. Les fibres sont striées ou lisses. Chez l'homme, l'œsophage supérieur est uniquement constitué de fibres striées, la

partie inférieure de fibres lisses. La transition se fait à peu près à la jonction du 1/3 supérieur avec les 2/3 inférieurs.

L'innervation œsophagienne, sensible et motrice est due essentiellement au vague. Les rôles de la IX^o et de la XI^o paires crâniennes sont tout à fait secondaires.

Dans la partie inférieure de l'œsophage le plexus d'Auerbach s'intercale entre les fibres musculaires lisses et les rameaux du pneumogastrique.

Des afférences œsophagiennes modulent son activité motrice, ainsi varie la vitesse de propagation et la force de l'onde contractile.

VII-3-6 Le temps cardial.

Le sphincter œsophagien inférieur possède une innervation motrice due à l'ortho sympathique qui part du ganglion stellaire.

Lorsque le bol alimentaire est propulsé dans l'estomac, le sphincter se contracte. Il se ferme ainsi sous l'influence de la stimulation de récepteurs gastriques et empêche le reflux du contenu gastrique dans l'œsophage.

VII-3-7 Régulation nerveuse de la déglutition (Fig. 28).

CD = centre de la déglutition qui assure l'enchaînement et la coordination rigoureuse des activités des muscles mis en jeu lors de la déglutition.

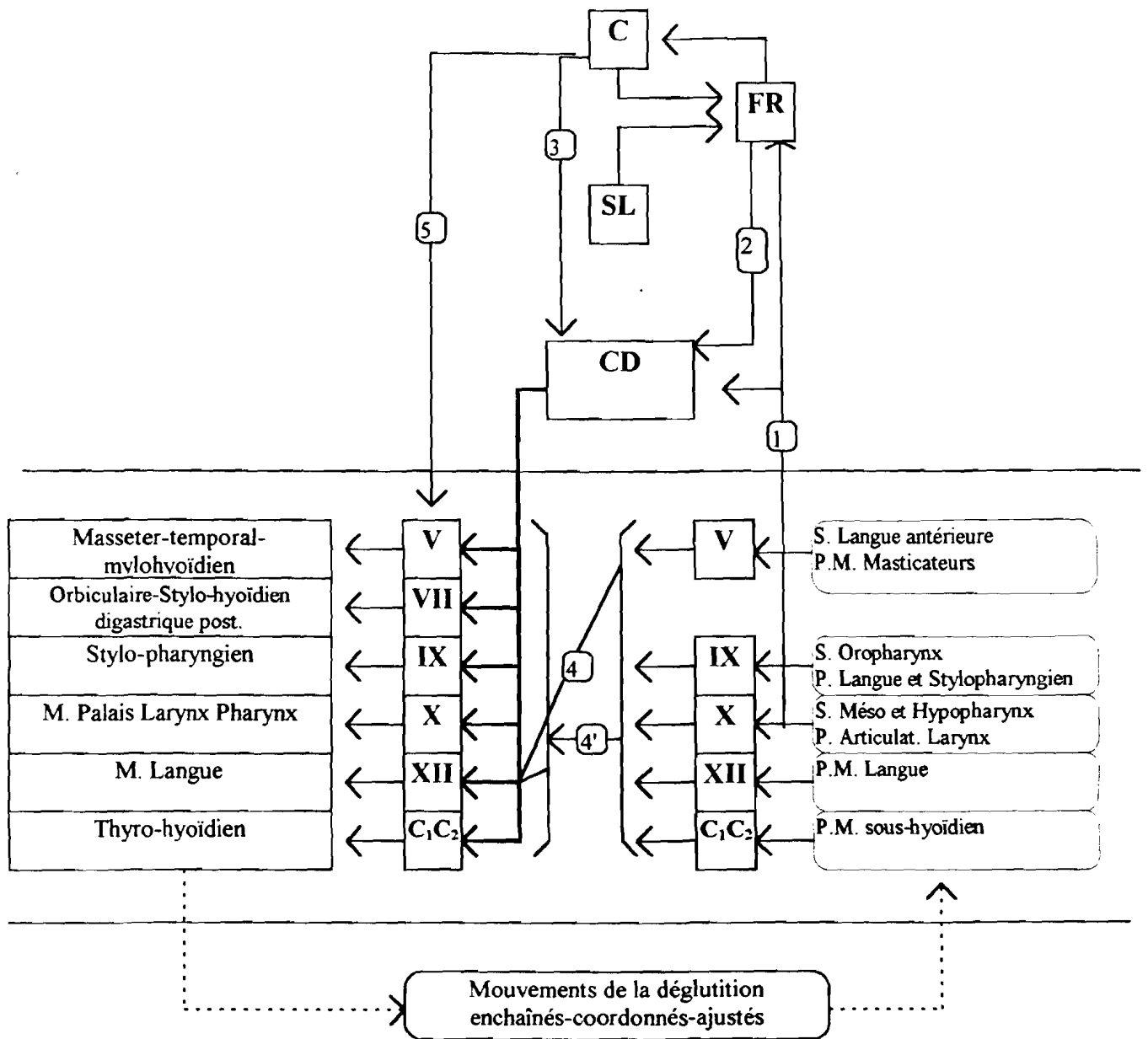


Fig. 28: Régulation Nerveuse de la déglutition

Ce centre est mis en route par des informations venues des récepteurs du territoire du V, du IX et du X (c'est la voie 1) ou par des informations venues du cortex © (voie 3), du système limbique (SL) et de la formation réticulée (FR) (voie 2).

Pendant la déglutition, SUMI a montré que malgré cette régulation centrale, l'activité du XII restait sous la dépendance des réflexes déclenchés à partir de stimulations du V (voie 4). Plus généralement, l'activité de différents motoneurons resterait adaptée par voie réflexe (voie 4). Elle est aussi modifiée par des influx cortico-nucléaires (voie 5).

- S = sensibilité.

- PM = proprioception des muscles.

VII-4 La déglutition du nourrisson et du jeune enfant.

Chez le fœtus dès la treizième semaine ou chez le nourrisson, la déglutition peut être déclenchée par une stimulation des lèvres.

Elle se déroule essentiellement suivant le même processus que celui déjà décrit. Il existe toutefois une différence caractéristique dans le déroulement de la phase buccale.

Chez le nourrisson la phase buccale de la déglutition se caractérise par l'interposition de la langue entre les arcades dentaires et la stabilisation de la mandibule par l'action de la musculature faciale (d'innervation faciale = VII) et linguale (d'innervation XII). On note une forte contraction labiale qui joue le rôle de sphincter. Normalement après dix huit mois, la phase buccale se déroule avec les dents présentes en occlusion pendant que la mandibule est stabilisée par la contraction des élévateurs innervés par le V, que la langue prend appui sur le palais dur, au dessus et en arrière des incisives et que les lèvres se contractent légèrement.

VII-5 La déglutition atypique :

La déglutition atypique avec propulsion linguale ne peut être considérée comme vraiment anormale que si elle persiste au delà de la dixième année.⁽¹⁰⁵⁾ La déglutition atypique décelée avant cet âge n'est le plus souvent qu'une déglutition de transition qu'il est préférable d'appeler déglutition immature.

La déglutition du nourrisson évolue en fonction de la maturation du système nerveux central, en fonction des changements de l'anatomie et en fonction de l'évolution du système sensitivo-moteur.

Si les conditions anatomiques ne changent pas normalement et par exemple si la macroglossie relative du nourrisson persiste, si une hypertrophie des amygdales ne regresse pas spontanément, si la succion du pouce a réalisé des conditions anatomiques incompatibles avec l'accomplissement d'une déglutition adulte, la déglutition primaire s'installe.

PROFFIT⁽⁷⁹⁾ nous fait noter que les stades de transition de la déglutition évoluent en même temps qu'évolue l'occlusion ; laquelle crée des conditions anatomiques nouvelles. C'est d'ailleurs ce que confirment les travaux de SUBTELNY⁽⁹⁰⁾ qui montrent comment une déglutition atypique évolue spontanément vers une déglutition typique après correction orthodontique des conditions anatomiques. L'installation d'une déglutition typique ne tient pas seulement à de simples corrections anatomiques, car généralement si le système sensitif est inadéquat, la déglutition adulte ne peut s'installer spontanément.

Il faut également pour développer une déglutition typique, un système nerveux central normal.

BLOOMER⁽⁹⁾ a signalé des déglutitions atypiques associées à des syndromes cérébelleux et l'incidence élevée des déglutitions atypiques chez les athétosiques ne fait que le confirmer.

Pour FLETCHER ⁽³⁴⁾ et BOSMA ⁽¹³⁾ il semble bien que chez le nourrisson non atteint de troubles neurologiques majeurs, la maturation du système nerveux central nécessaire pour assurer une déglutition de type adulte soit atteinte au plus tard dès dix huit mois.

D'autres auteurs estiment que l'acquisition de la déglutition secondaire ne s'effectue totalement qu'après l'éruption des premières molaires permanentes c'est à dire au stade de constitution de la denture mixte.

Chapitre VIII.

ETUDE EXPERIMENTALE.

VIII-1 Echantillon :

Notre échantillon est constitué par une population de patients issus du fichier personnel du professeur Philippe GUGNY.

Nous avons examiné tous les dossiers tant cliniques que téléradiographiques disponibles et n'avons retenu que les sujets âgés de 7 à 15 ans, avant tout traitement orthodontique ou orthophonique, qu'ils présentent ou non une déglutition atypique. Les patients atteints de malformations crânio-faciales importantes ont été éliminés. Nous avons retenu en tout 94 dossiers de patients ne déglutissant pas au moment de la prise de cliché, dont 73 présentent une déglutition normale et 21 une déglutition atypique.

Cette population est composée de 51 filles et de 43 garçons tous de race blanche.

VIII-2 Document de travail.

L'essentiel de notre travail a porté sur le tracé de céphalogrammes. Toutes les téléradiographies de profil ont été prises dans le même cabinet de radiologie, selon les mêmes normes.

Les clichés téléradiographiques sont réalisés avec une distance foyer-film de 4 mètres. Le foyer du tube est un foyer 1,2 alimenté par un générateur de 500 M.A. La tension utilisée est de 110 Kv sous alimentation de 150 M.A. et une pause de 0,2 à 0,5 seconde.

La tête du patient est orientée selon le plan de Francfort, maintenue par un céphalostat et les arcades dentaires sont en occlusion.

D'après PASQUET ⁽⁷⁵⁾ ce procédé de téléradiographie permet d'obtenir une image sans déformation, sans agrandissement, à condition que la distance entre la source ionisante et la plaque sensible soit supérieure à deux mètres.

VIII-3 Matériel et méthode.

Nous avons personnellement fait tous les tracés céphalométriques en mettant bien en évidence (Fig. 29) :

*** des tissus osseux :**

- l'os frontal (corticale externe (1) et corticale interne (2)).
- la selle turcique (3).
- les os propres du nez (4).
- l'image du palais osseux et le plancher des fosses nasales (5).
- les incisives supérieures et inférieures (6).
- les molaires supérieures et inférieures (7).
- le contour mandibulaire (8).
- les vertèbres cervicales (C₁ à C₄) (9).
- l'os hyoïde (10).

*** des tissus cutané-muqueux.**

- le profil cutané (11).
 - le sinus frontal (12).
 - le sinus maxillaire (13).
 - la fente ptérygo-maxillaire (14).
-

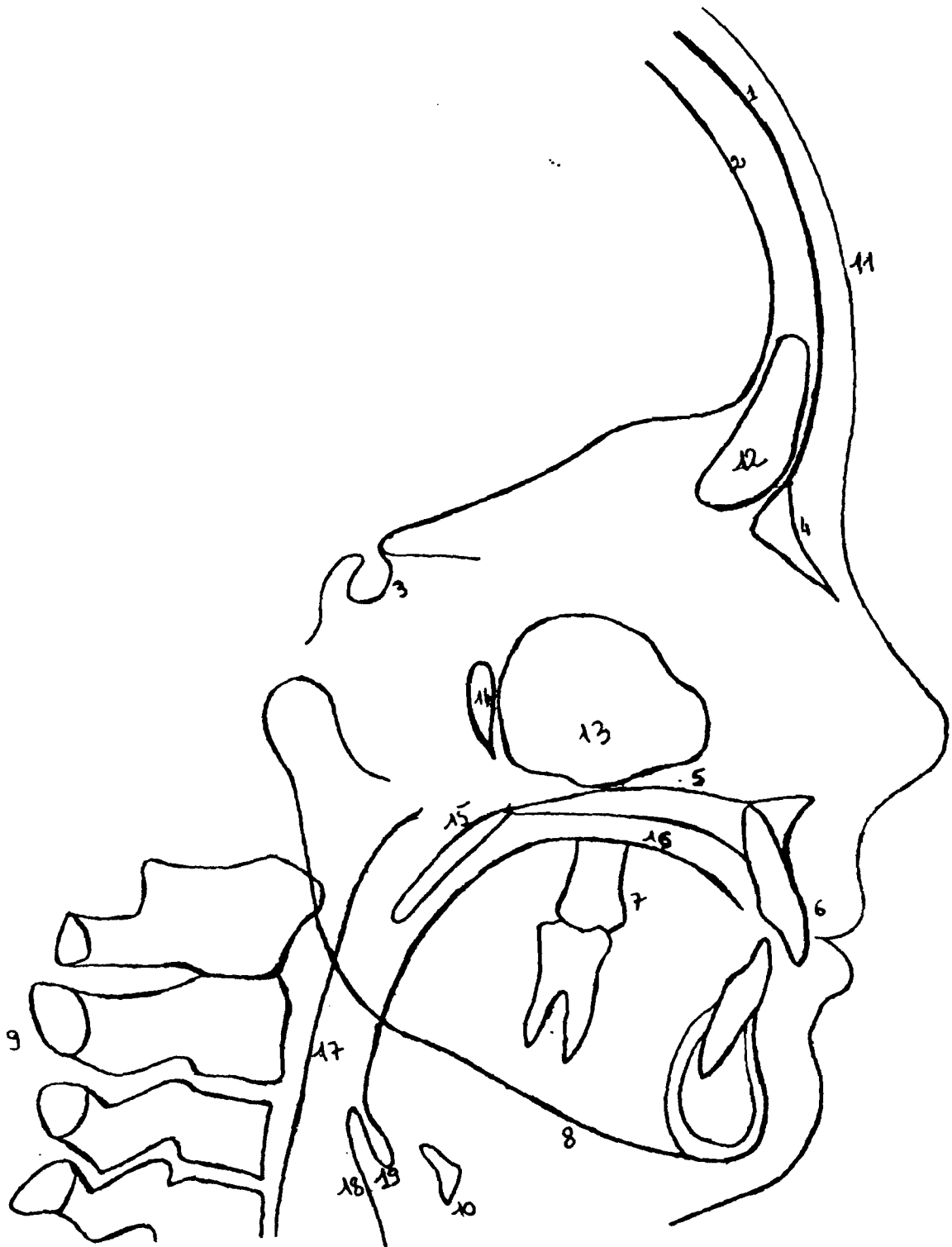


FIG. 29

- le voile du palais (15).
- la langue (16).
- la paroi postérieure du pharynx (17).
- l'épiglotte (18).
- le repli glosso-épiglottique (19).

Les tracés sont réalisés sur papier à calque satin de marque canson d'une épaisseur de 70 g/cm². (le grain le plus fin qui soit). Ce papier est collé à l'aide d'un scotch transparent sur le film téléradiographique en orientant le profil du patient à droite. Les deux bords du films sont collés sur le papier pour éviter une mobilité excessive du calque. Le tracé est exécuté à l'aide d'un critérium avec une mine fine H.B. de 5 mm de diamètre.

VIII-4 Points utilisés. ⁽⁶⁷⁾ (103).

Menton (Me) = point le plus inférieur de l'image de la symphyse mandibulaire.

Gonion (Go) = point équidistant entre le point le plus postérieur et le point le plus antérieur de la région de l'angle mandibulaire.

H = point le plus inférieur et le plus antérieur du corps de l'os hyoïde.

C₃ = point le plus antérieur et le plus inférieur de l'image de la 3^{ème} vertèbre cervicale.

S = le centre de la selle turcique (c'est un point construit).

N_a = nasion = jonction entre l'image de l'os frontal et celle des os propres du nez.

VIII-5 Mesures utilisées :

Dans notre étude le plan mandibulaire est déterminé en joignant les points Me et Go. Nous avons essayé de définir dans un premier temps la situation de l'os hyoïde par rapport à la mandibule d'une part, au rachis cervical d'autre part.

Dans ce but nous avons utilisé une série de mesures (Fig.30) :

- dans le sens vertical, nous avons abaissé une perpendiculaire du plan mandibulaire passant par le point H. La longueur de cette ligne mesurée en millimètres est appelée H-PM.
- dans le sens horizontal nous avons mené une droite, du point H au point C₃. Nous l'avons également mesurée en millimètres et l'avons appelée H-C₃.

Ces mesures ont été effectuées chez tous les patients au sein des deux groupes que nous avons baptisés ainsi :

- patients présentant une déglutition normale.
- patients présentant une déglutition atypique.

Nous avons ensuite calculé les moyennes et les écarts-types. (Tableau N° 2 et N° 3).

L'ensemble des mesures a été porté sur des graphiques (Fig. 31 et 32).

A l'aide de tables statistiques nous avons pu dégager les conclusions suivantes.

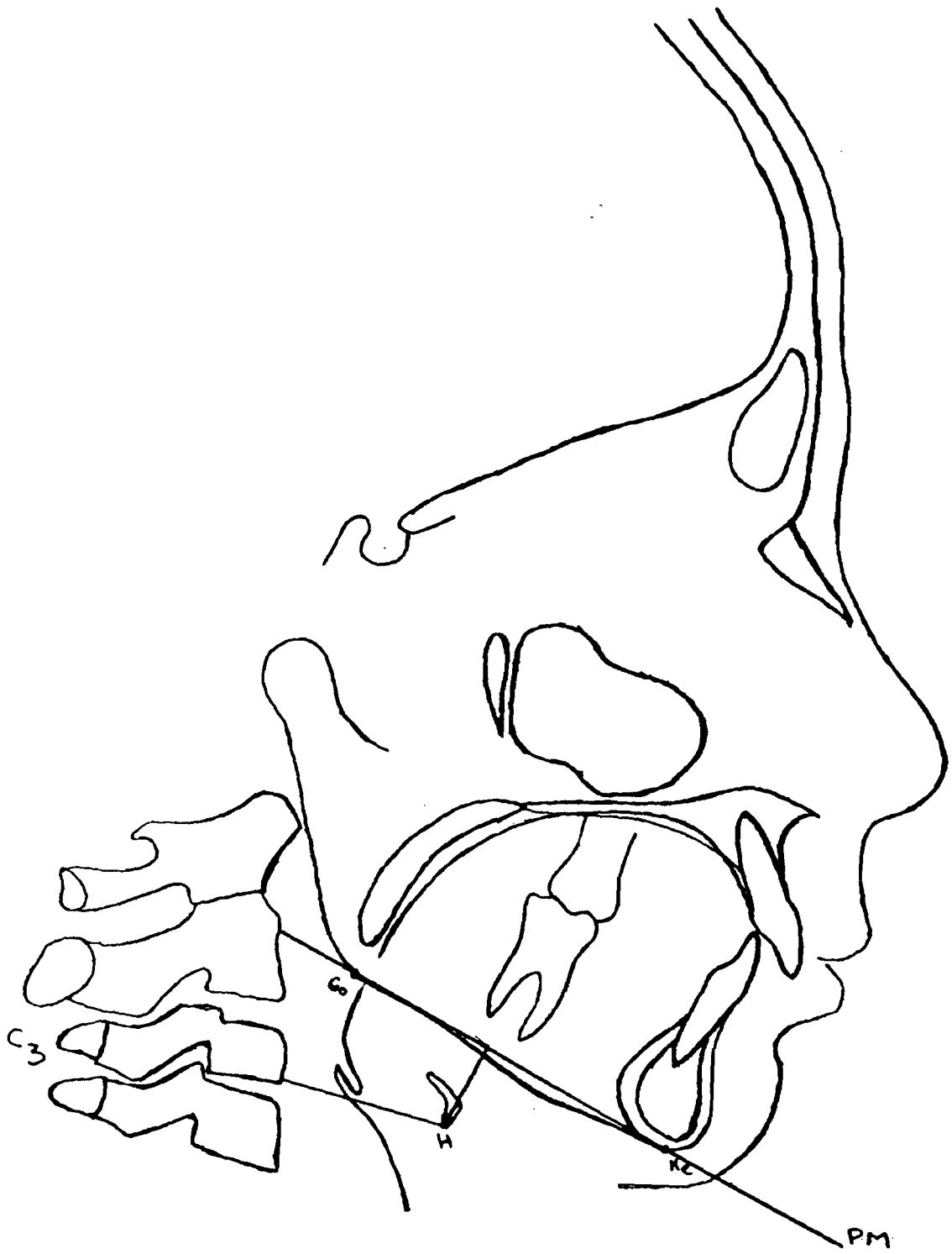


FIG. 30

1) Patients présentant une déglutition normale

	sexe	âge	distance H-PM (mm)	distance H-C3 (mm)
Moyenne	f	10.30	16.88	30.70
	m	10.62	16.08	31.89
	total	10.45	16.51	31.24
Ecart-type	f	1.83	4.39	3.26
	m	1.70	5.16	3.60
	total	1.77	4.73	3.44
Moyenne + 2*Ecart-type	f		25.65	37.22
	m		26.39	39.09
	total		25.98	38.13
Moyenne - 2*Ecart-type	f		8.10	24.18
	m		5.76	24.70
	total		7.04	24.35

Tableau N° 2

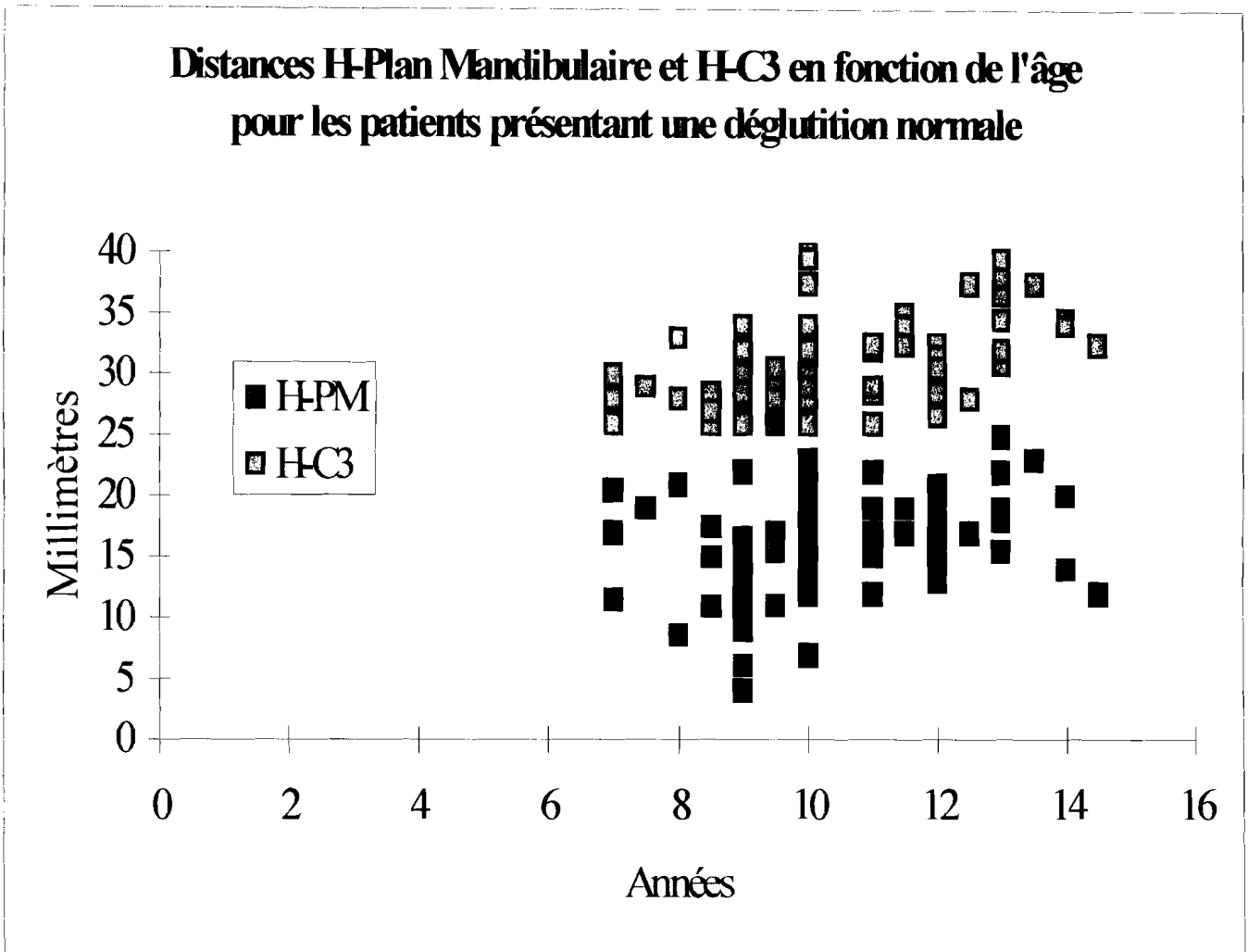


FIG. 31

2) Patients présentant une déglutition atypique

	sexe	âge	distance H-PM (mm)	distance H-C3 (mm)
Moyenne	f	9.00	14.73	29.82
	m	10.33	13.39	31.06
	total	9.60	14.13	30.38
Ecart-type	f	1.86	2.68	2.64
	m	1.22	3.74	2.62
	total	1.71	3.18	2.64
Moyenne + 2*Ecart-type	f		20.08	35.10
	m		20.87	36.29
	total		20.49	35.65
Moyenne - 2*Ecart-type	f		9.37	24.54
	m		5.91	25.82
	total		7.76	25.10

Tableau N° 3

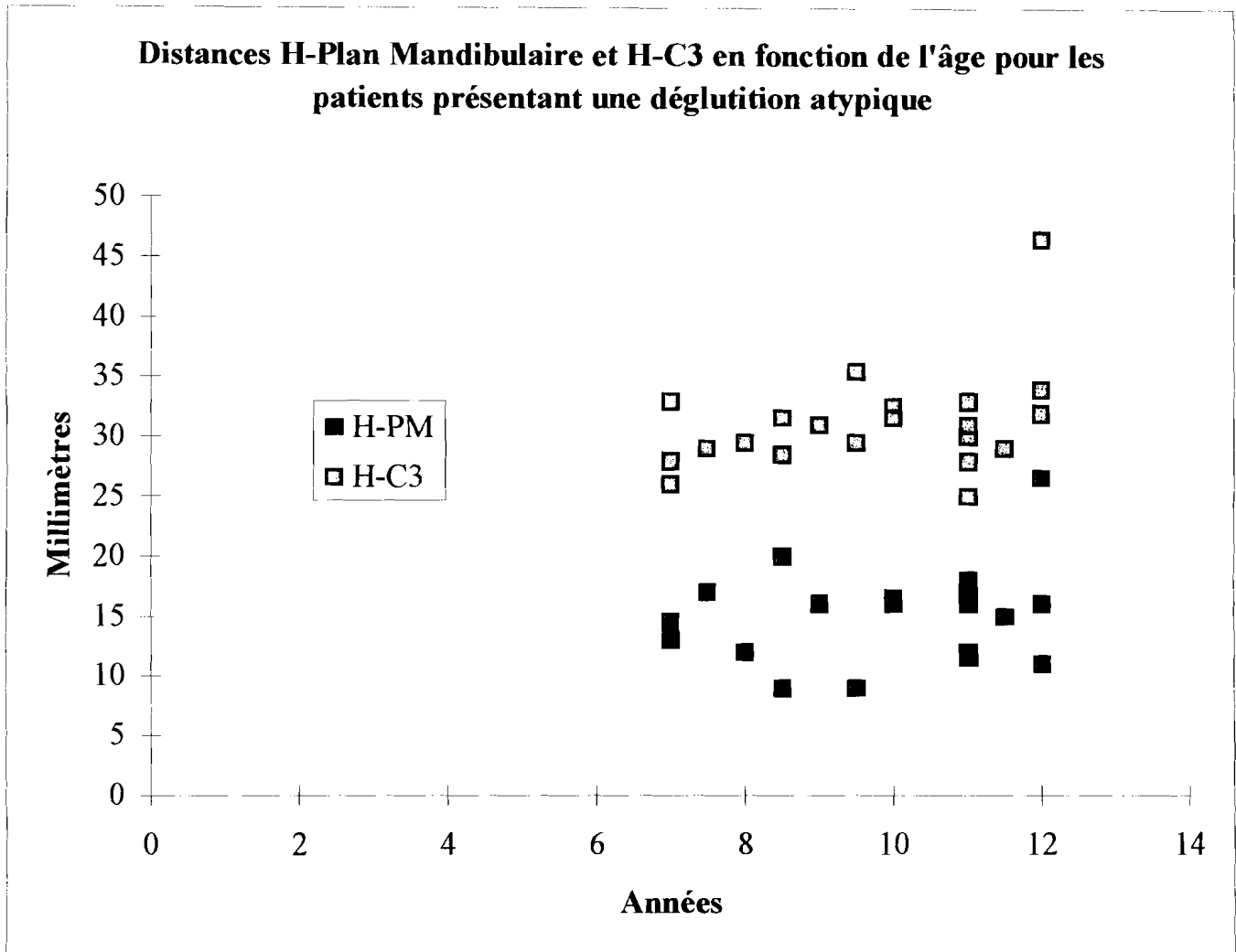


FIG. 32

*** Commentaire à cette 1^{ère} série de mesures.**

Les patients présentant une déglutition atypique ont une distance moyenne H-plan mandibulaire, et dans une moindre mesure, une distance H-C₃ inférieures aux moyennes des patients présentant une déglutition normale. Il pourrait donc sembler à première vue que l'os hyoïde soit plus proche de la mandibule et du rachis cervical chez les patients présentant une déglutition atypique.

Néanmoins, nous ne pouvons statistiquement conclure à une liaison significative dans la mesure où les écarts entre ces données sont largement inférieurs aux écarts-types des échantillons.

En d'autres termes, du point de vue statistique les distributions de chacune des distances H-PM ; H-C₃ sont trop proches pour pouvoir les distinguer.

La recherche des facteurs explicatifs du type de déglutition exige donc un affinement des mesures ou la prise en compte d'autres variables.

Globalement, bien que les données fassent apparaître une distance H-PM des filles légèrement supérieure à celle des garçons et une distance H-C₃ des garçons légèrement supérieure à celle des filles, notre étude ne fait pas état d'un dimorphisme sexuel statistiquement significatif.

Nous avons cependant éliminé volontairement un enregistrement qui constituait « un point aberrant statistiquement », car les valeurs H-PM et H-C₃ étaient trop éloignées de la moyenne de son groupe.

Ces résultats sont en faveur de l'existence d'un ensemble linguo-mandibulo-hyo-vertébral tant au plan anatomique que physiologique.

Pour cette raison nous avons effectué une deuxième série de mesures. Cette fois ci nous avons considéré des structures éloignées du dit ensemble.

Ainsi nous avons choisi **la ligne sellion-nasion**, pour plusieurs raisons :

- la selle turcique présente l'avantage d'être médiane, donc bien visible et en plus c'est une structure peu modifiée par la croissance et / ou les thérapeutiques orthodontiques. Elle constitue donc une zone stable.

- la ligne sellion-nasion est simple à tracer

- son usage est commun : pratiquement elle est utilisée quel que soit la méthode d'analyse envisagée.

Nous avons réalisé la projection orthogonale de H sur la ligne SN, l'avons mesurée et l'avons appelée H'. Cette projection ne se situe pas toujours entre S et N. Nous avons ainsi considéré S comme l'origine de la ligne SN et donc toutes les projections en arrière de ce point sont négatives.

Nous avons mesuré successivement les distances en millimètres. (Fig. 33).

$H-H'$ = mesure verticale.

$S-H'$ = distance séparant la projection de H avec S.

$H'N$ = distance séparant la projection de H à N.

$S-H' + H'-N$ en valeur absolue.

puis, nous avons calculé les moyennes et écarts-types et les résultats ont été portés sur les tableaux 4 et 5.

Les figures 34 et 35 sont les représentations graphiques de ces différentes mesures en fonction de l'âge, respectivement pour les patients présentant une déglutition normale et pour les patients présentant une déglutition atypique.

Nous avons constaté qu'au plan statistique, les moyennes trouvées au sein des deux groupes sont trop proches et donc assimilables.

Autrement dit, la distance du point H à la base du crâne est pratiquement la même chez les patients, présentant une déglutition normale que chez ceux présentant une déglutition atypique.

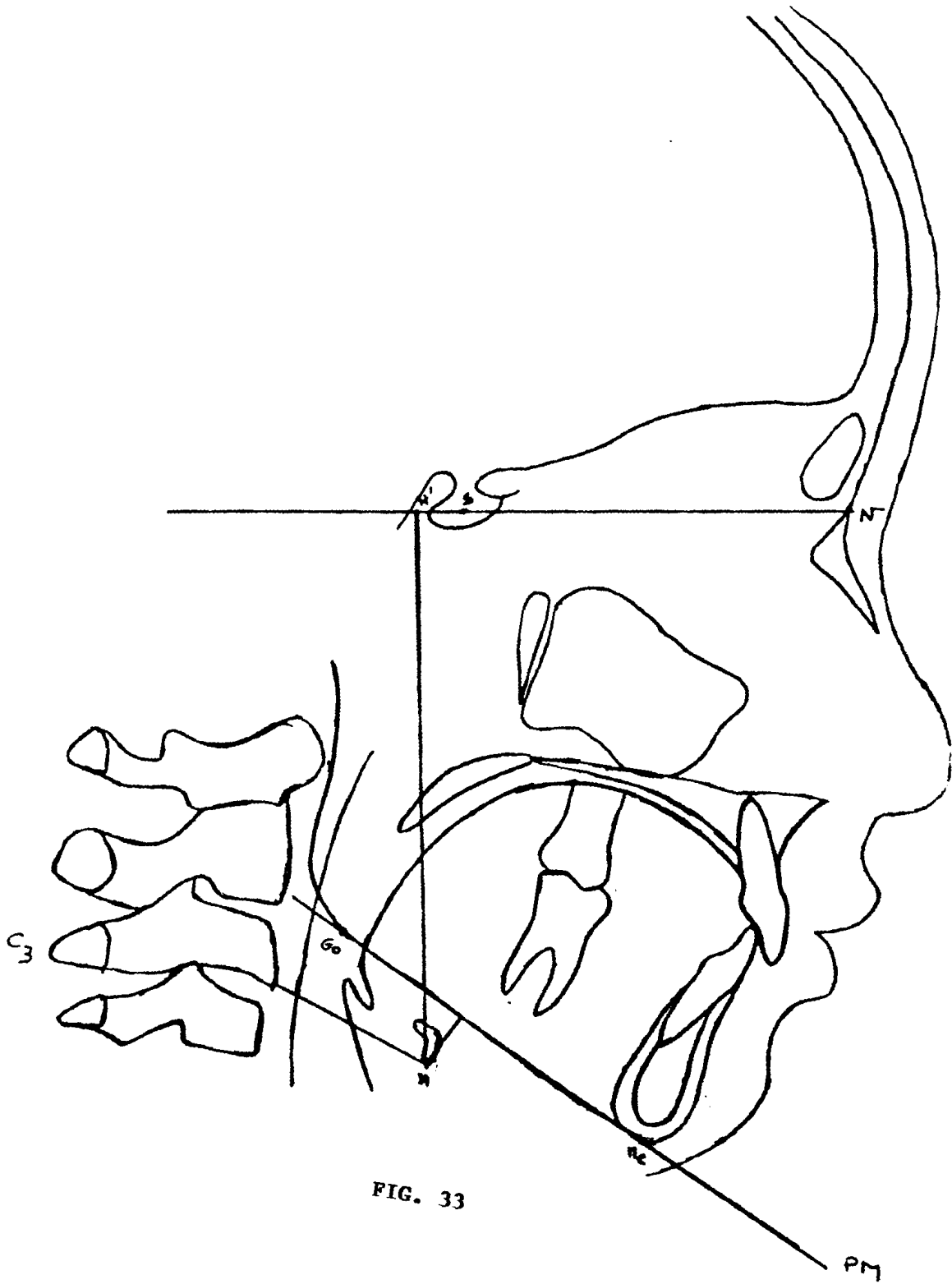


FIG. 33

Patients présentant une déglutition normale

	âge	H-H'	S-H'	H'-N	S-H' + H'-N
Moyenne	10.45	97.40	-1.77	68.97	67.20
Ecart-type	1.77	8.49	6.61	7.22	3.58
Moyenne + 2*Ecart-type	13.98	114.38	11.44	83.41	74.35
Moyenne - 2*Ecart-type	6.91	80.43	-14.98	54.52	60.05

Tableau N° 4

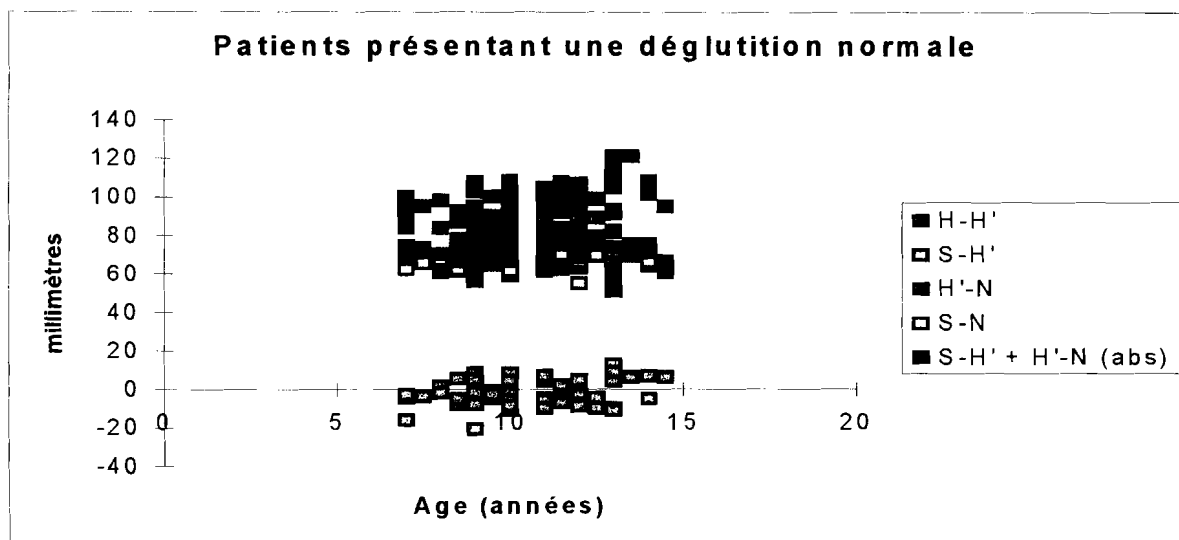


FIG. 34

Patients présentant une déglutition atypique

	âge	H-H'	S-H'	H-N	S-H' + H-N
Moyenne	9.71	94.93	0.29	66.48	66.76
Ecart-type	1.74	9.96	9.79	8.49	3.45
Moyenne + 2*Ecart-type	13.20	114.85	19.86	83.45	73.67
Moyenne - 2*Ecart-type	6.23	75.00	-19.29	49.50	59.86

Tableau N° 5

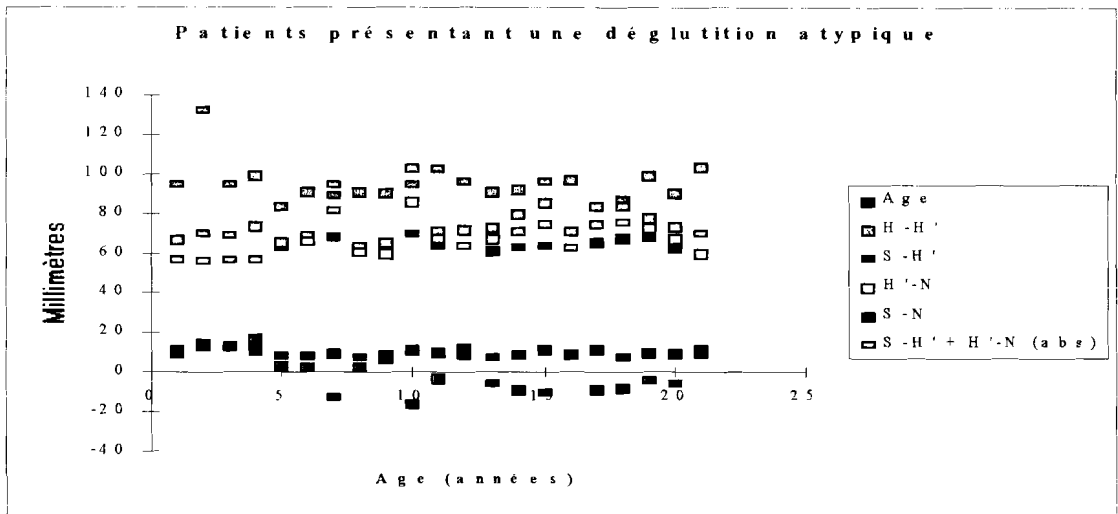


FIG. 35

Nous pouvons donc conclure qu'il n'existe aucune corrélation statistiquement significative entre la position de l'os hyoïde et le type de déglutition.

Chapitre IX.

CONCLUSION.

L'os hyoïde ne s'articule avec aucun os du squelette, mais ses attaches ligamentaires et musculaires lui permettent d'entretenir des relations avec :

- la base du crâne.
- la mandibule.
- la langue.
- la ceinture scapulaire.

Ces différents rapports font de lui une structure importante à tous points de vue.

La difficulté de repérer l'os hyoïde sur un cliché téléradiographique a été minimisée dans la mesure où nous savons maintenant que pour avoir une image nette de cet os, il faut éviter toute déglutition de salive au moment de la pose.

Nous avons eu à comparer au cours de notre étude la position de l'os hyoïde dans deux groupes de patients :

- les uns présentant une déglutition normale.
- les autres une déglutition atypique.

Dans ce but nous avons pris comme références le plan mandibulaire, la troisième vertèbre cervicale et le plan S-N (au niveau de la base du crâne.).

Les résultats trouvés nous permettent de conclure qu'il n'existe aucune corrélation statistiquement significative entre la position de l'os hyoïde et le type de déglutition.

BIBLIOGRAPHIE.

- 1 - ADAMIDIS J.P. ; SPYROPOULOS M.N.
Hyoid bone position and orientation in class I and class II malocclusions.
Am. J. Orthod. Dento-facial Orthop.-101 (4) : 308-12, 1992.
- 2 - ARTHUR G. ; GUYTON, M.D.
Physiologie de l'homme / trad. par Jean Gontier : - Paris : HTW Ltée, 1974. - 502 p.
- 3 - ARTHUR J. ; JAMES M.D. ; SHERMAN H. ; DOROTHY S. LUCIANO PhD. /
Physiologie humaine. - 2ème éd. - Paris : Mc Graw-Hill, 1989. - 801 p.
- 4 - BACON W. ; BERREUR C. ; KRIEGER J. ; HILDWEIN M. ; STIERLE J.L.
Obstruction pharyngienne et adaptation fonctionnelle de la posture naturelle de la tête
et de l'os hyoïde dans le syndrome d'apnée du sommeil.
- Orthod. Fr. - 63 : 595-602, 1993.
- 5 - BEN PANSKY Ph. D. M.D.
- Embryologie humaine par Gary F. Horn. - Paris : ed. Marketing, 1986. - 523 p.
- 6 - BENCH R.W.
Growth of the cervical vertebrae as related to tongue, face and denture behavior.
- Am. J. Orthod. - 49 : 183-214, 1963.

- 7 - BIBBY R.E.
The hyoid bone position in mouth breathers and tongue thrusters.
- Am. J. Orthod. - 85 (4) : 431-433, 1984.
- 8 - BIBBY R.E. ; B.M. Sc (Hons) ; B.D.S. M.M. Sc (Dundee) and PRESTON C.B. ;
B.D.S., M. Dent (Rand).
The hyoid triangle.
- Am. J. Orthod. - 80 (1) : 92-97, 1981.
- 9 - BLOOMER H.
Speech defects and orthodontics.
- Am. J. Orthod. - 49 : 920-929, 1963.
- 10 - BLOQUEL H., LAUDE M.
Approche de l'étude du mouvement d'abaissement de la mandibule.
- Orthod. Fr. - 45 : 433-440, 1974.
- 11 - BONNOT M., LEJOYEUX E.A.
- Physiologie neuromusculaire.
In : Les Dix Questions d'ODF. - 2ème série. - Paris : J. Prêlat, 1971.
- 12 - BOSMA J.F.
Maturation of function of the oral and laryngeal region.
- Am. J. Orthod. - 45 : 94-104, 1963.

13 - BOSMA J.F.

« Human infant oral function. »

Symposium on oral sensation and perception.

- Springfield : Charles C. Thomas Ed., 1967.

14 - BRODIE

Anatomy and physiology of the head and neck.

- Am. J. Orthod. - 36 : 831-844, 1950.

15 - BRULIN F.

Développement sagittal de la langue. Etude téléradiographique sur 292 cas.

- Thèse 3ème cycle Sci. Odontol. - Nantes. 1975.

16 - BRULIN F.

La statique crânio rachidienne, relais de l'action de la langue sur la croissance de la mandibule. (données téléradiographiques).

- Orthod. Fr. - 47 : 75-83, 1976.

17 - BRULIN F., TALMANT J.

Etudes corrélatives du développement sagittal de la face et de la langue. (données téléradiographiques sur 228 cas).

- Orthod. Fr. - 47 : 85-94, 1976.

18 - CHARRON C.

Etude statistique de l'os hyoïde par la téléradiographie en position d'occlusion et de repos physiologique.

- Orthod. Fr. - 31 : 381, 1960.

19 - CHEVREL J.P., FONTAINE C.

Anatomie clinique. Tête et cou.

- Paris : Springer-Verlag, 1996. - 490 p.

20 - COULY G.

Embryologie - croissance - pathologie.

- Paris : Cdp, 1991. - 134 p.

21 - COULY G.

Les neurocristopathies du bourgeon naso-frontal humain.

- Rev. Stomatol. Chir. Maxillofac. - 82 : 213-225, 1981.

22- COULY G., JACQUIER A., ANDRE J.M., SCHMITT J.

Crêtes neurales céphaliques et troubles de la morphogénèse crânio-faciale.

- Rev. Stomatol. Chir. Maxillofac. - 81 : 332-348, 1980.

23 - COULY G., LELIEVRE-AYE C.

Malformations latéro-faciales (neurocristopathies maxillo mandibulaires) associées à des anomalies du tronc cérébral et des nerfs crâniens.

- Rev. Stomatol. Chir. Maxillofac. - 84 : 254-263, 1983.

24 - COULY G., LELIEVRE-AYE C.

La crête neurale céphalique et les malformations cervico-faciales humaines.

Rev. Pédiatr. - 19 : 1983.

25 - CREPY C.

Anatomie cervico-faciale. Ostéologie crânio-faciale. Anatomie descriptive de la face et du cou. Vol. 1.

- Paris : Masson, 1967. - 433 p.

26 - CUOZZO G.S., BOWMAN D.C.

Hyoid bone position during deglutition following forced repositioning of tongue.

- Am. J. Orthod. - 68 : 564, 1975.

27 - DANGY B.

Contribution à l'étude de la cinématique mandibulaire et de l'os hyoïde.

- Orthod Fr. - 31 : 399-410, 1960.

- 28 - DANGY B., CHARRON C.
Contribution à l'étude des rapports entre la mandibule, l'os hyoïde et la colonne cervicale.
- Trans. Europ. Orthop. Soc. - 155-177, 1963.
- 29 - DAVID G., HAEGEL P.
Etapas initiales du développement. Fascicule 1er.
- Paris : Masson, 1991. - 114 p.
- 30 - DOLLANDER A., FENART R.
Embryologie générale comparée et humaine.
- 3E éd. - Paris : Flammarion Médecine-Science, 1975. - 376 p.
- 31 - DURZO C.A., BRODIE A.G.
Growth behavior of the hyoid bone.
- Angle Orthod. - 32 : 193, 1962.
- 32 - ENACAR A., AKSOY AU., SENCIFT Y., HAYDAR B., ARAS K.
« Changes in hypopharyngeal airway space and in tongue and hyoid bone positions following the surgical correction of mandibular prognathism. »
- Int. J. Adult. Orthod. Orthognath. Surg. - 9 (4) : 285-90, 1994.

33 - FALK D.D.

Comparative anatomy of the larynx in man and in the chimpanze. Implication for the language in neanderthal.

- Amer. J. Phys. Anthropol. - 43 : 123-132, 1975.

34 - FLETCHER S.G.

« Processus and maturation of deglutition. »

In : GRABER T.M. - Orthodontics. - Toronto : WB Saunders Compagny, 1972.

35 - GANON G., WILLIAM F.

Physiologie médicale. - Trad. par S. SEROUSSI ET P. DUIZABO.

- Paris : Masson, 1977. - 665 p.

36 - GASPARD M.

Physiologie de la déglutition. Cours de CES Biologie Buccale option Anatomie-Physiologie.

Université Paris V. - U.F.R. d'Odontologie, 1989.

37 - GASPARD M.

L'appareil manducateur et la manducation. Tome 1.

- Paris : J. Prélat, 1978. - 307 p.

- 38 - GASPARD M., RAJAB L., ZUNIGA-CABALLERO A.
Influence parasite de la déglutition sur la position de l'os hyoïde pendant la prise d'un cliché téléradiographique.
- Prat. Dent. - 7 : 27-29, 1988.
- 39 - GLOBEILLE D.M., BOWMAN D.C.
Repositioning of the tongue.
Am. J. Orthod. - 70 : 282, 1976.
- 40 - GOGLY B.
Embryologie des crêtes neurales et leur classification.
- Rev. Orthop. Dentofaciale - 24 : 401-426, 1990.
- 41 - GRABER L.
Hyoid changes following orthopedic treatment of mandibular prognathism.
- Angle Orthod. - 48 : 33, 1978.
- 42 - GRANT
A radiographic study of hyoid bone position in angle's I, II, II malocclusions.
Unpublished Master's thesis - University of Kansas city : 1959
- 43 - GREEN J.H.
Manuel de physiologie clinique. 2ème éd.
- Paris : Masson, 1984. - 199 p.

- 44 - GUSTAVSSON U. & coll.
Hyoid bone in relation to head and posture.
- Swed. Tandlak Tidskr - 65 : 423-430, 1972.
- 45 - HARALABAKIS N.B., TOUTOUNTZAKIS N.M., YIAGTZIS SC.
The hyoid bone position in adult individuals with open bite and normal occlusion.
- Europ. J. Orthod. - 15 (4) : 265-71, 1993.
- 46 - HAYES R.J., SARVER D.M., JACOBSON A.
The quantification of soft tissue cervico-mental changes after mandibular advancement surgery.
Am. J. Orthod. Dentofacial Orthop. - 105 (4) : 383-91, 1994.
- 47 - HIS W.
Untersuchungen über die erste Anlage des Wirbeltierleibes die erste Entwicklung des Hühnchens in Ei F.C.W.
In : COULY. - Développement céphalique.
- Paris : Ed. Cdp, 1991, p. 11-68.
- 48 - INGELFINGER J.F.
Esophageal motility.
- Physiol. Rev. - 38 : 533-584, 1958.

49 - INGERVALL

Positional changes of mandible and hyoid bone position relative to facial and dental arch morphology.

- Acta Odontol. Scand. - 28 (6) : 867, 1970.

50 - INGERVALL & coll.

Changes in localisation of hyoid bone with mandibular position.

- Acta Odontol Scand. - 28 (3) : 337-361, 1970.

51 - JORDAN

Os hyoïde et sa jointure au larynx chez les primates (texte tchèque, résumé en français).

- Actual. Biolog. et Med. Soc. Se Gadenesis - 6 : 751-757, 1962.

52 - KING E.W.

A roentgenographic study of pharyngeal growth.

- Angle Orthod. - 22 : 23-25, 1952.

53 - KIRBY, BOKMAN.

Neural crest, and normal développement a new perspective.

- Anat Rec. - 1 : 6, 1984.

54 - LACROIX.

Contribution à l'étude téléradiographique de l'os hyoïde et à ses variations de position suivant les dysmorphoses.

Cah. Odontostomatol. - 4 (4) : 27-38, 1972.

55 - LAISON F., GAUDY J.F.

Anatomie crânio-faciale.

- Paris : Masson, 1993. - 292 p.

56 - LAFFORGUE.

Variations de l'os hyoïde chez l'enfant en période pédiodontique. Etude par rapport au compas ptérygoclivien.

- Thèse : 3ème cycle : Sci. Odontol. : Lille : 1984.

57 - LANGMAN J.

Embryologie médicale.

- Trad. par Robert Pagès. - 6ème éd. - Paris : Pradel, 1996. - 490 p.

58 - LE DOUARIN N.M.

The neural crest.

- Cambridge Press, 1981.

- 59 - LE DOUARIN.
Cell migrations in embryos.
- Cell - 38 : 353-360, 1984.
- 60 - LE LIEVRE C.
Rôle des cellules mésodermiques issues des crêtes neurales céphaliques dans la formation des arcs branchiaux et du squelette viscéral.
- J. Embryol. Exp. Morph. - 31 : 453-477, 1974.
- 61 - LEW K.K.
Changes in tongue and hyoid bone positions following anterior mandibular subapical osteotomy in patients with class II malocclusion.
Int. J. Adult. - 8 (2) : 123-8, 1993.
- 62 - MAGENDIE. (1914).
cité par SABAN in GRASSE : traité de zoologie.
Tome XVI : - Paris, Masson, 1968.
- 63 - MAINLAND D.
Anatomy.
New-York : Paul B. - Hoeber Inc, 1945.

- 64 - MOLLER E.
The chewing apparatus. An electromyographic study of the action of mastication and its correlation to facial morphology.
Acta Physiol. Scand. (suppl. 280). 69 : 229, 1966.
- 65 - MUGNIER A.
Embryologie et développement bucco-facial.
- Paris : J. Prélat, 1964. - 302 p.
- 66 - MULLER H.
Comportement de l'os hyoïde dans le cas de classe III squelettique.
- Orthod. Fr. - (27) : 389-417, 1956.
- 67 - MULLER L.
Céphalométrie et orthodontie.
- Paris : SNPMD, 1983. - 322 p.
- 68 - MUTO T.
Positional change of the hyoid bone at maximal mouth opening.
- Oral surg., Oral med., Oral pathol. - 77 (5) : 451-5, 1994.
- 69 - NEGUS V.E.
The mechanism of larynx.
- St Louis : the C.V. Compagny, 1930.

70 - NEGUS.

The comparative anatomy and physiology of the larynx.

- New York : Grun and Stratton, 1949.

71 - NEMOURS-AUGUSTE S. & BARAG N.

Oesophage-Déglutition- Anatomie-Physiologie-Radiologie clinique.

- Paris : Expansion Scientifique Française, 1979. - 827 p.

72 - NODEN.

Patterning of avian craniofacial muscles.

- Dev. Biol. - 116 : 347-356, 1986.

73 - NODEN.

Origins and patterning of crâniotfacial tissues.

- J. Craniofac. Genet. Dev. Biol. - 2 : 15-31, 1986.

74 - OPDEBEEK et coll.

Comparative study between the SFS and LFS rotation as a possible morphogenesis mechanism.

- Am. J. Orthod. - 74 (5) : 509-521, 1978.

75 - PASQUET M.

Historique vécu de la téléradiographie orthodontique.

Thèse : Chir. Dent. : Paris 5 : 1973.

- 76 - PELLETIER M.
Anatomie maxillo-faciale.
- Paris : Maloine, 1969. - 559 p.
- 77 - PLESKOFF R., ALLARD J.
Croissance et maturation des régions buccopharyngées et cervico-hyoïdiennes.
- Rev. Orthop. Dento Faciale - 2 (1) : 58-65, 1968.
- 78 - POSSELT U.
Physiologie de l'occlusion et réhabilitation.
- Paris : J. Prélat, 1962. - 358 p.
- 79 - PROFITT W.R.
Lingual pressure patterns in the transition from tongue thrust to adult swallowing.
- Arch. Oral Biol. - 17 : 555-563, 1972.
- 80 - PUTZ R. & PABST R.
Atlas d'anatomie humaine. Tome 1. Tête, cou et membre supérieur.
- 3ème éd. - Cachan : Médical international, 1994. - 416 p.
- 81 - RAJAB L.
Etablissement d'un protocole d'analyse des trajectoires ontogéniques de l'os hyoïde
chez l'enfant et l'adolescent.
- Thèse : 3ème cycle : Sci. Odontol. : Paris 5, 1987.

- 82 - RAMSEY C.H., WATSON J.S., GRANIAR R., WEINBERG S.A.
Cinéfluorographic analysis of the mechanism of swallowing.
- Radiology - 64 : 498-518, 1955.
- 83 - ROMAN C.
Contrôle nerveux de la déglutition et de la motricité oesophagienne chez les mammifères.
- J. Physiol. - 81 : 118-131, 1986.
- 84 - ROUVIERE H.
Atlas d'aide mémoire d'anatomie.
- 5ème Ed. : - Paris : Masson, 1996. - 364 p.
- 85 - ROUVIERE H.
Anatomie humaine. Descriptive, topographique et fonctionnelle. Tome 1, tête et cou.
- 13ème Ed. - Paris : Masson, 1991. - 608 p.
- 86 - SLOAN & coll.
The application of cephalometrics to cinefluorography comparative analysis of hyoid movement patterns during deglutition in class I, II and III patients.
- Angle Orthod. - 37 : 26, 1967.

87 - SMITH J.L.

Cephalometric radiographic study of position of the hyoid bone in relation to the mandible in certain functional position.

Unpublished Master's Thesis, North Western University, 1956.

88 - STEPOVICH M.L.

A cephalometric positional study of hyoid bone.

- Am. J. Orthod. - 51 : 882-887, 1965.

89 - STRICKER M., RAPHAEL B.

Croissance crânio-faciale normale et pathologique. L'interception thérapeutique et son devenir.

- Reims : Morfos : 1993. - 411 p.

90 - SUBTELNY J.D.

Malocclusions, orthodontic. Correction and oro-facial muscle adaptation.

- Angle Orthod. - 40 : 170-201, 1970.

91 - SUBTELNY & SAKUDA.

Open bite diagnosis and treatment.

- Am. J. Orthod. - 50 : 337, 1964.

- 92 - TALLGREEN A. & SOLOW B.
Hyoid bone position, facial morphology and head posture in adult.
- Europ. J. Orthodontic - 9 : 1-8, 1987.
- 93 - TALMANT J.
Croissance et statique cervico-faciale.
- Rev. Belge Med. Dent. - 80 : 267-278, 1975.
- 94 - TALMANT J.
Ventilation et mécanique des tissus mous faciaux.
- Rev. Orthop. Dentofaciale - 29 (3) : 337-343, 1995.
- 95 - TALMANT J., RENAUDIN S.
Développement de l'oropharynx : hominisation du crâne.
- Rev. Orthop. Dentofaciale - 29 (4) : 259-541, 1995.
- 96 - TANGUGSORN V., SKATVEDT O., KROGSTAD O., LYBERG T.
Obstructive sleep apnea : a cephalometric study part I.
- Eur J. Orthod. - 17 (1) : 45-56, 1995.
- 97 - THIERRY J.P.
Cell adhesion molecules in early chicken embryogenesis.
- Proc Natl. Acad. Sci. (USA) - 79 : 6737-6741, 1982.

- 98 - THOMPSON J.R.
 A cephalometric study of the movement of the mandible.
 - J. Am. Dent. Assoc. - 28 : 750, 1941.
- 99- TSUCHIVA M., LOWE A.A., PAE E.K., FLEE THAM J.A.
 Obstructive sleep apnea subtypes by cluster analysis.
 - Am. J. Orthod. Dentofacial Orthop. - 101 (6) : 533-42, 1992.
- 100 - TUCKER G., TUCKER J.A.
 Observation on primate hyo épiglotte complexe.
 - Ann. Otol. Rhinol. Laryngol. - 6-7 : 827, 1975.
- 101 - VAN BALEN A.T.
 François's syndrome. An intermediate between mandibulo facial and crânio-facial
 dysostoses.
 Ophthalmic Paediatr. Genet. : - 6 : 299-302, 1985.
- 102 - VANNEUVILLE G., MONDIE J.M., SCHEYE T., GUILLOT M., DESCELOTTE P.
 CAMPAGNE D., VERGEOTE T., GOUDOT P.
 Remarques anatomiques et physiologiques concernant l'innervation et la fonction du
 muscle omo-hyoïdien chez l'homme.
 - Nancy : Bull asso. anat. : 1986.

103 - VION P.E.

Anatomie céphalométrique. Norma latéralis, frontalis et axialis.

- Paris, I.S.B.N.,1984. - 174 p.

104 - WACHTLER F.

Plenotypic diversification in neural crest derived cell.

- Acta Histochem. - 32 : 171-174, 1986.

105 - WODA A. & FONTENELLE A.

Physiologie de l'appareil manducateur.

In : M. CHATEAU. : ODF, bases scientifiques. Croissance - Embryologie, Histologie-

Occlusion, Physiologie. Tome 1

- Paris : CDP, 1993. - 167-221.

106 - ZANDER H.A. & GRAF H.

Tooth contact and mastication.

- J.Proth. Dent. - 13 : 1055-1066, 1963.

107 - ZUNIGA CABALLERO A.

Contribution à l'étude de la déglutition chez l'enfant. Analyse clinique et cinématographique.

Thèse : 3ème cycle : Sci. Odontol. : Paris 5 : 1987.

VU

LE PRESIDENT DU JURY

VU

LE DOYEN

VU ET PERMIS D'IMPRIMER

LE RECTEUR DE L'UNIVERSITE CHEIKH ANTA DIOP DE DAKAR

BA (Khady DIOP) – Influence de la position de l'os
hyoïde sur le type de déglutition par Khady DIOP BA...
-(S.L.) : (S.N.), 1997 - (X-) 133 F : ill. : 29,7 cm -
Thèse 3ème cycle en Sci. Odontol. : Dakar : 1997 ; n° 01)
- N° 43 - 63 - 97 - 01

RUBRIQUE DE CLASSEMENT : ODF

Mots clés : - Déglutition - Céphalométrie - Os hyoïde
- Appareil hyoïdien

Khady DIOP BA - Influence de la position de l'os Hyoïde sur le
type de déglutition - (Thèse : Doctorat ès sciences Odontologiques :
Dakar : 1997 ; n° 01)
- N° 43 - 63 - 97 - 01

43 - 63 - 97 - 01

Résumé : Le repérage de l'os hyoïde est un acte quotidien réalisé en orthodontie et en chirurgie maxillo-faciale sur des patients présentant souvent des troubles de la déglutition, des dyspraxies de la mastication et de l'articulation de la voix.

Ce travail est une étude prospective dont l'objectif est la recherche d'une corrélation entre la position de l'os hyoïde et le type de déglutition sur un céphalogramme, pris en dehors de toute déglutition, compte tenu des variations de configuration de cet os pendant cette fonction.

Il porte sur l'analyse céphalométrique de 94 céphalogrammes de sujets âgés de 7 à 15 ans des deux sexes à partir d'une série de mensurations ayant pour repères des points fixes.

Il a permis de trouver à l'aide de tables de référence qu'il n'existe aucune corrélation statistiquement significative entre la position de l'os hyoïde et le type de déglutition.

Key-Words : Swallowing - cephalometrie - Hyoid bone - hyoid system

Jury : Président : Professeur Mouhamadou FALL

Assesseurs : Professeur Philippe GUGNY

Professeur Ndioro NDIAYE

Professeur Ibrahima BA

Professeur José Marie AFOUTOU

Adresse de l'auteur : Docteur Khady DIOP BA
22 bis, Cité Filaos – Rufisque (Sénégal)