

UNIVERSITE MARIEN NGOUABI  
-----  
FACULTE DES SCIENCES DE LA SANTE  
(FAC.S.S.)  
-----

REPUBLIQUE DU CONGO  
Unité\*Travail\*Progrès  
-----

Année 2004-2005

N° d'ordre .....

**LES CELLULITES DIFFUSES CERVICO-FACIALES  
D'ORIGINE DENTAIRE.  
ASPECTS EPIDEMIOLOGIQUES ET THERAPEUTIQUES.  
A PROPOS DE 37 CAS.**

**MEMOIRE**

*Pour l'obtention du Certificat d'Etudes Spéciales  
de Chirurgie Générale*

Présenté et soutenu le 27 Avril 2005

Par le Docteur Gérard Boniface NGOUONI  
Né le 03 Août 1953 à Kabaniama

**JURY :**

Président : Raoul MASSENGO, Professeur

Membres : Samuel GADEGBEKU, Professeur  
Emile BOTAKA, Maître de Conférences Agrégé  
OBENGUI, Maître de Conférences Agrégé

Directeur de Mémoire : Professeur Raoul MASSENGO

**Je dédie ce mémoire...**

- ✓ A mes chers parents : **Boniface NGOUONI** et **Augustine OKAMA** in memorium,  
Pour m'avoir donné la vie. Pour tout ce que je vous dois. Vos images resteront gravées en moi à jamais.
  
- ✓ A ma chère épouse **Angélique NGOUONI**,  
En témoignage de la grande affection que je te porte.
  
- ✓ A mon fils **Fidestele Gérance. NGOUONI** in memorium,  
Que le Seigneur offre la paix à ton âme.
  
- ✓ A mes chers enfants : **Cédric Russel NGOUONI**, **Gérard Chidrel NGOUONI**,  
**Angérard Revally NGOUONI**,  
Que ce travail vous serve de perche afin de sauter plus haut. Bon courage.
  
- ✓ A mes frères, mes sœurs et mes neveux,  
Que ce travail renforce nos liens.
  
- ✓ A mes chers cousins : **Serge Hubert MOUELE**, **Thierry HOBBIE**, **Albert OTSAKA**,  
Mes remerciements pour votre réconfort moral et appui logistique.
  
- ✓ A mes chers amis : **Docteur Narcisse ELE**, **Docteur Godefroy OKIEMY**,  
Aux heures du doute, vous êtes ceux qui ont toujours le geste efficace qui réconforte et soutient. Toutes mes amitiés.

✓ A Monsieur le **Professeur Georges Marius MOYEN**, Recteur de l'Université Marien NGOUABI,

Votre rigueur scientifique, votre disponibilité, vos encouragements m'ont marqué.

Très profond respect.

✓ A Monsieur le **Professeur Hervé Fortuné MAYANDA**, Doyen de la Faculté des Sciences de la Santé,

Nous avons apprécié votre sens du devoir. Très profond respect.

✓ A Monsieur le **Professeur Ange Antoine ABENA**, Vice-Doyen de la Faculté des Sciences de la Santé,

Votre efficacité dans le travail et votre simplicité dans les rapports humains font l'admiration de tous. Veuillez accepter l'expression de ma profonde reconnaissance.

✓ A Monsieur le **Professeur Raoul MASSENGO**,

Cher Maître et Président du Jury,

Ce mémoire vous revient et je ne saurais vous remercier assez pour votre disponibilité, malgré vos nombreuses occupations, votre simplicité et votre esprit scientifique.

Vous m'avez permis par votre expérience de mener à terme ce travail. Je vous prie de bien vouloir agréer le témoignage de mon admiration et l'expression de ma profonde gratitude.

✓ A Monsieur le **Professeur Samuel GADEGBEKU**,

- Chef du Service de Stomatologie et de Chirurgie Maxillo-Faciale du CHU de Cocody,
- Officier de l'Ordre du Mérite Sportif de Côte-d'Ivoire,
- Membre fondateur de l'Association Ivoirienne de Médecine du Sport (AIMS),
- Professeur de Stomatologie et de Chirurgie Maxillo-Faciale,
- Directeur du CES de Stomatologie et de Chirurgie Maxillo-Faciale,

Nous sommes sensibles à l'honneur que vous nous faites de juger ce mémoire. Votre renommée donne plus de poids à ce travail.

Qu'il nous soit permis de vous exprimer notre respectueuse et profonde gratitude.

✓ A Monsieur le **Professeur Agrégé Emile BOTAKA**,

Vous êtes un exemple d'humilité et de disponibilité constante pour nous. Chaque fois que nous sommes venu à vous, vous nous avez reçu spontanément.

Vous nous faites l'honneur de siéger dans notre jury. Soyez assuré de notre grande admiration et de notre profond respect.

✓ A Monsieur le **Professeur Agrégé OBENGUI**,

Nous vous remercions de l'honneur que vous nous faites, en acceptant de juger ce mémoire. Nous vous exprimons notre profonde reconnaissance.

- ✓ A Monsieur **Ignace NGAKALA**, Directeur Général du CHU de Brazzaville,  
Votre sens du devoir et vos encouragements m'ont marqué. Respectueusement, notre  
profonde gratitude.
  
- ✓ A Monsieur **Mathias GASSAY**, Directeur Administratif et du Personnel (CHU de  
Brazzaville),  
Pour toute notre amitié.
  
- ✓ A Madame **MPOUETE Olga Denise**, Directrice Economique et Financière (CHU),  
Pour vos conseils et notre collaboration.
  
- ✓ A tout le personnel du Service de Stomatologie et de Chirurgie Maxillo-Faciale du CHU  
de Brazzaville.
  
- ✓ A Monsieur **Jean-Marie MBONGO**,  
Mes remerciements pour la mise en forme de ce travail.

## SOMMAIRE

I - INTRODUCTION	1 - 2
II - RAPPELS	3 - 24
• Anatomie	4
• Anatomo-pathologie	5 - 6
• Facteurs étiologiques	7 - 9
• Bactériologie	10-12
• Examen clinique	13 - 14
• Formes cliniques	15 - 17
• Examens paracliniques	17 - 18
• Diagnostic positif	18
• Diagnostic différentiel	19
• Traitement	20 - 24
III - PATIENTS ET METHODES	25- 32
IV - RESULTATS	33- 39
V - DISCUSSION	40- 43
VI - CONCLUSIONS ET RECOMMANDATIONS	44- 45
VII - RESUME	46- 47
VIII- REFERENCES	48- 53

## **I - INTRODUCTION**



Les cellulites diffuses cervico-faciales d'origine dentaire correspondent aux infections aiguës des tissus cellulo-adipeux (1). Elles sont graves et leur gravité est liée à l'apparition brutale des manifestations générales et locales.

Elles sont davantage le fait d'une association microbienne particulièrement virulente que d'un terrain débilité, aussi bien affectent elles des sujets jeunes, sans tare décelable (1,2).

Elles sont encore fréquentes en raison de leurs étiologies et sans une thérapeutique adaptée.

Grâce aux moyens actuels de traitement et notamment la réanimation, sous réserve qu'ils soient mis en œuvre rapidement, leur pronostic a été amélioré.

Ces cellulites avec une fréquence du service (9,2%) ont revêtu un caractère particulier dans leur prise en charge. Cette particularité nous a conduit à partir de 37 observations colligées d'analyser et discuter nos résultats au vu des données de la littérature.

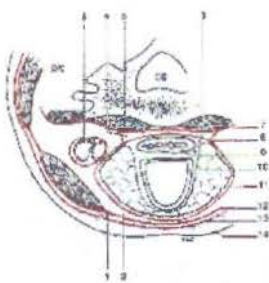
## **II - RAPPELS**

## Anatomie

Nous faisons ce rappel en insistant sur les rapports dents, maxillaires et parties molles pour mieux comprendre la diffusion de l'infection.

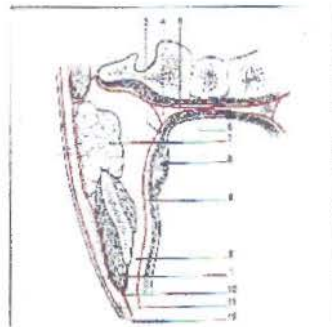Au niveau de la face, le tissu cellulaire forme des couches homogènes occupant, selon une concentration variable, l'ensemble des régions. Il a un rôle de remplissage et facilite les glissements entre les divers plans anatomiques. Cependant, l'insertion des muscles et des aponévroses sur les corticales externe et interne des maxillaires et de la mandibule cloisonne ces formations au point d'en faire une série d'amas cellulux (3).

En fait, cette segmentation n'est qu'apparente et rien ne s'oppose à une large diffusion de l'infection. En revanche, elle peut contrarier le drainage de la suppuration. Enfin la position des apex dentaires par rapport aux tables et aux insertions musculo-aponévrotiques détermine également la loge de départ où se développera la cellulite.



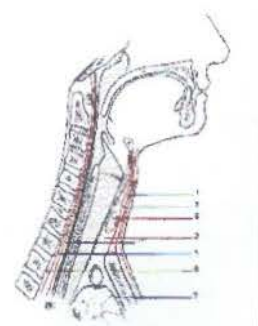
1.- Schématisation des espaces cellulux cervicofaciaux en coupe horizontale au niveau de C6.

1 à 5. Espaces de Grodinski ; 6. Espace vasculaire ; 7. Aponévrose cervicale profonde ; 8. Aponévrose cervicale moyenne ; 9. Œsophage ; 10. Trachée ; 11. Thyroïde ; 12. Aponévrose cervicale superficielle ; 13. Fascia superficialis ; 14. Revêtement cutané.



2.- Schématisation des espaces cellulux cervicofaciaux en coupe horizontale au niveau de l'oropharynx.

1 à 5. Espaces de Grodinski ; 6. Aponévrose cervicale profonde ; 7. Parotide ; 8. Espace périamygdalien ; 9. Aponévrose cervicale moyenne ; 10. Aponévrose cervicale superficielle ; 11. Fascia superficialis ; 12. Revêtement cutané.



3.- Schématisation des espaces cellulux cervicofaciaux en coupe sagittale.

1 à 5. Espaces de Grodinski ; 6. Thyroïde ; 7. Médiastin.

(1)

## **Anatomie pathologique**

La réaction locale qui résulte de la pénétration des germes pathogènes, mais qui peut être également provoquée par des agressions mécaniques, physiques ou chimiques est appelée inflammation (4). Elle est l'expression d'une réaction de défense de l'organisme vivant et de ses tissus contre bon nombre d'influences nocives.

L'inflammation est une réaction physiopathologique mettant en œuvre diverses modifications de fonctions somatiques interactives. Celles-ci sont dans un premier temps limitées aux tissus qui circonscrivent la porte d'entrée de l'agent causal. Mais chaque processus inflammatoire peut diffuser par voie directe d'une loge cellulaire à l'autre, par voie lymphatique ou vasculaire et provoquer des foyers inflammatoires métastatiques, voire une septicémie.

La première phase de l'inflammation à la pénétration tissulaire des germes pathogènes correspond à l'inflammation séreuse. Celle-ci est caractérisée par un exsudat non fibrineux, riche en albumine, essentiellement d'origine sérique. De bonnes réactions de défense ou une thérapeutique mises en place rapidement et efficace peuvent limiter l'inflammation à ce stade.

La phase suivante, purulente, se définit par l'apparition dans l'exsudat inflammatoire des débris cellulaires mélangés à des polynucléaires neutrophiles. Ce type d'inflammation est le résultat d'une infection à germes pyogènes (par exemple staphylocoques, streptocoques). Les staphylocoques sont responsables d'un pus crémeux, les streptocoques d'un pus plus liquide.

La quasi totalité des infections odontogènes sont des inflammations muco-purulentes, des phlegmons et des abcès. La cellulite diffuse cervico-faciale d'origine dentaire s'impose d'emblée sous la forme clinique d'une tuméfaction dure à franchement ligneuse dont l'extension va rapidement jusqu'à la base du crâne et au médiastin (4).

## Facteurs étiologiques

1 - les causes sont d'origine dentaire et parodontaire.

2 - les facteurs déclenchants ou aggravants : Sida, anti-inflammatoires non stéroïdiens, diabète.

En ce qui concerne les anti-inflammatoires, rappelons schématiquement leur mode d'action (5) par la figure 1.

On distingue trois types :

- les anti-inflammatoires stéroïdiens (AIS) ;
- les anti-inflammatoires non stéroïdiens (AINS) ;
- les anti-inflammatoires enzymatiques.

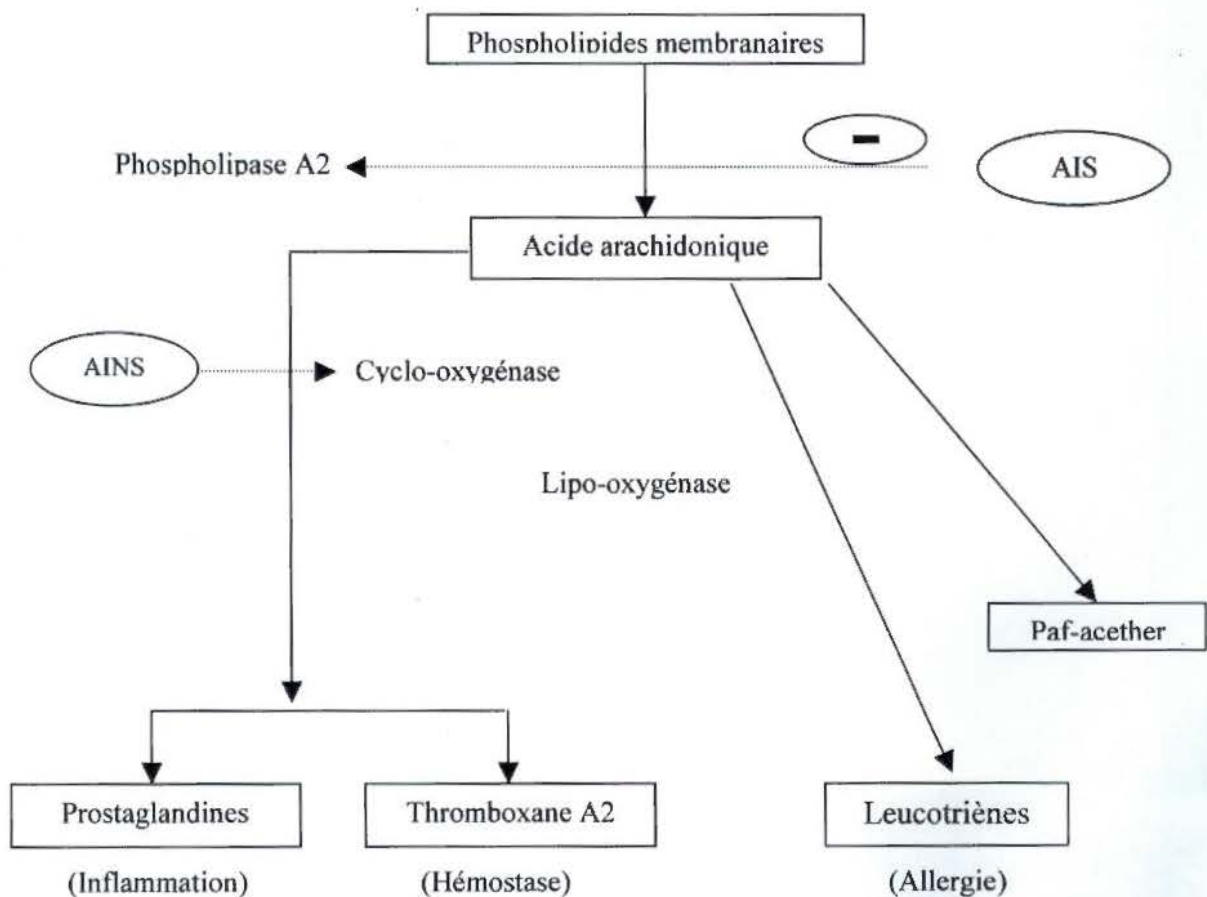


Figure 1 : Modes d'action des anti-inflammatoires stéroïdiens et non stéroïdiens .

Les anti-inflammatoires stéroïdiens ont une action globale et rapide sur l'inflammation en bloquant, notamment la production de l'acide arachidonique responsable de la libération des leucotriènes, des prostaglandines, du thromboxane A2 et du Paf-acether.

Les anti-inflammatoires non stéroïdiens ont une action réduite par rapport à celle des anti-inflammatoires stéroïdiens. Ils bloquent la dégradation de l'acide arachidonique par l'intermédiaire de la cyclo-oxygénase. Ils freinent ainsi la production des prostaglandines et du thromboxane A2 d'une part, et bloquent la mobilité des macrophages d'autre part.

Pour les anti-inflammatoires enzymatiques, leur mode d'action est purement protéolytique en dégradant les éléments cellulaires et circulants.

Les infections péri-apicales, les avulsions dentaires, les traitements canalaires sur une molaire ou prémolaire, et les accidents d'éruption des dents de sagesse, notamment inférieures, représentent les causes déclenchantes habituelles.

Rappelons que la péri-coronarite aiguë (6) peut être le point d'une diffusion bactérienne et d'une inflammation dont les formes cliniques varient avec la situation de la troisième molaire déjà sur l'arcade ou retenue.

La situation anatomique des insertions musculaires voisines fixées sur les corticales osseuses joue un rôle important dans l'orientation de la diffusion des micro-organismes et des sérosités. Une fois l'extension cervicale débutée, celle-ci aura tendance à se propager vers le bas au lieu de rester bien limitée. Différents facteurs expliquent cette notion d'extension inférieure : la gravité tout d'abord, la pression intra-thoracique négative, attirant les coulées infectieuses vers le bas (7). Selon Pearse, cité par Guittard et coll. (8), 71% de coulées cheminent à travers l'espace rétroviscéral (espace décollable de Henke), 21% à travers l'espace périvasculaire et 8% à travers l'espace péritrachéal. L'espace de Henke se termine par un cul-de-sac dans le médiastin postéro-supérieur droit où les collections trouvent un lit favorable.



## **Bactériologie**

Par sa liaison directe avec le monde extérieur, la cavité buccale est le siège d'un perpétuel réensemencement. La bouche est un milieu humide et tiède favorable à une multiplication de bactéries, il n'est pas étonnant d'y voir croître des micro-organismes d'espèces variées. Mais cette flore physiologique contient également des germes pathogènes facultatifs qui ne deviennent réellement pathogènes qu'au moment où l'équilibre entre l'organisme et la flore bactérienne est rompu en faveur de ces germes facultatifs.

Les infections odontogènes sont souvent d'étiologies polymicrobiennes aéro-anaérobie où les souches aérobies par leur propre métabolisme créent des conditions permettant la multiplication des anaérobies (4).

Les infections de la sphère bucco- maxillo-faciale sont en grande majorité causées par des germes physiologiques commensaux de la cavité buccale. Elles trouvent rarement leurs étiologies dans les germes exogènes ou hématogènes.

La littérature n'a pas permis de mettre en évidence de façon précise les germes spécifiques des cellulites (9, 10). Néanmoins, les tableaux I et II représentent la distribution de la flore anaérobie et aérobie selon les sites de la cavité buccale (11, 12).

Tableau I : DISTRIBUTION DE LA FLORE ANAEROBIE EN DES DIFFERENTS SITES DE LA CAVITE BUCCALE)

BACTERIES	LANGUE	SILLON GINGIVO- DENTAIRE	SALIVE	PLAQUE
Cocci gram+	4,2	7,4	13	ND*
Cocci gram-	16	10,7	15,9	6,4
Bâtonnets et filaments gram+	8,2	20,2	4,8	18,4
Bâtonnets et filaments gram-	8,2	16,1	4,8	10,4
Spirochètes	ND*	1	ND*	ND*

\*= non disponible

Tableau II : DISTRIBUTION DE LA FLORE ANAEROBIE ET AEROBIE EN FONCTION DES SITES DE LA CAVITE BUCCALE

Groupe	Espèce prédominante	Langue	Plaque dentaire	Sillon gingivo- dentaire	Salive
<b>AEROBIES</b>	Streptococcus	44,8	28,0	28,8	46,2
Cocci gram+	Neisseria	3,4	0,4	0,4	1,2
Cocci gram-	Lactobacillus	13,0	24,0	15,3	11,8
Bacilles ram+	Corynebacterium				
Bacilles gram-	Coliformes	3,2	0	1,2	2,3
<b>ANAEROBIES</b>	Peptostrepto-coccus	4,2	13,0	7,4	13,0
Cocci gram+	Veillonella				
Cocci gram-	Actinomyces	16,2	6,0	10,7	15,9
Bacilles gram+	Propionibacterium	7,4	18,0	20,2	4,8
Bacilles gram-	Bacteroides				
	Fusobacterium	8,2	10,0	16,1	4,8

## Examen clinique

L'inspection permet de mettre en évidence les tuméfactions inflammatoires qui constituent le signe clinique le plus constant retrouvées dans la quasi-totalité de nos dossiers. Elles représentent le motif de consultation le plus fréquent dans la littérature (13, 14, 15).

La palpation apprécie le stade d'évolution de l'inflammation et le type de la tuméfaction (ligneuse, molle, oedémateuse, diffuse ou limitée).

Sur le plan clinique, la cellulite diffuse cervico-faciale d'origine dentaire se présente sous la forme d'une toxi-infection maligne avec un tableau locorégional dominé par une nécrose tissulaire galopante.

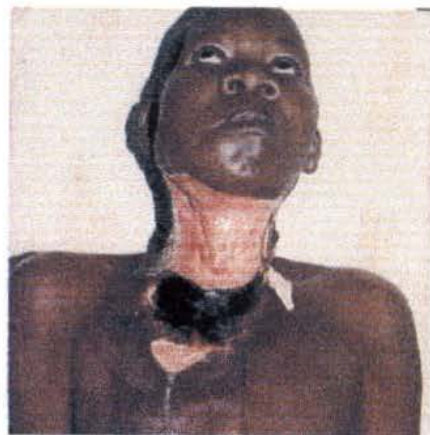
### Signes généraux :

Rapidement, après des frissons, le malade est couvert de sueurs. Le faciès est pâle, la respiration superficielle. La tension est basse. Plus tard une diarrhée profuse apparaît avec vomissements répétés. Les urines sont rares, foncées. Un subictère s'installe. Le faciès est devenu terreux, les yeux sont excavés. La conscience est conservée. Des signes méningés ou pleuropulmonaires peuvent se surajouter. Dès ce stade de choc infectieux, la mort est possible par collapsus cardio-vasculaire, syncope réflexe, coma hépatique...

### Signes locaux :

Au début, on note une tuméfaction limitée, molle, mais non fluctuante, avec une crépitation palpatoire parfois. Très vite, elle s'étend et devient d'une dureté ligneuse. La peau est blafarde, avec des zones nécrotiques (photo 1), tendues, chaudes. La muqueuse est grisâtre, le trismus serré.

La suppuration n'apparaît pas avant le cinquième ou le sixième jour. Le pus, obtenu d'abord en quantité, est louche, sérograsieux, parfois gazeux, d'odeur fétide, insoutenable et contient des débris sphacelés. Il devient ensuite verdâtre, plus franc et plus abondant. Les dégâts locaux sont importants, muscles et aponévroses sont détruits. L'ulcération d'un vaisseau important déclenche une hémorragie foudroyante. Les veines sont thrombosées. L'œdème entraîne des déformations considérables et souvent des troubles asphyxiques. Les territoires intéressés sont parfois l'endocrâne, le médiastin, la plèvre, le péricarde.



**Photo du service 1** : Malade avec aspect d'un écorché.

### **Formes cliniques**

Selon le point de départ, le tableau clinique prend localement des allures particulières. Néanmoins, les formes cliniques diverses reconnaissent toutes comme signes essentiels (16) :

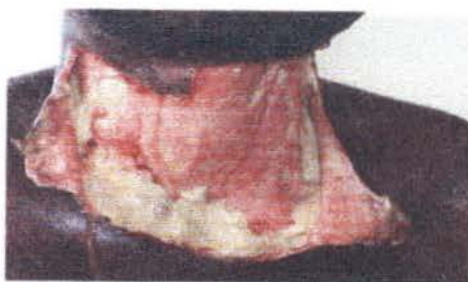- l'invasion massive des germes et la diffusion de la cellulite avec une rapidité exceptionnelle,
- sa dureté ligneuse,
- l'absence ou le peu de douleur.

Elles se classent d'après la localisation de la cellulite (17, 18).

1 - Dans la région sus-mylo-hyoïdienne : la cellulite se traduit, au début par la présence en bouche d'un empâtement para-alvéolaire interne (bourrelet de la région sublinguale de Delorme), bordant la dent causale, souvent une molaire inférieure. D'abord mou, il devient, d'heure en heure, de plus en plus dur et occupe bientôt tout le plancher, expulsant la langue de la cavité buccale en la plaquant contre le palais. Les signes généraux sont d'emblée inquiétants. La respiration est très difficile et une intubation naso-trachéale ou une trachéotomie sont souvent nécessaires.

C'est la cellulite diffuse sus-mylo-hyoïdienne, encore appelée phlegmon du plancher de Gensoul ou pseudo- angine de Ludwig.

2 - Dans la région sous-mylo-hyoïdienne : le début est au niveau du plancher postérieur sous-mylo-hyoïdien. L'infection gagne très rapidement la région sous-mandibulaire, la région sous-mentale, déborde sur le côté opposé et atteint la région sus-claviculaire (photo 2). Le palper bidigital donne la prédominance à l'infiltration. L'envahissement se fait en direction des étages sus-mylo-hyoïdien, thyro-hyo-épiglottique, en arrière vers le muscle sterno-cléido-mastoïdien ; mais aussi vers le médiastin. Les complications sont très rapidement respiratoires. C'est la cellulite diffuse sous-mylo-hyoïdienne, appelée phlegmon de Patel et Clavel, Lemaître et Ruppe.

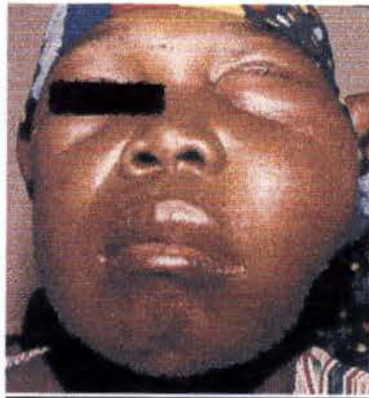

**Photo du service 2 : Cellulite sous-mylo-hyoïdienne**

3 - Cellulite diffuse péripharyngienne : elle est foudroyante où dysphagie et dysphonie sont précoces, comporte le risque de diffusion médiastinale et évolue rapidement vers le médiastin. La respiration est très difficile pouvant nécessiter une intubation ou une trachéotomie. L'origine est souvent la dent de sagesse inférieure. C'est l'angine de Senator.

4 - Cellulite diffuse faciale ou panafaciale, le premier signe d'alarme serait une tuméfaction temporale, comporte un risque majeur de thrombophlébite. Il existe une forme superficielle marquée par un œdème d'une hémiface d'extension rapide, masséter, racine du nez, et œdème des deux paupières. L'autre forme profonde est caractérisée par un œdème génien s'étendant à la région temporale, angulo-mandibulaire, d'évolution rapide. C'est une extension à la ptérygo-maxillaire

Le début est génien ou ptérygo-maxillaire mais très rapidement toute la face est intéressée ainsi que les régions environnantes : jugulo-carotidienne, endocrânienne. Elle est souvent en rapport avec les molaires inférieures ou dents de sagesse supérieures et inférieures. L'évolution est foudroyante. C'est le plegmon diffus de Pétit-Dutaillis, Leibovici et Lattes.



**Photo du service 3. Cellulite hémiface gauche**

### Examens paracliniques

#### 1 – Imagerie de diagnostic

L'imagerie médicale permet une meilleure localisation de l'inflammation et donne de précieux renseignements quant à la cause, notamment dentaire.

- l'échographie sert à localiser les différentes poches de collection purulente ;



- Bilan d'extension : échographie, tomodensitométrie (19), la radiographie pulmonaire montre toujours l'élargissement du médiastin, la radiographie panoramique dentaire reste le cliché de débrouillage systématique, les clichés occlusaux et rétroavéolaires.

## 2 - Examens de laboratoire :

- Bilan infectieux : numération formule sanguine, vitesse de sédimentation ;
- Bilan de terrain : urée, ionogramme, glycémie, créatininémie, prélèvements pour antibiogramme, sérologie HIV ;
- Bilan préthérapeutique : groupe sanguin, rhésus, hémostase.

### Diagnostic positif

Il se fait sur l'atteinte sévère de l'état général et l'extension de la cellulite. Il s'agit alors de repérer rapidement les signes de certitude et de gravité ci-après :

- Soudaineté du début ;
- Température élevée à 40°, parfois plus modérée ;
- Frissons répétés ;
- Trismus ;
- Tuméfaction du plancher buccal extensive sur peau tendue avec muqueuse indurée ;
- Dissociation pouls-température ;
- Sudation profuse ;
- Somnolence entrecoupée par des phases d'excitation ;
- Faciès livide puis terreux, yeux excavés, subictère ;
- Autres signes possibles : diarrhée, vomissements, urines rares.

## Diagnostic différentiel

Il faut éliminer :

→ Les cellulites circonscrites, plus douloureuses ; les signes généraux sont inexistants et il n'y a pas de toxi-infection ;

→ Les ostéites diffuses se manifestent essentiellement par une forte atteinte de l'état général, douleurs intenses paroxystiques sur fond continu, mobilité dentaire étendue, tuméfaction des deux tables osseuses, formation d'un séquestre, anesthésie labiomentonnière de Vincent ;

→ Les thrombo-phlébites crânio-faciales se traduisent par un syndrome septicémique sévère (fièvre à 40°C, frissons), témoin de décharges bactériémiques confirmées par des hémocultures ;

→ Les adénophlegmons, sans antécédents d'ostéopériostite : masse indépendante de la table osseuse avec atteinte importante de l'état général ;

→ Une sous-maxillite caractérisée par des épisodes des accidents mécaniques :

\* tuméfaction douloureuse de la glande, dite hernie salivaire, rythmée par les repas ;

\* la colique : c'est une douleur vive à type de tiraillements qui est contemporaine à la hernie et apparaît à l'occasion de stimuli salivaire ;

Les manifestations infectieuses peuvent être inaugurales.

→ Une tumeur maligne ou bénigne ;

→ Une péri-whartonite lithiasique : c'est un abcès péricanalaire caractérisé par des douleurs plus vives, un trismus, une tuméfaction du plancher buccal et une émission de pus par l'ostium de wharton ;

→ Une infection parotidienne avec émission de pus à l'ostium de Sténon.

## **Traitement**

Il requiert une grande rigueur dans la démarche thérapeutique pour soulager rapidement le patient de ses douleurs, pour choisir la chronologie exacte des gestes à accomplir, pour éviter une possible diffusion de l'infection, et partant, toute maladie secondaire. Ceci exige, en plus des gestes chirurgicaux, une prise en charge médicamenteuse par antibiotiques et antalgiques. Exceptionnellement, d'autres traitements peuvent être appliqués : anticoagulants, oxygénothérapie hyperbare, trachéotomie.

La rapidité du traitement est un critère pronostic majeur (2, 19)

- Buts :**
- Traiter l'infection
  - Soulager le patient de la douleur
  - Drainer les collections et exciser les tissus nécrotiques
  - Réhydrater

## **Moyens**

Ils sont médicaux et chirurgicaux.

### ***Prescription médicale***

Hospitalisation en urgence en service de stomatologie, le pronostic vital est engagé.

En outre, il faut réaliser en urgence les hémocultures multiples sur milieu aéro anaérobie avec demande d'antibiogramme et prélèvements locaux.

Instituer une antibiothérapie précoce (19) sans attendre les résultats des examens de laboratoire, par voie intraveineuse, à forte dose, active sur le streptocoque et les anaérobies, secondairement adaptée à l'antibiogramme.

Les cellulites diffuses d'origine dentaire ont vu leur pronostic considérablement modifié par l'utilisation de la pénicilline en 1947, et les  $\beta$ -lactamines demeurent le traitement de choix (20). Ceux-ci sont prescrits d'emblée, en l'absence d'allergie. Divers auteurs (14, 19, 20) sont en accord pour l'association pénicilline + métronidazole, associer systématiquement des aminosides (14) pendant une courte durée.

Par exemple, il est recommandé de donner de la pénicilline G par voie intraveineuse à la dose de 15 – 20 M UI/jour associée à 3 flacons de métronidazole (20).

#### *Autres prescriptions :*

- Rééquilibration hydro-électrique ;
- Renutrition parentale IV, puis sonde gastrique ;
- Antalgique, type paracétamol perfalgan® ;
- Bains de bouche par des antiseptiques bucco-pharyngés.

#### *Technique chirurgicale*

La connaissance des modalités de propagation de l'infection permet de comprendre les modalités chirurgicales (21). Une fois les différents espaces du cou atteints, la contamination médiastinale se fera par propagation des coulées de cellulite le long des aponévroses, à travers les trois espaces décrits par Pearse cité par Guittard (9).

Le geste fondamental devant toute cellulite diffuse cervico-faciale d'origine dentaire reste le drainage chirurgical de la collection par incisions multiples qui assurent ainsi une évacuation suffisante du pus (*ubi pus, ibi evacua*) (4).

L'ouverture suffisamment large d'une cellulite est la mesure la plus importante, non limitée aux seules zones de crépitations (1) où de collection.

## **Incision**

L'incision doit respecter les éléments anatomiques et fonctionnels importants (nerf facial, nerf mentonnier, artères et veines faciales, canaux excréteurs des glandes salivaires, la gouttière jugulo-carotidienne).

Les règles de Policart rappelées par Pallier (22) sont toujours à l'honneur à savoir :

- Excision des zones infectées,
- Débridement,
- Drainage et irrigation.

## **Le drainage**

Après des incisions étagées cervico-faciales pour éviter la diffusion médiastinale de l'infection, rarement inférieures à 4 cm, la sérosité où le pus s'écoule.

Il peut se réaliser de la manière suivante :

- Par pression modérée, évacuer le maximum des sécrétions ;
- Introduire une pince de Péan, mors rapprochés, dans le pertuis ;
- Ecarter ensuite progressivement les branches de l'instrument pour distendre les berges et obtenir une ouverture franche avec une mise à plat satisfaisante ;
- Décoller au doigt ganté les différents plans aponévrotiques ;
- Laver et aspirer abondamment. Le maintien du drainage est assuré par une lame de caoutchouc tubulée ou type Delbet laissée en place et fixé ;
- Pas de fermeture ;
- Les pansements flottants sont changés plusieurs fois par jour ou tous les jours selon le degré d'imprégnation ;
- Eradiquer la cause, il s'agit le plus d'une avulsion dentaire suivie d'un curetage alvéolaire. Il n'y a pas d'inconvénient à intervenir à chaud, plus tôt la cause aura été supprimée et meilleur sera le drainage (16).

La surveillance du patient repose sur les éléments cliniques et paracliniques suivants :

Clinique : Courbe de température, tension artérielle, diurèse, état local, trismus, dysphagie, aspect de la peau, état général, hydratation, examen neurologique

Paraclinique : Hémocultures pour adaptation aux germes et à l'antibiogramme éventuellement pouvoir bactéricide, numération formule sanguine, vitesse de sédimentation, fonction rénale.

### **Rééducation fonctionnelle**

L'infiltration inflammatoire des muscles masticateurs occasionne souvent un trismus. Pour le lever, une rééducation est aisément réalisable à l'aide d'abaisse-langue en bois introduit entre les arcades dentaires dans les régions prémolaires-molaires. D'autres appareils industriels ou après empreintes des deux arcades peuvent également être utilisés. Certains cas rarissimes, abcès temporal, exigent une anesthésie générale, avec éventuellement résection musculaire (4).

**Education du patient :** prise en charge psychosociale, traitement préventif avec remise en état bucco-dentaire à distance

### **Indications :**

En cas de toxi-infection sévère (ou l'œdème très important avec risque de détresse respiratoire), un traitement anti-inflammatoire d'urgence à visée anti-oedémateuse fera appel à un flash de corticoïdes par voie intraveineuse pendant 48 heures.

## Résultats

Grâce aux soins intensifs et aux techniques de réanimation, les cellulites diffuses cervico-faciales d'origine dentaire évoluent heureusement dans bon nombre de cas vers la guérison. Le pronostic reste cependant extrêmement sombre et toute cellulite diffuse nécessite une prise en charge médico-chirurgicale intensive précoce. Le taux de mortalité reste élevé, 13% pour Hounpke (23) et 30% pour Reychler (24).

### **III - PATIENTS ET METHODES**



## **Patients**

De janvier 2000 à décembre 2003, soit 4 ans, 37 patients (21 hommes et 16 femmes) pour cellulites diffuses cervico-faciales d'origine dentaire ont été recensés parmi 122 cellulites faciales (72 hommes et 50 femmes) dans le service de stomatologie et de chirurgie maxillo-faciale du Centre Hospitalier et Universitaire de Brazzaville. L'âge des 37 patients inclus dans l'étude variait de 19 ans à 60 ans avec une moyenne de 36,80 ans.

L'analyse des données a été réalisée grâce au logiciel Epi info version 6.04 fr. Le kh2 a été utilisé pour les tests statistiques.

## **Méthodes**

### **Cadre d'étude**

Cette étude s'est réalisée dans le service de stomatologie et chirurgie maxillo-faciale du Centre Hospitalier et Universitaire de Brazzaville (République du Congo), service contenant 22 lits dont 4 berceaux, de janvier 2000 à décembre 2003. Ce service est l'unique centre de référence de la commune de Brazzaville, voire du Congo dans la pyramide sanitaire. Brazzaville, dont la population est estimée à plus d'un million d'habitants, est la capitale de la république du Congo.

### **Type d'étude**

Notre étude s'est fondée sur l'analyse rétrospective et descriptive des dossiers cliniques des cellulites diffuses cervico-faciales d'origine dentaire.

### **Sources des données**

Seuls les dossiers cliniques du service de stomatologie et chirurgie maxillo-faciale du Centre Hospitalier et Universitaire de Brazzaville ont été exploités. Les patients ont été tous de la commune de la ville de Brazzaville et de ses environs immédiats.

## **Critères de sélection**

Les dossiers exploitables ont été retenus sur la base des facteurs étiologiques dentaires, paradentaires, des critères cliniques et des radiographies des maxillaires. Ils comportaient les résultats des examens paracliniques suivants : numération formule sanguine, vitesse de sédimentation, groupe sanguin, rhésus, glycémie, créatininémie, radiographies pulmonaires, panoramiques dentaires, clichés retroalvéolaires et occlusaux.

Ont été exclues de l'étude les cellulites circonscrites, les cellulites diffuses non odontogènes et les affections qui n'étaient pas des cellulites.

Les variables analysés au cours de l'étude ont intéressé les facteurs suivants : fréquence, âge et sexe, provenance des malades, statut social, étiologies, topographies des lésions, traitement, durée d'hospitalisation et évolution.

## **RESUME DES OBSERVATIONS**

Tableau III : Résumé des observations

Identification	Sexe/âge	Délai cons.	Dent causale	Localisation	Traitement	Durée hosp.	Evolution
1 – Aba...	M, 19ans	1 jour	37	Cerv-sous-mand.	Chir. amox. acide clav.aminoside	17	Sortie
2 – Tat...	M, 25ans	2 jours	46	Sus-myl.	Chir. péni.-méto.	21	Trachéo.. Sortie
3 – Ok..	F, 30ans	1 jour	36	Cerv.sous-mand.	Chir. amox.+méto.	32	Sortie
4 – La...	F, 25ans	1 jour	37	Cerv.sous-mand.	Chir.péni.+méto.	25	Sortie
5 – Bo...	F, 28ans	3 jours	17	Cerv.sous-mand.	Chir.amox.méto.	26	Sortie
6 – Al...	M, 30ans	3 jours	Post avulsion 36	Cerv.sous-mand.	Chir.péni.méto.	27	Sortie
7 – Ko...	F, 29ans	4 jours	37	Cerv.sous-mand.	Chir.amox.acide clav.	18	DCD médiastinite
8 – Yo...	M, 23ans	1 jour	47	Cerv.sous-mand.	Chir.péni.méto.	19	Sortie
9 - Wo...	M, 27 ans	1 jour	47	Cerv.sous-mand.	Chir.péni.méto.	21	Sortie
10 – Xi...	F, 37 ans	2 jours	Post avulsion. 38	Cerv.sous-mand.	Chir.amox.acide clav.	31	Sortie. Perte de vue
11 – Xa...	F, 32 ans	1 jour	17	Cerv.sous-mand.	Chir. amox.acide clav.	30	Sortie
12 -	M, 27ans	2jours	37	Cerv.sous-mand.	Chir. amox. méto.	22	Sortie
13 – Li...	M, 29 ans	2 jours	45	Cerv.sous-mand.	Chir. amox. acide clav.	23	Ostéite. Sortie
14 – Tro	M, 25 ans	2jours	27	Cerv.sous-mand.	Chir.amox.méto	18	Sortie
15 – Ky...	M, 30 ans	3 jours	37 post avulsion	Cerv.sous-mand.	Chir.péni.méto	21	Sortie

16 – Bo...	M, 27 ans	1 jour	47	Cerv.sous-mand.	Chir.pén.méto aminoside	19	Sortie
17 – Wa...	M, 25 ans	2 jours	46	Cerv.sous-mand.	Chir.péni.méto.	22	Sortie
18 – Qa...	M, 28 ans	2 jours	Post avulsion.37	Sus-mylo.	Chir. amox.méto	25	Trachéo. Sortie
19 – De...	M, 22ans	1 jour	46	Cerv.sous-mand.	Chir.amox.méto	18	DCD hémorragie
20 – Xi...	M, 31 ans	1jour	37	Cerv.sous-mand.	Chir.amox.méto.	19	Sortie
21 – Ne...	F, 37 ans	4 jours	37	Cerv.sous-mand.	Chir.amox.méto.	21	Sortie
22 – Vo...	F, 35 ans	3 jours	48	Sus-mylo.	Chir.péni.aminoside.méto.	23	Sortie
23 – Mo...	M, 33 ans	2 jours	Post avulsion 38	Cerv.sous-mand.	Chir.amox.méto.	19	Ostéite. Sortie
24 – Ma...	M, 40 ans	3 jours	47	Hémi-face	Chir.amox .méto.	21	Sortie
25 –Xu...	F, 37 ans	3 jours	47	Cerv.sous-mand.	Chir.amox.acide clav.	22	Sortie
26 – Ho...	F, 34 ans	2 jours	38	Cerv.sous-mand.	Chir.amox.méto.	30	Sortie.Perte de vue
27 – Pe...	M, 37 ans	3 jours	37	Sus-mylo.	Chir.amox.méto.	16	Sortie
28 –Jo...	F, 50 ans	5jours	36	Hémi-face	Chir.péni.aminoside.méto	19	Bride plastie. sortie
29 – Sa...	F, 47 ans	3 jours	48	Sus-mylo.	Chir.amox.méto.	21	Sortie
30 – Fe...	F, 49 ans	4 jours	47	Hémi-face	Chir.amox.aminoside.méto.	17	Sortie
31 – Wu...	M, 43ans	3 jours	45	Hémi-face	Chir.amox.méto	33	DCD septicémie
32 – Ok...	F, 57ans	4 jours	47	Cerv.sous-mand.	Chir.amox.méto.	27	Sortie
33 –Ab...	F, 58ans	3 jours	48	Cerv.sous-mand.	Chir.amox.méto.	19	DCD médiastinite

34 – En...	M, 51ans	2 jours	37	Hémi-face	Chir.péni.méto.	18	Sortie
35 – Ky...	F, 59ans	2 jours	36	Cerv.sous-mand.	Chir.péni.méto.	23	Sortie
36 – Lo...	M, 55ans	3 jours	28	Sus-mylo.	Chir.péni.méto.	21	Sortie
37 – BK...	F, 62ans	3 jours	46	Cerv.sous-mand.	Chir.péni.méto.	15	DCD médiastinite

**Abréviations** : M = masculin ; F = féminin ; cerv.sous.mand = cervico-sous-mandibulaire ; sus-mylo = sus-mylo-hyoïdienne ; chir.= chirurgie ; méto.= métronidazole ; amox.= amoxicilline ; péni = pénicilline ; acide clav.= acide clavulanique ; trachéo = trachéotomie ; DCD = décédé

## **IV - RESULTATS**



## Fréquence

Pendant la période d'étude (4 ans), nous avons colligé 122 dossiers de cellulites faciales dont 37 diffuses cervico-faciales d'origine dentaire sur 402 patients hospitalisés. La fréquence du service est estimée à 9,2 % des hospitalisations et à 30,32 % de l'ensemble des cellulites.

## Age et sexe

37 dossiers compilés ont fait l'objet de cette étude avec les résultats ci-après.

Tableau IV : Répartition des cellulites diffuses d'origine dentaire par tranche d'âge et sexe

Age (an)	Masculin	(%)	Féminin	(%)
- 20	1	(2,7)	ND	ND
21 – 30	13	(35,1)	3	(8,1)
31 – 40	4	(10,87)	6	(16,3)
41 – 50	1	(2,7)	3	(8,1)
51 – 60	2	(5,4)	3	(8,1)
60 +	ND	ND	1	(2,7)
<b>Total</b>	<b>21</b>	<b>(56,7)</b>	<b>16</b>	<b>(43,3)</b>

ND = non disponible

La moyenne d'âge a été de 31,20 ans chez les hommes avec des extrêmes de 19 à 55 ans et de 42,38 ans chez les femmes (extrêmes 25 à 62 ans). Un seul patient (2,7 %) avait moins de 20 ans, 6 autres (16,3%) avaient plus de 50 ans et 30 (81%) entre 20 et 50 ans.

Tableau V: Répartition des cellulites par rapport au sexe

	<b>Cellulites diffuses</b>	<b>Autres cellulites</b>	<b>Total</b>
Hommes	21	51	72
Femmes	16	34	50
<b>Total</b>	<b>37</b>	<b>85</b>	<b>122</b>

$\chi^2$  (Chi<sup>2</sup>) : 0,11 pas de relation

p = 0,7377 > 0,05 pas de différence significative

#### **Statut social**

- Chauffeur (taxi, bus) 10
- Femmes commerçantes (marché) 7
- Militaires (sergents) 6
- Soudeurs 4
- Elèves, étudiants 4
- Menuisiers 3
- Enseignant 1
- Banquier 1
- Ingénieur 1

#### **Provenance des malades**

Tous les patients étaient de la commune Brazzaville et des villages environnants.

### **Facteurs étiologiques**

L'origine des cellulites diffuses cervico-faciales dans notre étude était exclusivement dentaire : infections périapicales dans 27 cas et 10 cas de post avulsions dentaires. Les dents les plus en cause étaient réparties par ordre décroissant :

- Deuxième molaire inférieure	(n =19)
- Première molaire inférieure	(n =8)
- Troisième molaire inférieure	(n =6)
- Troisième molaire supérieure	(n =2)
- Deuxième molaire supérieure	(n =1)
- Deuxième prémolaire supérieure	(n =1)

### **Clinique**

Cliniquement, les circonstances de découverte ont été assez univoques. Il s'agissait le plus souvent d'une tuméfaction diffuse molle. La gravité clinique a été caractérisée par une toxi-infection sévère : hyperthermie, déshydratation, douleur, parfois nécrose cutanée, troubles respiratoires, ictère, alternance de l'état d'excitation et de somnolence. Le délai moyen de consultation était de 2, 3 jours avec des extrêmes de 1 à 5 jours. Les antécédents ont été sans particularité.

### **Topographies des lésions**

Nous avons enregistré 26 cas de cellulites cervico-sous-mandibulaires, 6 cas de sus-mylo-hyoïdiennes et 5 cas d'hémi-face.

### **Traitement**

*Sur le plan médical :*

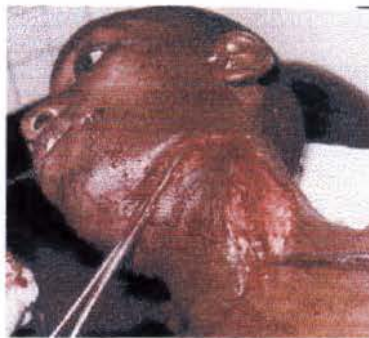- Pénicilline G 10 – 15 millions/24heures + métronidazole (n = 10)
- Pénicilline G + aminoside + métronidazole (n=3)
- Amoxicilline 6 – 12 g/24 heures + métronidazole (n = 16)

- Amoxicilline + aminoside + métronidazole (n=2)
- Amoxicilline + acide clavulanique 4 – 6 g/ 24 heures (n = 6)

Le métronidazole 1, 5 g / 24 heures a été institué dans 32 cas, sauf en cas d'association amoxicilline – acide clavulanique. Tous nos patients ont été réhydratés.

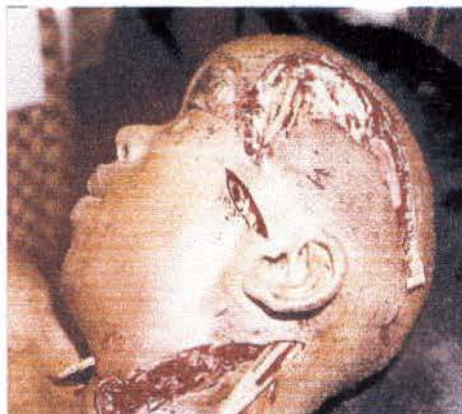La corticothérapie à base de métyl prédnisolone 80 mg/24 heures (n = 9) a été indiquée pendant 3 jours dans les gros cous susceptibles de provoquer des troubles respiratoires. Les bains de bouche par des antiseptiques bucco-pharyngés ont été prescrits dans tous les cas.

*Sur le plan chirurgical :*



**Photo du service 4 :** incisions cervico-sous mandibulaires

De larges incisions étagées et déclives (photo 4), des exérèses des tissus nécrosés parfois sans souci esthétique et des avulsions des dents causales ont toujours été réalisées dans les délais variables de 24 à 48 heures, sous anesthésies locale ou générale . Des incisions itératives le 2<sup>ème</sup> ou 4<sup>ème</sup> jour ont été nécessaires dans neuf cas. Les lavages biquotidiens sur les lames de drainage (photo 5) type Delbet reliant les différentes incisions ont été réalisés en alternant l'eau oxygénée 10 volumes et le dakin. La trachéotomie de sécurité a été pratiquée dans 2 cas.



**Photo du service 5** : incisions étagées et drainage par lames ondulées

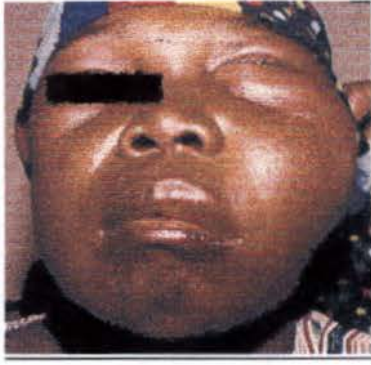#### **Durée moyenne d'hospitalisation**

La durée moyenne d'hospitalisation a été de 21,9 jours (extrêmes 15 et 33).

#### **Suites opératoires**

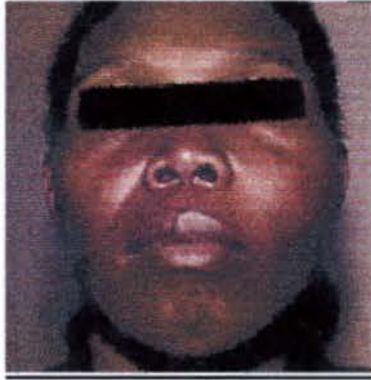Nous avons enregistré 1 cas de bride mentonnière ayant nécessité une plastie en Z (2,7%), 2 cas d'ostéites mandibulaires (5,4%) traitées, et 5 décès (13,5 %) à la suite des complications suivantes : médiastinite (=3), septicémie (n=1), hémorragie (n=1).

L'évolution a été ainsi favorable (photos 6 et 7 du service) dans 32 cas (86,5%).



---

**Photo du service 6 : Cellulite hémiface avec occlusion palpébrale**



---

**Photo du service 7 : Cellulite hémiface gauche avec évolution favorable**

## V. DISCUSSION

Les cellulites diffuses cervico-faciales d'origine dentaire correspondent aux infections aiguës et graves des tissus cellulo-adipeux.

La tomodensitométrie a été introduite au Centre Hospitalier et Universitaire de Brazzaville en 2004, après notre étude. Par contre les autres examens radiologiques, sauf l'échographie onéreuse pour nos patients, ont été réalisés chez les 37 patients inclus dans notre étude. En outre, la sérologie HIV n'a pas été d'indication systématique. Nous n'avons réalisé aucun prélèvement local pour antibiogramme en raison de l'insuffisance du plateau technique. Ces différents examens feront l'objet d'une étude ultérieure.

La prescription des antibiotiques a été probabiliste dans tous les cas. L'idéal de l'antibiothérapie est fondé sur l'antibiogramme. Au demeurant, les prélèvements microbiologiques ne sont pas justifiés en pratique dans la majorité des cas (9). Pendant la durée d'étude, aucune souche bactérienne résistante n'a été observée chez nos patients.

Nos résultats ont corroboré néanmoins les données des publications antérieures.

Les cellulites diffuses cervico-faciales d'origine dentaire sont encore fréquentes avec une estimation du service à 9,2 % des admissions. Ouattara et coll. (25) ont publié en 1998 une fréquence de 21,4 % des admissions, en Côte d'Ivoire. Gadegbeku et coll. (26) signalaient déjà 11 % en 1995 dans le même service. Ces chiffres ont montré l'existence et la recrudescence de ces cellulites diffuses, encore appelées malignes (27), contrairement à leur rareté dans la littérature européenne (27). Les consultations tardives, l'automédication, l'infection HIV, le diabète et l'insuffisance des infrastructures de santé bucco – dentaire, cités par la plupart des auteurs (24, 26, 28, 29, 30), et les différents événements socio-politiques dans nos pays pourraient justifier cette fréquence du service relativement élevée.

Il apparaît dans la littérature (2) que les cellulites sont fréquentes dans la tranche d'âge de 20 à 30 ans.



La moyenne d'âge dans notre série (36, 80 ans) a été inférieure à celle rapportée par Gérard et coll. au Sénégal (31). Pour Jezequel et coll. (32), Enouri et coll. (14), elle est de 46 ans. Elle est assez variable pour d'autres auteurs : 27 ans pour Romain et coll. (1), 28 ans pour Baron et coll. (13), et Kpemissi (15). Néanmoins 81 % de nos patients avaient entre 20 et 50 ans.

Les cellulites diffuses cervico-faciales d'origine dentaire ont constitué des urgences stomatologiques. Elles se présentaient sous la forme d'une toxi-infection sévère avec un tableau locorégional dominé par une nécrose tissulaire

L'antibiothérapie, la réhydratation et la corticothérapie dans les troubles respiratoires ont été toujours nos premiers gestes d'urgence.

La cavité buccale étant colonisée par des germes aérobies et anaérobies (9, 10, 11), le spectre de l'antibiotique choisi doit être le plus large. Il ne doit pas être désactivé par les bêta-lactamases. Nous avons utilisé l'association amoxicilline ou pénicilline + métronidazole ou non et un aminoside comme préconisée par la plupart des auteurs (22, 25, 27, 29, 32). L'association amoxicilline – acide clavulanique et les céphalosporines sont recommandées en deuxième intention après documentation microbiologique et antibiogramme dans les infections sévères d'origine dentaire (9).

L'attitude thérapeutique a été établie au cas par cas, en fonction du contexte, de l'ensemble des données de l'examen clinique, des examens complémentaires réalisés.

Par contre, les anti-inflammatoires non stéroïdiens n'ont pas été utilisés dans notre schéma thérapeutique, leur usage est proscrit dans infections d'origine dentaire (2, 5, 9, 26). Notre expérience nous avait conduit à les éviter une fois la cellulite constituée.

Nous avons adopté la même attitude que la plupart des auteurs (1, 2, 24) pour une chirurgie précoce, car elle a apporté un confort immédiat chez nos patients. Toute absence d'amélioration de l'état général doit faire suspecter soit l'insuffisance du geste chirurgical (2), soit l'augmentation de la virulence de l'infection (4).

L'efficacité thérapeutique a été cliniquement appréciée avec 86,5% de guérison, malgré l'état critique de nos patients à l'admission. Ce pourcentage de guérison était de 80 à 100 % pour d'autres auteurs (23, 31). Cependant, en dépit des progrès thérapeutiques actuels, plusieurs travaux (5, 23, 24) ont souligné le taux de mortalité encore élevé. Dans notre population étudiée, il a été de 13,5 %, justifié par la gravité évolutive des cellulites diffuses, l'automédication et les consultations tardives.

## **VI - CONCLUSION ET RECOMMANDATIONS**

Les résultats de cette étude ne reflètent pas la réalité de toute la république du Congo. Les cellulites diffuses cervico-faciales d'origine dentaire restent une pathologie grave encore fréquente et mortelle dans nos services. Nous devons la redouter par les recommandations suivantes :

- 1- La maladie carieuse est un problème de santé publique. Elle mérite d'être soignée à temps et correctement,
- 2- Il faut certes bannir les vieilles habitudes qui consistent à laisser souvent la dent malade évoluer pour son propre compte,
- 3- Il y a lieu de procéder à une éducation sur les soins de santé bucco-dentaire particulièrement pour les enfants et les jeunes afin de réduire l'atteinte de cette couche,
- 4- Bien que l'éruption des dents de sagesse entraîne fréquemment des accidents de type infectieux, il convient cependant d'apprécier à temps une dentition compliquée ou non, au moins au stade de péri coronarite congestive,
- 5- Enfin, une fois le processus infectieux déclenché, il convient de savoir apprécier la gravité du tableau clinique afin de dispenser les soins anti-infectieux adéquats du point de vue de la qualité (choix antibiotique) et de la quantité (doses et posologie).

## **VII - RESUME**

L'analyse rétrospective et descriptive de 402 dossiers du service de stomatologie et de chirurgie maxillo-faciale du Centre Hospitalier et Universitaire de Brazzaville sur une période de 4 ans, de janvier 2000 à décembre 2003, a permis d'observer 37 cas de cellulites diffuses cervico-faciales d'origine dentaire.

L'objectif de l'étude était d'analyser et discuter nos résultats thérapeutiques au vu des données de la littérature.

Sur un total de 37 patients (21 hommes et 16 femmes), la moyenne d'âge a été de 36,80 ans (extrêmes 19 ans – 62 ans), avec un sexe ratio de 1,31. Ont été enregistrés 2 cas d'ostéites mandibulaires traitées, 1 cas de bride mentonnière ayant nécessité une z plastie et 5 décès.

Le traitement a été favorable dans 32 cas soit 86,5%.

L'urgence qu'imposaient ces cellulites diffuses avait conduit à souligner que la gravité était souvent liée à un retard de diagnostic et à une mauvaise approche thérapeutique d'une part, et que la chirurgie précoce n'était pas de mise d'autre part.

## VIII - REFERENCES

**1. Dandrau JP, Tavera E, Payement G.**

Infections aiguës et graves d'origine dentaire.

Editions Techniques – Encycl. Méd. (Paris-France), Urgences 1994 ;A-10:24-157.

**2. Romain P, Schmidt P, Hanion X, Chalumeau F, Legros M.**

Cellulites cervico-faciales gangreneuses. A propos de 11 cas.

Rev Stomatol Chir maxillofac 1989; 6: 426-437.

**3. Pelletier M.**

Anatomie maxillofaciale.

Librairie Maloine s.a. Paris 1969 ;363-373

**4. Herzob M.**

Infectiologie. In : Horch HH. Chirurgie buccale.

Masson. Paris 1996 ; 63-100

**5. Souanga P, Adou A, Amantchi D, Angoh Y.**

Plaidoyer pour utilisation raisonnée des anti-inflammatoires en odontostomatologie. Odontostomatologie tropicale 98;83:16-2

**6. Korbendau JM, Korbendau X.**

L'extraction de la dent de sagesse.

Quintessence internationale 2001; p26.

**7. Marty-ane CH, Alauzen M, Alric P, Serres-cousine O, Mary H.**

Descending necrotizing mediastinitis : advantage of mediastinal drainage with thoracotomy, thorac. Cardiovasc Surg 1994 ;107 :55-61

**8. Guittard P, Duchasse JL, Jorda MF, Eschapasse H, Lareng L.**

Les médiastinites à anaérobies odontogéniques.

Am Fr Anesth 1984 ;3 :216-218



**9. Agence française de sécurité des produits sanitaires.**

Prescription des antibiotiques en odontologie et stomatologie.

Rev Stomatol Chir maxillofac 2002;103,6:352-368.

**10. Muster D.**

Comment et quand prescrire les antibiotiques par voie générale.

Revue d'odontostomatologie 1991;2:149-161.

**11. Boy-léfévre ML, Roche Y, Sebala M.**

Anaérobie et pathologies bucco-dentaires.

Editions spécia/Edilux, Paris ; 1989, p35.

**12. Chow L.**

Ann Inter Med 1978 ;88 :392-402.

**13. Baron D, Malinge M, Mercier J, Blanloeil Y, Nicolas F, Delaire.**

Gangrène gazeuse à point départ dentaire. A propos de 4 observations.

Rev Stomtol Chir maxillofac 1998 ;82(6) :366-369.

**14. Enouri A, Bouzouaia N, Hajri H, Ferjaoui M, Marrakchi H.**

La cellulite cervico-faciale. A propos de 20 cas.

La Tunisie médicale 1991 ;69 (8/9) :459-462.

**15. Kpemissi E.**

Cellulites cervico-faciales d'origine dentaire : étude de 26 cas au CHU de Lomé.

Rev Laryng Otol Rhinol 199 ;116 :195-197.

**16. Le Breton G.**

Traité de sémiologie clinique et odonto-stomatologie.

Editions cdp, 1997 ; 167-181

**17. Berini L, Bresco M, Gayc C.**

Buccal and cervicoalfacial cellulitis. Concept, pathogenis, clinical manifestations, diagnosis and management.

Medicina Oral 1999 ;337-50.

**18. Pons J.**

Les cellulites faciales aiguës diffuses.

Rev Stomatol Chir maxillofac 1985 ;86 :353-9

**19. Vigne Ph, Duvillard Ch, Romanet Ph.**

Les cellulites cervicales diffuses. A propos de 5 observations.

Otorhinolaryngologie Nova 1999 ;9 :245-251

**20. Muster D.**

Thérapeutique médicale bucco-dentaire. Moyens et Méthodes.

Elsevier sas 2004; p74-75

**21. Verdalle PB, Roquet E, Raynal M, Briche T, Rouquette I, Brinquin L, Jancovici R, Poncet JL.**

Les Cellulites cervico-médoïastinales nécrosantes. A propos de 3 cas.

Ann Otolaryngol cervicofac 1997 ;114 :302-309

**22. Pallier JC.**

La gangrène gazeuse.

Mémento de chirurgie de guerre. Paris, ORA,1984 ; p61-69.

**23. Hounkpe YYC, Oussa GB, Vodouhe SJ, Bahagbto MJ, Medji AL P, Bossab SK.**

Les Cellulites diffuses cervico-faciales. A propos de 55 cas colligés dans le service d'orl et d'ophtalmologie du CNHU de Cotonou.

Médecine d'Afrique noire 1990;37:29-39.

**24. Reyhler H, Chausse JM.**

Pathologie infectieuse d'origine dentaire. In : Piette E, Reyhler H eds. Traité de pathologie buccale et maxillo-faciale.

De Boeck Wesmad. Bruxelles 1991 ; 1278-1279

**25. Ouattara B, Aka GK, Sanou B, Crezoit GE, Gadegbeku S.**

Cellulites maxillo-faciales graves et Infections à VIH.

Rev cosa cmf 1998;5:10-16.

**26. Gadegbeku S, Crezoit GE, Aka GKE, Ouattara B.**

Cellulites et Phlegmons maxillo-faciaux graves en milieu africain.

Revue cosa cmf 1995;2:8-11.

**27. Gaillard A.**

Cellulites et fistules d'origine dentaire

Encycl méd.( Paris-France), Stomatologie22033 2-1989 ; A10, 12 p,

**28. Kouame P, Amantchi D, Samba M, Souanga K.**

Causes des consultations odontostomatologiques tardives en Côte D'ivoire.

Odontostomatologie tropicale 1998;83:24-26.

**29. Lészy JP, Princ G.**

Pathologie maxillo-faciale et stomatologique

Masson 2<sup>ème</sup> éditions Paris, 1997 ; p69

**30. Vuillecard E, Herve V, Martin P, Georges AJ.**

Cellulites diffuses gangreneuses cervico-faciales à point de départ stomatologiques chez sept patients infectés par le HIV-1.

Rev Stomatol Chir maxillofac1989;4:268-273.

**31. Gérard T, Onessa C, Vourey G, Sissoko B.**

Cellulites cervicales à propos de 6 observations.

JFORL 1998 ;4 :249-255.

32. Jezequel JA, Miossec A, Meyen A, Corbeau P, Abiven M.

Cellulites et gangrènes gazeuses cervico-faciales. A propos de six cas.

Rev Laryng 1985 ;106 (2) :97-102.