

INSTITUT SUPERIEUR
DES SCIENCES DE LA SANTE

1985

No d'ordre —

**BILHARZIOSE GENITALE CHEZ
LA FEMME en République Populaire du Congo
A PROPOS DE 40 CAS**

THESE :

Pour le Doctorat en Médecine (Diplôme d'Etat)

Presentée et Soutenu Publiquement le mercredi 11 Décembre 1985

Par : **Albert NGATSE-OKO**

Né le 11 novembre 1955 à Mapémé (Abala)

Examineurs de la Thèse :

MM. CI. D'ALLAINES Professeur Président

P. KOMBILA Professeur Vice-Président

Juges :

A. Vacheron Professeur

KABA - SENGELE Professeur

A. NGOLET Professeur

Directeur de Thèse : Professeur **B. GALIBA**

D I R E C T I O N D E I N . S . S . S . A .

Année Académique 1984-1985

Directeur	Pr. Assori ITOUA-NGAPORO
Secrétaire Académique	Pr. Ag. Arthur NGOLET
Secrétaire de Direction	Michèle-Martine FOUETI
Département de Médecine	Dr. BILONGO-MANENE
Département de Chirurgie et Maternité	Pr. Ag. Bernard PENI-PITR.
Département d'Histo-Embryo- logie et d'anatomie patholo- gique	Pr. Ag. Charles GOMBET- MBALAWA.
Département de Microbiolo- gie et Hématologie	Pr. Ag. Fidèle YALLA
Département des Sciences Physiologiques	Dr. Martin DIATEWA.
Département des Sciences Infirmières	Dr. Grégoire MBERE
Département de Santé Publi- que	Dr. Pascal TALANI
Service de la Scolarité et des Examens	Mr. André KIYA
Secrétaire Principal	Mr. Jean BASSINI
Gestionnaire	Mr. Gilbert MAHOUNGOU

PERSONNEL ENSEIGNANT DE L'IN.S.S.S.A.

1 - Enseignants Permanents

Professeurs et Professeurs Agrégés :

- | | |
|---------------------------|--|
| 1 - BOURAMOUE Chrostophe | cardiologie et thérapeutique médicale. |
| 2 - ITOUA-NGAPORO Assori | Gastro-Entérologie et thérapeutique médicale. |
| 3 - MIEHAKANDA Joseph | Biochimie |
| 4 - PENA-PITRA Bernard | Traumatologie et Orthopédie. |
| 5 - NGOLET Arthur | Anatomie pathologique |
| 6 - GOMBE-MBALAWA Charles | Carcinologie médicale et anatomie pathologique |
| 7 - LOCKO-MAFOUTA Claude | Gynécologie-Obstétrique |
| 8 - YALA Fidèle | Bactériologie et Immunologie |
| 9 - BOTAKA Emile | Ophtalmologie |
| 10 - CARME Bernard | Parasitologie |

Maîtres-Assistants :

- | | |
|----------------------------|--------------------------|
| 1 - BIEBIE SONGO Milete | Biochimie et toxicologie |
| 2 - DIATEWA Martin | Biochimie |
| 3 - HONDI-ASSAH Théophile | Biochimie et Biophysique |
| 4 - KAUDI Emmanuel | Pneumophysiologie |
| 5 - KAYA-GANZIAMI Grégoire | Ophtalmologie |
| 6 - KOUKA-BEMBA Daniel | Chirurgie et Anatomie |
| 7 - MASSENGO Raoul | Chirurgie et Anatomie |
| 8 - MAYANDA Fortuné Hervé | Pédiatrie |
| 9 - MBADINGA-MUPANGU | Endocrinologie |

10 - MBERE Grégoire	Pneumo-Physiologie
11 - NDELI Dominique	Stomatologie
12 - NDINGA-ASSITOU	Physiologie
13 - NZINGOULA Samuel	Pédiatrie
14 - SENGA Propper	Pédiatrie
15 - TATY Jean	Chirurgie et Anatomie
16 - KOKOLO Joseph	Anatomie pathologique
17 - FILA Antoine	Chirurgie générale
18 - EKOUNDZOLA Jean Roger	Gynécologie
19 - BIENDO Maurice	Immunologie générale
20 - MOYEN Georges	Pédiatrie

Assistants

1 - BILONGO-MANENE	Psychiatrie
2 - EKOPA Julien	Médecine interne
3 - DIRATH Grégoire	Gynécologie-Obstétrique
4 - GALESSAMY-IBOMBOT Jean	Santé Publique
5 - GALIBA Jacques	O.R.L.
6 - MADZOU Gabriel	Santé Publique et Nutrition
7 - MOUANGA-YIDIKA Gaston	Neurologie
8 - NIATY-BENZE	Santé Publique
9 - NKOUM Jean Louis	Médecine interne
10 - ONDAYE Gérard	Administration Sanitaire Economie Sant. et Sciences Humaines
11 - OPI Jean François	Biochimie
12 - TALANI Pascal	Santé Publique

13 - SILOU-MASSAMBA Jacques	<i>Histologie-Embryologie</i>
14 - YENGO-NGOMA Patrice	<i>Pharmacologie</i>
15 - BOUKOULOU Charles	<i>Biochimie</i>
16 - MBATCHI Bernard	
17 - ABENA Antoine Ange	<i>Pharmacologie</i>

Moniteurs

1 - FOUTY Philomène	<i>Soins Infirmiers</i>
2 - OKOUERE Louis	-"-
3 - LOUFIEFIE Patrice	-"-
4 - NKOUHATZ Casimir	-"-
5 - EKOUBOU Odile	-"-
6 - YOUUBA Germaine	-"-

Enseignants non-permanents

1 - Chargés de cours

1 - ELIRA DOKEKIAS Alexis	<i>T.P. Anatomie normale</i>
2 - GALIBA Bernard	<i>Histologie-Embryologie</i>
3 - KOUTOUPOT Brigitte	<i>Anatomie Pathologique</i>
4 - LAIDEVANT Odile	<i>Médecine du travail</i>
5 - LATOMBE Joel	<i>Gynécologie-Obstétrique</i>
6 - MACKOUMBOU-NKOUKA A.	<i>Anatomie et Chirurgie</i>
7 - MAKWUA Maria	<i>Virologie</i>
8 - MANTUMBOU Léonard	<i>Hématologie biologique</i>
9 - MIYOULOU-NIAMBA J.B.	<i>Médecine interne</i>
10 - MBALOULA Edouard	<i>Planification sanitaire</i>
11 - MIAMFOUTILA Séraphin	<i>Anatomie et Chirurgie</i>

- | | |
|----------------------------|--------------------------------------|
| 12 - HOUNGALI André | Médecine interne |
| 13 - MDINGA Joseph | Hématologie biologique |
| 14 - NOIREAU Jean François | Entomologie et Malacologie Médicale. |
| 15 - OBOUAKA Jean de DIEU | Parasitologie |
| 16 - FOUEHET Daniel | Histologie-Embryologie |
| 17 - RIVIERE CAZIEUX | Radiologie |
| 18 - YEMO Ferdinand | Anesthésie-Réanimation |
| 19 - | |

II - Moniteurs

- | | |
|--------------------------|-------------------|
| 19 - AMBEDET Auguste | Soins Infirmiers |
| 20 - BAKOUERELA Fulgence | -"- |
| 21 - BAYINA Paul | Biostatistique |
| 22 - GONDO MAHOUNGOU P. | Anglais |
| 23 - KOUKA Dominique | Soins Infirmiers |
| 24 - MAKAYA Félix | -"- |
| 25 - MILANDA Jones | Gestion |
| 26 - MOUSSOU Jean Ch. | Sciences Sociales |
| 27 - NTEKE David | Soins Infirmiers |

III - Enseignants permanents des autres Etablissements proposer à dispenser des cours à l'INSSSA.

- | | |
|-----------------------|---------------------------|
| 1 - BIBASSANI Hilaire | Planification de la santé |
| 2 - EKOUYA Alphonse | Chimie |
| 3 - LOUKAKOU Emile | -"- |
| 4 - MAZABA Jean Mar | Sciences de l'Éducation |
| 5 - MBAMBI Julien | Psychologie |
| 6 - HOALI Jean | Chimie |

- | | |
|----------------------|---------------------------|
| 7 - MOUA Grégoire | Méthodologie de recherche |
| 8 - NDEBANI François | Psychologie |
| 9 - SHEN YAO-MIN | Physique |
| 10 - LONONGO | Anglais |

IV - Professeurs Missionnaires

- | | |
|-----------------------------|-------------------------|
| E. ALIHONOU (Cotonou) | Gynécologie-Obstétrique |
| P. BARJON (Montpellier) | Néphrologie |
| G. COTIND (OMS, Libreville) | Biochimie |
| KABÁ SENGELE (Kinshasa) | Pharmacologie |
| TSALA-MBILA (Yaoundé) | Physiologie |
| L.N. KAPTUE (Yaoundé) | Hématologie |
| V.A. AGBESSI (Niamey) | Pédiatrie |
| J.F. GUERIN (Lyon) | Histo-Embryologie |
| PINATEL (Lyon) | -"- |

Jc [] é d i e c e t t e Thèse

À la mémoire de mon Père

T'ayant arraché trop tôt de la vie, le destin ne t'a pas permis de m'assister jusqu'à la présente charnière de mon existence, seul d'une nouvelle vie de lourdes responsabilités mais combien noble qui s'ouvre devant moi.

Guidé par le sens profond d'altruisme qui était le tien, je veillerai sur mes semblables jusqu'à la limite de mes compétences ; je m'efforcerai le cas échéant de leur "offrir" une mort paisible que possible.

Puisse ta présence demeurer à jamais dans nos mémoires.

À ma mère :

Je te dédie ce travail, modeste, fruit de ton zèle, de ta persévérance et de tes peines. Certes ce travail n'est pas à la mesure de tous tes sacrifices mais je reste convaincu que ce ceux que j'assisterai avec désintéressement tout au long de ma carrière, en l'occurrence mes patients, sauront mieux te remercier.

À mes enfants :

Pour la tendresse que vous m'avez toujours procurée même dans les moments les plus difficiles de ma vie, ce travail est votre avenir.

À mes frères et soeurs.

Pour l'amour fraternel dont vous m'entourez au jour le jour, ce travail est bien à vous.

À mes oncles

Claude NGAPOULA, OKO Jules, NGAKEGNI-OPHENE, NGADOUA-NGATSE, EBA-GATSE Pierre :

Pour votre assistance de tout le temps, ma profonde gratitude



A mes tantes

MOUANDINGA- NGATSE, NGALI-IBIRA,

Votre dévouement sans réserve m'a sûrement conduit à ce modeste travail ; je vous en remercie infiniment.

A la famille OKOUERE Adolphe :

pour votre sens des rapports humains, votre extrême courtoisie, votre assistance sans limite, mes considérations les plus distinguées.

A la famille OBAMBI Zozime :

pour m'avoir hébergé, traité avec toute la tendresse et la volonté sans faille, ma très profonde gratitude.

A Monsieur BATAMBIK Bernard chef de Département de la formation des professeurs adjoints d'éducation physique et sportive (ISEPS) U.M.NG.

pour votre apport combien désintéressé, mes très vifs remerciements.

A mes amis et camarades

Gabriel OBA-APOUNOU, Michel NGAKALA, Paul NGATSE,

MPASSI Antoine, OTALOU Jean Fidèle, PANDZOU antoine,

AKONDZO François, OPPOSSI Romuald :

Pour vos conseils, votre assistance, et votre dévouement ma très grande profonde gratitude.

A Mlle KOULOFOU Angèle secrétaire au DPEEPS -IIEPS,

pour ta contribution honorable, ta bonne volonté qui ont sûrement conduit ce travail dans ce présent état, mes très profondes hommages.

*Au Camarade Recteur de l'Université Marien NGOUNDI et à
toute la Direction Rectorale.*

Hommage respectueux.

A Monsieur le Docteur Jacques BOURGAREL,

Médecin biologiste

diplômé de l'Institut Pasteur de PARIS,

*Chef du Département de biologie clinique au Laboratoire
National de Santé Publique,*

*Nos sincères remerciements pour votre contribution
indéniable.*

A tous les Enseignants de l'INSSSA

*pour les enseignements que vous m'avez prodigués
hommage respectueux.*

Au Personnel de la Scolarité de l'INSSSA

et particulièrement à :

*Monsieur André KAYA, chef de service de la scolarité
pour votre exemple du courage et d'amour de la justice
Hommage respectueux.*

Monsieur Saturnin OBAMBI-MIPOULI

*Pour vos conseils, votre affection fraternelle, ce
ce modique travail est le résultat escompté ; qu'il
soit à vous et votre famille,
notre respectueuse reconnaissance.*

A Monsieur le Professeur A. ITOUA-NGAPORO
Médecin chef de service de Gastro-Entérologie et de
médecine interne (hôpital général de Brazzaville).
Directeur de l'INSSSA.

Bénéficiant de votre savoir faire, j'ai pu aboutir à ce modeste travail fruit de votre exemple d'abnégation,

Veillez trouver ici l'expression de nos vifs remerciements et de notre respectueuse gratitude.

A nos nos juges

Messieurs les Professeurs

Cl. D'ALLAINES

P. KOMBILA

A. VACHERON

KABA-SENGELE

A. NGOLET

Vous qui avez bien voulu accepter d'être parmi nos juges.
Avec notre gratitude et notre profond respect.

A Notre Directeur de Thèse

Monsieur le Professeur B. GALIBA

Vous nous avez accueilli avec une extrême courtoisie et nous avez fait l'immense honneur de nous inspirer le sujet de cette thèse.

Votre sens des rapports humains dont vous seul possédez le secret nous a conduit vers vous. Nous sommes très sensibles à l'honneur que vous nous faites de présider cette Thèse.

Veillez trouver ici l'expression de notre profond respect et de notre vive gratitude.

/// a Bilharziose Génitale chez la femme
en République Populaire du CONGO
(à propos de 40 cas)



I N T R O D U C T I O N

I- GENERALITES

1 - Historique	3
2 - Epidémiologie et Cycle évolutif.	4
2.1. - Cycle parasitaire.	
2.2. - Aspects épidémiologiques.	
3 - Répartition géographique	
3.1. - Bilharziose à schistosoma haematobium.....	
3.2. - Bilharziose à schistosoma mansoni.	
3.3. - Bilharziose à schistosoma japonicum	
3.4. - Bilharziose à schistosoma intercalatum	
4 - Aperçu sur la bilharziose en Afrique Centrale - (Pays limitrophes)	8
4.1. - République Unie du Caméroun .	
4.2. - République Centrafricaine :..	
4.3. - République du Tchad	
4.4. - République Gabonaise	

<i>II - MATERIELS, METHODES ET OBSERVATIONS</i>	12
1 - <i>Matériels et Méthodes</i>	
2 - <i>Observations</i>	17
 <i>III - COMMENTAIRES</i>	
1 - <i>Caractères généraux des lésions microscopiques bilharziennes</i>	60
1.1. - <i>Pathgénie des lésions</i> .	
1.2. - <i>Histopathologie</i>	
1.3. - <i>Histogénèse</i>	
2 - <i>Etudes des lésions anatomiques des organes génitaux féminins atteints</i>	65
2.1. - <i>L'ovaire</i>	
2.2. - <i>La trompe</i>	
2.3. - <i>L'endomètre</i>	
2.4. - <i>Le col utérin</i>	
2.5. - <i>Le vagin</i>	
2.6. - <i>Les organes génitaux externes</i>	
3 - <i>Particularités macroscopiques et microscopiques</i>	69
4 - <i>Bilharziose génitale et cancer</i>	70

5 -	<i>L'âge des sujets</i>	71
6 -	<i>Bilharziose et stérilité</i>	72
7 -	<i>Aspects cliniques observés dans notre étude</i>	75
8 -	<i>Aspects diagnostiques</i>	79
9 -	<i>Aspects thérapeutiques</i>	81
	9.1. - <i>Les composés d'antimoine et le Nitridazole</i>	
	9.2. - <i>Les nouveaux antibilhar- ziens</i>	
IV - CONCLUSIONS ET RECOMMANDATIONS		
1 -	<i>Conclusions</i>	85
2 -	<i>Récommandations</i>	87
V - BIBLIOGRAPHIE		
		88

// I N T R O D U C T I O N

Les Schistosomoses, Schistosomiases ou Bilharzioses sont connues dans le monde depuis la plus haute Antiquité. Mais ce n'est qu'en 1951 que le parasite responsable du "saignement vesical" fut découvert au Caire, en Egypte, par Mr. BILHARZ Théodor, lors d'une autopsie.

Depuis la maladie devenue cosmopolite n'a cessé d'évoluer et atteint des proportions énormes. Les Laboratoires Ciba dans leur publication thérapeutique de 1975, estiment à 300 millions le nombre de personnes frappées par la maladie dans le monde. Actuellement ce chiffre est estimé à 400 millions. En Afrique Centrale la maladie est reconnue au Tchad dès 1914-1915 avec une fréquence remarquable : plus rare en OUBANGUI, elle ne se voit à l'époque ni dans le BAS-OUBANGUI, ni dans le Moyen CONGO, alors qu'elle est décrite au GABINDA en 1905, et considérée fréquente au KATANGA en 1934 : rapport du Secrétaire Général de la santé Publique du Congo le Docteur CARRIE (17) Médecin chef de la division technique du service des Grandes-Endémies . Depuis, la Bilharziose a été reconnue au Congo. Mais les premiers travaux n'y seront publiés qu'en 1956 par le service des Grandes-endémies du pays.

En effet, les quelques travaux rudimentaires existants avant cette période n'ont pas été regroupés par un quelconque service. La bilharziose est peut-être d'importation récente au CONGO. Ce qui n'en souligne que davantage sa remarquable adaptation par une rapide et inquiétante extension. Plusieurs facteurs locaux expliquent cette situation :

facteurs hydrologiques, géologiques, climatiques et démographiques prévalant dans certaines régions du Territoire National.

Il faut souligner le manque de sensibilisation de la population, l'aspect difficile et dérisoire du traitement curatif et l'absence totale de toute action prophylactique.

Le travail que nous présentons aujourd'hui a pour but de dégager l'importance de la bilharziose génitale chez la femme, d'insister sur ses complications morbides et de sensibiliser les Gynécologues et les chirurgiens sur cette localisation dans la pratique courante.

Nous voulons en outre souligner le rôle des complications bilharziennes sur le tractus génital de la femme et leur importance sur la santé de la femme en général et sur la stérilité en particulier, aspects trop souvent méconnus du corps médical.

Il est bien connu que la bilharziose urogénitale est très répandue dans les Pays Tropicaux et Subtropicaux.

Actuellement la bilharziose se place au 2e rang des maladies parasitaires africaines après le Paludisme et pose un important problème de santé publique dans les pays en développement.

Au CONGO, les régions de NKAYI, LOUBOMO, LOUDIMA GARE constituent le principal foyer de dissémination, mais il en existe de moindre importance.

~~///~~ GENERALITES

Les bilharzioses schistosomoses sont des maladies parasitaires dues à des trématodes, plathelminthes du genre schistosoma. On distingue quatre (4) espèces pathogènes pour l'homme.

- a) schistosoma haématobium, agent de la bilharziose urogénitale.
- b) schistosoma mansoni, agent de la bilharziose intestinale.
- c) schistosoma intercalatum, agent de la bilharziose ano-rectale.
- d) schistosoma Japonicum, agent de la bilharziose artérioveineuse d'Extrême-Orient.

1 - HISTORIQUE

Depuis des millénaires, la bilharziose ravage des populations de plusieurs Continents et la maladie a fait l'objet de nombreux écrits, particulièrement dans ses manifestations urinaires.

L'étude scientifique de la bilharziose ne commence qu'en 1851, grâce à la découverte par BILHARZ, Médecin Allemand du schistosoma haématobium. Il faut noter cependant que la maladie existait déjà dans la plus haute Antiquité puisque SIR Armand RUFFIER a découvert en 1910 des oeufs de bilharzies dans les tissus rénaux prélevés sur les momies de pharaons datant de 1200 ans avant J.C. En 1903 schistosoma

mansoni est reconnu par MAMSON puis par SAN BON en 1907. En 1904, KASAI et KATSURADE découvrent *schistosoma Japonicum*, pour la première fois en 1914, ATKINSON et LEIPER réussissent le cycle évolutif du parasite avec la souris comme hôte définitif après avoir trouvé le mollusque vecteur.

Enfin MAC DONNAN amorce en 1911, l'ère thérapeutique moderne avec l'utilisation de l'émétine. Depuis des grands progrès ont été accomplis dans ce domaine avec notamment l'obtention des produits de plus en plus actifs et de moins en moins toxiques.

2 - EPIDEMIOLOGIE ET CYCLE EVOLUTIF

2.1. - Cycle parasitaire

Les quatre espèces des bilharzioses ont en commun un cycle biologique complexe chez deux hôtes successifs. C'est l'homme mais également l'animal (*schistosoma mansoni* et surtout *schistosoma japonicum*), réservoir de virus qui émet des oeufs dans le milieu extérieur par les selles (*S. mansoni*, *S. japonicum*, *S. intercalatum*) et par les urines (*S. haematobium*). Ces oeufs éclosent dans l'eau douce sous forme de miracidium et parasitent un hôte intermédiaire spécifique : le planorbe (mollusque). Le planorbe, lui, libère des vers jeunes ou furcocercaires, qui eux vont infester l'homme lors des contacts aquatiques, par pénétration cutanée.

Après passage cardiaque et pulmonaires les larves deviennent adultes, sexuées dans le système porte où elles s'accouplent. Les femelles pondent leurs oeufs dans les plexus. - -

hémorroïdaux (*schistosoma mansoni*, *schistosoma intercalatum*, *schistosoma japonicum*), vésicaux et intestinaux (*schistosoma haematobium*) d'où ils sont éliminés à l'extérieur.

La longévité des adultes chez l'homme varie entre deux (2) et huit (8) ans. Ce bref rappel sur le cycle rend compte des caractères épidémiologiques de la maladie, de la symptomatologie propre à chaque espèce, ainsi, que des manifestations anatomopathologiques et immunologiques chez l'hôte due à la présence des oeufs. Des ^{lésions}élémentaires (*granulomes bilharziens*) se forment autour des oeufs : cette réaction inflammatoire non spécifique peut aboutir à une fibrose tissulaire, puis à la calcification.

2.2- Aspects Epidémiologiques

Les bilharzioses se passent essentiellement sur le mode endémique. Les foyers sont innombrables et extrêmement variés en taille et en gravité, ponctuels, limités à un village, un quartier, une plantation.

Des aspects épidémiques c'est-à-dire des cas groupés de primo-infections bilharziennes peuvent s'observer lorsqu'une collectivité indemne arrive en zone d'endémie c'est le cas lors du déplacement des groupes de populations, des travailleurs migrants voire des Unités Militaires

Dans la plupart des zones d'endémies la prévalence et l'intensité de l'infection sont maximales entre 10 et 20 ans.

puis ces prévalences chutent chez les adultes. Les enfants sont plus frappés du fait qu'ils vont volontiers patauger et se baigner dans les ruisseaux. Cependant la proportion d'adultes atteints devient assez importante du fait des fréquentations abusives des points d'eau pour les femmes et de la vocation agricole (riziculture) dans la plupart des pays d'Afrique surtout où l'homme pris entre les facteurs climatiques et prisonnier de son mode volontiers extensif, est obligé de recourir à l'irrigation.

3 - REPARTITION GEOGRAPHIQUE

L'aire générale de répartition des bilharzioses est vaste. Elle intéresse les zones chaudes du globe, schématiquement entre le 35^e degré de latitude Nord et le 25^e degré de latitude Sud. Le grand facteur limitant est la température. A l'intérieur de ces aires de répartition la distribution des schistosomiasés est focale.

3.1. - La Bilharziose à schistosoma Haématobium

Schistosoma haématobium est l'agent de la bilharziose africaine que l'on rencontre dans la vallée du Nil où la maladie est connue de longue date, en Afrique au Sud du Sahara à l'OUEST et à l'EST, en Afrique Centrale et du Sud, mais aussi au MAGHREB où les foyers sont peu nombreux.

Elle prédomine à MADAGASCAR sur la Côte Ouest et existe à l'île Maurice et en Réunion. On la rencontre enfin sous forme de petits foyers dans la partie méridionale du bassin



méditerranéenne, au Moyen Orient et en Inde au Sud BOMBAY.

3.2. - La Bilharziose à schistosoma mansoni (Ag.)

Est l'agent de la bilharziose la plus répandue ; Africaine et Américaine, En Afrique, elle couvre presque les mêmes territoires que son homologue à schistosoma haematobium. Elle sévit en Egypte, en Afrique de l'Est, de l'Ouest, en Afrique Centrale et du Sud, mais n'existe pas au Maghreb. A Madagascar, elle prédomine sur la côte Orientale. En Amérique Latine lourdement frappée surtout dans le Nord-Est, elle sévit aux Antilles notamment en Martinique et en GUADELOUPE.

3.3. - La bilharziose à schistosoma Japonicum

Est extrême-Orientale. Elle sévit en Chine, au JAPON à TAIWAN, en COREE, aux PHILIPPINES et des petits foyers au LIOS, GAMBODGE et en TAILANDE.

3.4. - La bilharziose à schistosoma Intercalatum

Occupe une aire modeste. De découverte plus récente, elle a été décrite d'abord au ZAIRE le long du fleuve Congo entre KINDU et LISALA. Elle est uniquement africaine et a été ensuite signalée au CAMEROUN, au GABON, au Centrafrique et en République Populaire du CONGO.

4 - Aperçu sur la bilharziose en Afrique Centrale (P. L.)

L'Afrique Centrale constitue un véritable berceau des schistosomoses. L'évolution endémique des maladies est identique tant au Congo que dans tous les pays limitrophes, avec des foyers inégalement répartis principalement au Cameroun, au Tchad, en République Centrafricaine et au Zaïre. On y rencontre les trois principales espèces humaines :

~~Schistosomose~~ à *S. haematobium*, à *Schistosoma mansoni* et à *Schistosoma intercalatum* ; la bilharziose à *Schistosoma japonicum* étant extrême Orientale.

4.1 - REPUBLIQUE UNIE DU CAMEROUN

Selon DESCHIENS, A. DELIS et A. POIRIER (1968) cités par A. NKODIA (60) la population humaine est affectée de façon importante et topographiquement inégale par les schistosomoses à *Schistosoma haematobium mansoni* et *Schistosoma intercalatum*.

Le Nord Cameroun est affecté par la bilharziose à *Schistosoma haematobium* du lac Tchad jusqu'au Nord de l'Adamona. La plaine de la Logone est le point le plus culminant de l'infection avec un taux moyen de l'infestation de 50 à 98 %. Les foyers à moindre prévalence existent dans l'Adamona (NGOUNDERE, le MBAN (BAFIA), le LOM, KADIE, le KRIBI. Les mollusques vecteurs sont *Bulinus (physopsis) globosus*, *Bulinus africanus* et *Bulinus truncatus*. La bilharziose à *Schistosoma mansoni* est la plus répandue. On la rencontre du Nord au Sud du Pays. Cependant elle n'est pas la plus,

4 - Aperçu sur la bilharziose en Afrique Centrale (P. L.)

L'Afrique Centrale constitue un véritable berceau des schistosomoses. L'évolution endémique des maladies est identique tant au Congo que dans tous les pays limitrophes, avec des foyers inégalement répartis principalement au Cameroun, au Tchad, en République Centrafricaine et au Zaïre. On y rencontre les trois principales espèces humaines :

Schistosomose à A.S. *haematobium*, à *schistosoma mansoni* et à *schistosoma intercalatum* ; la bilharziose à *schistosoma japonicum* étant extrême Orientale.

4.1 - REPUBLIQUE UNIE DU CAMEROUN

Selon DESCHIENS, A. DELAS et A. POIRIER (1968) cités par A. NKODIA (60) la population humaine est affectée de façon importante et topographiquement inégale par les schistosomoses à *schistosoma haematobium mansoni* et *schistosoma intercalatum*.

Le Nord Cameroun est affecté par la bilharziose à *schistosoma haematobium* du lac Tchad jusqu'au Nord de l'Adamona. La plaine de la Logone est le point le plus culminant de l'infection avec un taux moyen de l'infestation de 50 à 98 %. Les foyers à moindre prévalence existent dans l'Adamona (NGOUNDERE, le MBAN (BAFIA), le LOM, KADIE, le KRIBI. Les mollusques vecteurs sont *bulinus (physopsis) globosus*, *bulinus africanus* et *bulinus truncatus*. La bilharziose à *schistosoma mansoni* est la plus répandue. On la rencontre du Nord au Sud du Pays. Cependant elle n'est pas la plus,

importante.

La bilharziose à *Schistosoma intercalatum* est d'implantation récente au Cameroun. Elle n'a été découverte qu'en 1966 par DESCHAMPS et Collaborateurs. Drejer dans une communication personnelle évoque Douala comme ~~foyer principal~~. On pense qu'elle serait d'importation récente par des bilharziens venus du GABON et du ZAIRE où il existe cette forme de schistosomoses. H. DENIAU (26) et Collaborateurs rapportent avoir trouvé à différentes saisons trois espèces de mollusques dulcaquicoles à savoir *Bulinus jors*/^{kalii}*Lymnéa Natalensis* et une troisième espèce, un *Bulinus* non encore identifié.

Les statistiques sanitaires ne permettent pas d'apprécier et d'évaluer l'importance de la maladie au Cameroun selon S. NGALE (ingénieur sanitaire) 27.210 cas ont été signalés en 1963 pour tout le territoire et un effort reste à fournir.

2 - REPUBLIQUE CENTRAFRICAINE (R.C.A.)

Les véritables enquêtes des grandes endémies ne commencent qu'en 1959. A cette époque les statistiques plaçaient l'Oubangui Chari en tête des colonies françaises, touchées par la bilharziose. Selon DESCHAMPS et Collaborateurs les principaux travaux sur la bilharziose en R.C.A. ne datent que de 1950 et l'on notait déjà à ce moment une prédominance de la bilharziose intestinale. En 1964, le Docteur SANGRAIN du service des grandes-endémies rapporte 27.927 cas de bilharziose intestinale

contre 767 cas de bilharziose vésicale sur tout le territoire. La bilharziose intestinale est essentiellement due à *Schistosoma mansoni*. Elle touche pratiquement tout le territoire à l'exception du Département de Berbérati.

La bilharziose vésicale semble moins répandue que la précédente. Les principaux foyers se répartissent en deux zones.

- le Nord-Ouest et - le Sud.

Les enquêtes malacologiques ont identifié les mollusques intermédiaires suivants :

- *Biomphalaria pfeifferi* pour la bilharziose à *Schistosoma mansoni* retrouvé sur tout le territoire ; *Bulinus africanus* et *Bulinus forskalii* pour *Schistosoma haematobium*.

Des travaux un peu plus récents de l'O.C.E.A.C. publiés en 1965 révèlent 79 cas de bilharziose vésicale et 11.184 cas de bilharziose intestinale sur l'ensemble du territoire.

4.3 - REPUBLIQUE DU TCHAD

Les deux formes vésicales et intestinales sévisent dans le Pays de façon diffuse. La bilharziose vésicale sévit sur la plus grande partie du territoire.

Le principal foyer est celui de Fanga qui détient plus de 74 % de taux d'infestation. La bilharziose intestinale à *Schistosoma mansoni* et *intercalatum* touche également plusieurs localités et semble plus important au sud dans les zones limitrophes des foyers similaires du Nord de la R.C.A.

4.4 - REPUBLIQUE GABONAISE

Les travaux de DESCHIENS et Coll. en 1950 faisaient déjà état de l'existence de la maladie en quelques foyers principalement ceux de Ndjole et de Lambarene.

Selon l'O.C.F.A.C. toutes les formes y sont présentes, en 1970, on notait déjà à l'OCEAC 395 cas de bilharziose à schistosoma haematobium sur l'ensemble du territoire, tandis que la bilharziose à schistosoma mansoni et intercalatum sévissent à des taux de 15 % et 18 % respectivement chez les enfants et les adultes en plusieurs foyers selon DESCHIENS et Coll. en 1960.

D'une manière générale, le point actuel sur les schistosomes en Afrique Centrale n'est pas fait avec exactitude. Elles connaissent dans tous les pays de la région une évolution galopante et se situe toujours en 2e rang des maladies parasitaires après le Paludisme.

Les bilharzioses en Afrique Centrale sont très nettes. La bilharziose vésicale triple et augmente de 70 % la bilharziose intestinale.

III-7 MATERIELS - II) 12 ETHODES

E T

12 OBSERVATIONS

1 - Matériels et Méthodes

Nous avons à partir des registres du Laboratoire National de Santé Publique, notamment de son service d'histopathologie colligé les cas de bilharziose génitale uniquement de la femme et 40 cas nous ont paru plus frappants. De là nous nous sommes rendus à différents hôpitaux ou centres hospitaliers qui ont adressé des prélèvements au service d'histopathologie à travers tout le pays, soit personnellement, soit par personne interposée. Ceci nous a permis de confronter les aspects anatomopathologie observés aux aspects cliniques tels qu'ils sont relatés dans nos observations. Il convient de rappeler l'insuffisance de cette procédure et les difficultés qu'elle comporte.

1 - L'enregistrement des résultats des examens ne se fait pas toujours. Il y a des années où aucun registre n'existe alors que les activités du service n'ont connu aucun arrêt au cours de ces années.

2 - Les hôpitaux et les centres hospitaliers ne gardent pas toujours les traces des malades mêmes celles pour lesquelles des prélèvements ont été effectués (frottis-cervico-vaginal, biopsie, annexectomie etc...).

Cette attitude des hôpitaux s'explique en partie par les retards des résultats d'histopathologie et les Médecins perdent de vue leurs malades qui n'attendent pas trop longtemps. Il ressort de ce constat que ce travail retrospectif est loin de donner une idée exacte sur la bilharziose génitale de la femme en République Populaire du Congo. Mais 40 cas en 10 ans permettent d'envisager l'importance de la maladie quant aux lésions qu'elle cause à ses victimes.

2 - OBSERVATIONS

OBSERVATION N° 1

Madame K. Henriette âgée de 47 ans, vient consulter le Docteur MONTBARBON, Médecin Chef de service de gynécologie et d'obstétrique de l'hôpital Général de Brazzaville pour métrorragies.

Madame K. Henriette est mère de quatre (4) enfants tous vivants, ménopausée à 45 ans. Elle révèle avoir "pissé" du sang il y a longtemps selon ses dires, mais avant la ménopausé alors que son dernier enfant était encore petit. Depuis elle n'a plus eu d'enfants et son hématurie s'était arrangée par un traitement traditionnel.

L'examen clinique retrouve une masse suspubienne sensible et fixe. Le toucher vaginal est douloureux, et l'utérus est augmenté de volume, bosselé mais régulier. Le Docteur pense à un fibrome utérin et lance un bilan complémentaire.

Numération globulaire..... 4.300.000 globules rouges
8.400 globules blancs
Formule sanguine..... 55% lymphocytes
20% d'éosinophiles
24% de neutrophiles
1% de basophiles

La radiographie :

de l'abdomen sans préparation montre des images de calcifications périutérines. L'hysterosalpingographie montre un utérus euté. La cavité utérine présente des déformations arciformes. Les trompes sont mal visualisées. On décide d'une laparotomie en vue d'une hystérectomie.

Compte rendu opératoire

Mersion de Phennestyl modifié. Il s'agit d'un fibrome de 12cm de diamètre bloque dans le douglas avec des annexes apparemment.

On pratique une hystérectomie totale avec annexectomie assez laborieuse étant donné la difficulté d'accès aux paramètres. Les uretères sont tous les deux extériorisés par traction soigneusement ménagée.

- . Hemostase - fermeture incomplète et suspension du dôme vaginal au ligament rond.
- . Répéritonisation fermeture au relâton avec redon dans le décollement sous graisseux. La pièce opératoire est adressée au laboratoire National de Santé Publique, Service d'Anatomie Pathologique.

Compte rendu histologique du Docteur A. GOUZOV

Il nous a été adressé un utérus déformé par un nodule tumoral sous muqueux de 15 cm de diamètre environ, bien encapsulé. Les annexes sont adhérentes, sclérosées, les ovaires sont sclérokystiques.

L'histologie met en évidence un fibrome typique de l'utérus. Dans l'un des ovaires sclérokystique on retrouve plus de quarante (40) oeufs de schistosoma haematobium par champ microscopique, avec sclérose importante du parenchyme ovarien. Les trompes sont sclérosées par endroits.

OBSERVATION N° 2

Madame MOU. Justine âgée de 25 ans, vient consulter le Docteur AYAYOS de la Maternité Blanche Gomez, pour pertes abondantes (leucorrhées) de plus en plus rosées évoluant depuis un an, récidivant après les traitements antiseptiques et antibiotiques. Originaire de Nkayi, Me M. Justine est mariée depuis cinq ans et mère d'un enfant bien portant.

Cycle régulier, règles d'abondance normale. L'examen général ne montre rien de particulier. Le toucher vaginal est peu sensible, le col est irrégulier. Le doigtier ramène un peu de sang. L'examen au spéculum montre un col rougeâtre bourgeonnant, recouvert par endroits d'un enduit blanchâtre.

Le médecin demande un prélèvement vaginal et un examen cyto-bactériologique des urines.

a) - Résultats

Cytologie :

- nombreux leucocytes altérés
- absences de germes ni de parasite à l'examen direct.

...

- Bactériologie

- nombreux cocci gram - en amas
- quelques bacilles gram + isolés

Un traitement antibiotique général et local est institué pendant deux semaines. A la troisième semaine, la patiente revient conformément au rendez-vous fixé par le médecin.

Un nouvel examen au spéculum révèle un col propre, toujours bourgeonnant et saignant au moindre contact.

Le médecin décide une biopsie du col et adresse les fragments au laboratoire national de santé publique service d'anatomie pathologique.

a) - Compte rendu histologique.

Les fragments du col adressés montrent une hyperplasie de l'épithélium de revêtement malpighien et au niveau du chorion la présence des multiples oeufs de schistosoma haematobium calcifiés.

b) - Conclusion

Cervicite chronique d'origine bilharzienne

OBSERVATION N° 3

Il s'agit de Mlle BOU Blanche Nadège, âgée de 8 ans qui est amenée en consultation chez le Docteur SAMBA du centre Hospitalier de NKAYI (région de la Bouenza) pour une tumeur de la grande lèvre vulvaire évoluant depuis peu selon les parents.

- Tumeur ferme, indolore de la grosseur d'un citron.

Mlle Blanche Nadège est vaccinée au BCG, Tétracoq(3 doses avec rappel), Rouvax. Elle est l'aînée d'une famille de trois enfants tous assez bien portants. Elle n'a jamais présenté de maladie particulière, excepté les fièvres habituelles des tous les enfants selon les parents.

Le médecin demande une intradermo-réaction à la tuberculine, un hémogramme et une goutte épaisse à la recherche des microfilaires.

Résultats

- G.E. : négative
- IDR : + à 5 mm
- Hémogramme
- Numération globulaire : 4.500.000 globules rouges
10.000 globules blancs

Formule sanguine::..... 30% polynucléaires neutropiles
17% d'éosinophiles
0 basophiles
53% de lymphocytes

Enfin une biopsie de la tumeur a été pratiquée et adressée au Laboratoire National de Santé Publique, service d'anatomie pathologique.

Compte rendu historique par le Dr. A. GOUZOV

Le prélèvement adressé est une formation hyperkératinisée colloïde bourgeonnante bien vascularisée dont l'histologie révèle la présence dans le tissu de nombreux oeufs de schistosoma type haématobium avec calcification et encapsulation ainsi que des parasites souvent morts et calcifiés. Le stroma est très inflammatoire.

Conclusion :

Bilharziose vulvaire.

OBSERVATION N° 4

Il s'agit de Mlle K. Estelle, âgée de 19 ans qui vient consulter le Docteur BERTHET du service de gynécologie et d'obstétrique de l'hôpital général de Brazzaville pour éruption périnéale prurigineuse et des leucorrhées purulentes.

Mlle K. Estelle a séjourné un an à Nkayi où elle accompagnait sa grand-mère aux champs. Elle n'ya allait parfois seule mettre le manioc à l'eau pour le rouissage. Elle n'a jamais souffert d'une maladie quelconque.

Le Médecin examine la malade et décrit ce qui suit :

- eruption périnéale à type de microkystes durs indolores, avec lésions de grattage.

Au toucher vaginal, on note le même aspect de microkyste dans la cavité vaginale. Le col est court fermé. Le toucher est indolore. Le doigtier ramène de nombreuses pertes épaisses et légèrement teintées.

L'examen au spéculum révèle de petits kystes de la cavité vaginale et une sécrétion importante de toute la cavité. Le col est normal. La cavité vaginale est parsemée de micronodules identiques à ceux observés au niveau du périnée

Le Médecin pense à une tuberculose génitale et demande le bilan suivant :

- Une radiographie pulmonaire
- Une intradermoréaction à la tuberculine.
- Un hémogramme.
- Un prélèvement vaginal pour examen cytologique parasitologique et bactériologique.
- La radiographie pulmonaire se révèle normale, l'IDR négative.
- L'hémogramme révèle : - numération globulaire :
5.100.000 gr.
globules blancs 6.600
- Formule sanguine : 40 % de lymphocytes
18 % d'éosinophiles
42 % de neutrophiles
00 % de basophiles
00 % monocytes.

On note donc une éosinophile.

Le P.V. : La cytologie montre de nombreuses cellules épithéliales, nombreux leucocytes altérés.

Parasitologie : absence de parasites et de germe à l'examen direct.

Bactériologie : présence de nombreux cocci gram négatif intracellulaires et extracellulaires.

Un traitement antibiotique au thiophénicol 1g x 2 par jour et antiseptique local est institué pendant une semaine au bout de laquelle la patiente est revue.

Les leucorrhées ont considérablement diminué . Les micronodules persistent toujours. Enfin une biopsie des micronodules est pratiquée au niveau du périnée et adressée au laboratoire national de santé publique service d'anatomie pathologique.

En voici le Compte-rendu Histologique

Dans le tissu fibrosclérosé du prélèvement adressé, il existe de nombreux oeufs du schistosoma haematobium morts et calcifiés. On note la présence de quelques oeufs souvent morts et encapsulés.

Conclusion

Il s'agit donc d'une bilharziose périnéo-vaginale.

OBSERVATION N° 5

Mlle Z. Juliènne, âgée de 17 ans, vient consulter le Docteur ZIMMERMANN du service du chirurgie IV de l'hôpital général de Brazzaville pour *masse pelvienne*.

Il s'agit d'une jeune fille de 17 ans, sans antécédents particuliers dont le cycle ~~menstruel~~ est perturbé depuis deux (2) mois : *aménorrhée* depuis 2 mois *dysmenorrhée* depuis la puberté à l'âge de 14 ans. L'histoire de la maladie remonte à un an par des douleurs pelviennes plus sourdes et plus prolongées par rapport à la *dysmenorrhée* habituelle de la patiente. Elle a été *traitée* pour *annexite aigue* par des *ampicillines totapen 1 g x 3* par jour, *gentilline 60 mg.* par jour.

Depuis 2 mois la jeune fille n'a pas vu ses règles alors qu'elle ne se reconnaît pas en grossesse. Par ailleurs les douleurs pelviennes ont augmenté d'intensité et elle sent une pesanteur pelvienne. L'~~examen~~ clinique de la jeune fille montre un bon état général une bonne coloration des muqueuses. L'~~examen~~ de l'appareil digestif montre un abdomen souple ; pas d'hépatosphénomégalie.

Dans la région pelvienne on palpe une masse dure mobile, douloureuse au niveau de la fosse iliaque gauche.

L'examen gynécologique, montre au toucher vaginal un utérus de volume normal, un col court et fermé, un empatement de la trompe gauche sensible ; une tumeur dure mobile sans rapport

avec l'utérus, douloureuse.

Le Médecin conclut à une masse ovarienne et lance un bilan pré-opératoire à l'issu duquel une laparotomie est pratiquée.

Voici le protocole :

- incision médiane sous ombilicale. On tombe sur une trompe gauche très inflammée et un gros ovaire, de la taille d'une orange. On pratique une annexectomie gauche. La pièce opératoire est adressée au laboratoire national de santé publique service d'anatomie pathologique.

Voici le compte rendu histologique

Il s'agit effectivement d'une formation pseudotumorale constituée d'un tissu fortement hyalinisé, sclérosé et ridement parsemé par des schistosomes calcifiés.

Conclusion :

Formation pseudotumorale bilharzienne de l'ovaire.

OBSERVATION N° 6

Mme KOU. Louise âgée de 25 ans, consulte le Docteur FATY de la Maternité Blanche Gomez pour douleurs pelviennes périodiques et surtout pour stérilité.

Mariée depuis six ans donc à l'âge de 19 ans, Mme M. Louise n'a jamais conçu tandis que son conjoint a deux enfants en dehors de son foyer. Mme Louise originaire de la région du Niari, rapporte avoir été traitée pour hématurie, il ya environ sept ans, mais selon la patiente par un guérisseur.

A l'examen de la patiente est en bon état général. L'examen gynécologique trouve au toucher vaginal un col et un utérus normaux. Par contre la trompe droite est rigide avec un ovaire correspondant augmenté de volume, dur et sensible. Le médecin conclut/à une tumeur ovarienne et projette une laparotomie exploratrice. Après un bilan pré-opératoire normal comprenant :

- temps de saignement deux minutes trente
- temps de coagulation une minute cinquante
- radiographie pulmonaire normale
- glycémie à 0,90 g/l.
- azotémie 0,20 mg./l.

...



- hémogramme

Vunération globulaire

- . 3.500.000 globules rouges
- . 10.000 globules blancs
- . taux d'hémoglobine 10 g/l.

Formule sanguine

- . 17% d'éosinophiles
- . 1% de basophiles
- . 42 % lymphocytes
- . 40% de neutrophiles

Une laparotomie est pratiquée dont voici le protocole.

Incision médiane sous ombilicale. On tombe sur un ovaire, dur polykystique avec multiples adhérences. Le décollement a été laborieux. La pièce opératoire est adressée au Laboratoire National de santé publique service d'anatomie pathologique.

Voici le compte rendu histologique

Les fragments de l'ovaire adressés sont le siège d'une importante sclérose. Par endroits on trouve quelques oeufs de schistosomes.

Conclusion :

Il s'agit d'une bilharziose ovarienne chronique.

OBSERVATION N° 7

Il s'agit de mme IPO Marie, âgée de 28 ans, vue en consultation par le Docteur LINC André du service de gynécologie et d'obstétrique de l'hôpital général de Brazzaville, pour douleurs péluviennes intenses récidivantes. Mariée, mère d'un enfant âgé de 6 ans et depuis, elle ne conçoit plus et accuse ses douleurs être responsables de sa stérilité.

Elle rapporte avoir souffert de la rougeole à l'âge de neuf (9)

mois. A l'examen, on note une légère altération de l'état général.

La palpation abdominal réveille une douleur vive, sous ombilicale, diffuse dans le petit bassin. A gauche, on palpe une petite masse sensible et mobile.

Le toucher vaginal découvre un empatement de la trompe gauche, une masse latéro-utérine mobile, douloureuse, indépendante de l'utérus de consistance ferme. :

Le Médecin pense à une annexite avec kyste de l'ovaire probable. La patiente est mise au traitement suivant :

- Ponstyl capsules : 2 capsules x 3/jours
- Ponstyl suppositoire 1 sup. x 2
- Bactrim forte 1cop. x 2 par jour

Au bout de deux semaines de traitement, la patiente est revue par le Docteur LINO André qui constate :

- Une disparition de la douleur avec persistance de la masse. Il retient le diagnostic du kyste de l'ovaire.

Le Médecin décide d'une laparotomie. Après un Lilax pré-opératoire complet, la patiente a été opérée et voici le protocole opératoire résumé :

- Incision médiane sous-ombilicale : on tombe sur un pyosalpinx avec un kyste de l'ovaire gauche. On pratique une annexectomie gauche. Fermeture plan par plan. Fil à la peau.

Les pièces opératoires ont été adressées au Laboratoire National de Santé Publique, service d'anatomie pathologique.

Voici le Compte-rendu Histologique :

L'histologie de ces fragments adressés montre :

- 1 - Une sclérose importante quasi oblitérante de la trompe
- 2 - Une sclérose diffuse de l'ovaire, remaniée par un phénomène inflammatoire, purulent avec présence d'oeufs de schistosomes calcifiés.

Conclusion :

Il s'agit d'une ovarite chronique bilharzienne avec inflammation purulente consécutive.

OBSERVATION N° 8

Mlle. EBO. Lillie, 15 ans, consulte le Docteur FILLA, Médecin chef de service de chirurgie de l'hôpital Adolphe Cissé de Pointe-noire, pour les leucorrhées abondantes épaisses et sanguinolantes qu'elle traîne depuis deux (2) mois environ. Elle affirme à l'interrogatoire qu'elle perçoit avec ses doigts une espèce de tuméfaction à l'intérieur de son appareil génital.

On note chez cette jeune fille des renseignements suivants :

- . puberté à 13 ans
- . rapports sexuels précoces à 14 ans. Pas d'antécédents particuliers.

À l'examen général, on note un bon état général, avec un bon développement corporel, pas de déformation ni de malformation.

L'examen gynécologique révèle au toucher vaginal, une excroissance faisant saillie dans la cavité vaginale au dépens de la face antérieure. C'est une masse dure, peu sensible. Le Médecin pense à un polype. Il décide une biopsie de la lésion et adresse le fragment au laboratoire national de santé publique service d'anatomie pathologique.

- Voici le Compte-rendu Histologique

Le fragment adressé est tapissé par un épithélium malpighien nécrosé par endroits: dans le stroma très inflammatoire, il y a beaucoup d'oeufs de schistosoma par endroits, entourés d'une capsule fibreuse.

Conclusion :

C'est une bilharziose vaginale.

OBSERVATION N° 9

C'est le cas de Mlle. LOU Romaine, âgée de neuf (9) ans qui est amenée en consultation chez le Docteur ONYCHYZO Victor du service de gynéco-obstétrique de la Maternité Blanche GOMES, pour tuméfaction de la grande lèvre vaginale.

Selon sa mère, il est difficile de préciser le début de la maladie. En effet la tuméfaction est indolore, légèrement prurigineuse, ce qui n'a pas inquiété la fille qui n'a sensibilisé sa mère que devant la persistance de la lésion. On ne note pas d'antécédents particuliers chez la fillette. Elle a reçues toutes ses vaccinations obligatoires dans le pays :

- B.C.G. - Tétracoq - Rouvax.

A l'examen on ne retrouve pas de ganglions inguinaux satellites. Les examens complémentaires suivants ont été demandés :

- intradermo-réaction à la tuberculine
- réaction de bordet wasserman (BW)
- une radiographie pulmonaire
- un hémogramme.

Voici les Résultats

IDR : ++ (enfant vaccinée)

B.W. : négative

Radiographie pulmonaire normale

Hémogramme

Numération globulaire :

globules rouges : 4.500.000/mm³
globules blancs : 8.000/mm³

Formule sanguine : 20 % d'éosinophiles
48 % de lymphocytes
32 % de neutrophiles

Le Médecin décide alors une biopsie de la lésion et adresse la pièce au laboratoire national de santé publique service

d'anatomie pathologique.

Voici le Compte-rendu Histologique

Il s'agit d'une formation papillomateuse remaniée par un phénomène inflammatoire important avec de nombreux granules centrés d'oeufs de bilharzies acicifiés.

Conclusion :

Bilharziose vulvaire.

OBSERVATION N° 10

Mme NDOU. Madeleine âgée de 50 ans consulte le Docteur KAYA Jean du service de gynéco-obstétrique de la maternité blanche GOMEZ pour métrorragies.

Mère de trois enfants, Mme NDOU. Madeleine, est ménopausée depuis trois ans, dans les antécédents de la patiente on ne retrouve aucune particularité. Elle est originaire de KAYI, Zone d'endémie bilharzienne où elle a vécu le plus clair de son temps.

A l'examen général, la patiente présente un bon état général une bonne coloration des muqueuses.

Elle a un pouls régulier à 80/mm, une tension artérielle à 14/9. A l'examen gynécologique, le toucher vaginal est un peu douloureux, l'utérus est de volume normal mais le col est long rugueux et sensible. Le doigtier ramène un peu de sang. Au spéculum la muqueuse vaginale est pâle. Le col est rouge bourgeonnant, et le médecin demande un frottis cervico-vaginal et un E.C.B.U.

CYTOLOGIE : nombreuses cellules épithéliales
nombreux leucocytes + altérés
absences de germes à l'examen direct

BACTERIOLOGIE : nombreux cocci en diplocoques

La patiente a été soumise à un traitement Antibiotique général et un Antiseptique local pendant 10 jours.

A la fin du traitement la patiente est revue. L'examen au spéculum montre un col toujours bourgeonnant mais propre et qui saigne au moindre contact. Le Médecin pratique une biopsie du col et adresse les fragments au laboratoire national de santé publique service d'anatomie pathologique.

Voici le Compte-rendu Histologique

Au dessous de l'épithélium de revêtement malpighien hypertrophique il existe de nombreux oeufs de schistosomes en voie de calcification situés avec prédominance à côté des vaisseaux sanguins et entourés par un tissu scléro-inflammatoire. Notons également la présence d'une congestion et des infiltrats inflammatoires dispersés.

Conclusion :

Il s'agit donc d'une cervicite chronique bilharzienne.

OBSERVATION N° 11

Il s'agit de Mme MOU. Justine, 25 ans, qui vient consulter le Docteur AYAYOS au service de gynéco-obstétrique de la maternité blanche GOMEZ, pour perte sanguinolantes évoluant depuis deux (2) mois. En fait ce qui a motivé la consultation c'est la perception par la patiente au bout des doigts d'une petite masse appendue au col utérin lors de sa toilette.

Mariée sans enfant, Mme MOU. Justine est originaire de NKAYI (2e foyer d'endémie bilharzienne du Congo) où elle vit depuis son enfance. On ne note pas d'antécédents particuliers chez cette jeune femme sans enfant, sauf une fausse couche spontanée en 1982 sur une aménorrhée de douze (12) semaines.

L'examen général de cette patiente n'apporte pas grand chose. Bon état général, conjonctive bien colorées.

L'examen gynécologique retrouve au toucher vaginal une masse arrondie de consistance molle légèrement sensible, à l'orifice externe du col utérin ; un utérus de volume normal. Le doigtier ramène un peu de sang.

L'examen au spéculum montre une excroissance polypoïde, ulcéronécrotique au col utérin. Le Médecin pratique une biopsie de la lésion et adresse les fragments au laboratoire national de santé publique service d'anatomie pathologique.

Voici les Résultats de l'examen histologique

Les fragments du col adressés montrent une hyperplasie de l'épithélium de revêtement malpighien et au niveau du chorion la présence de multiples oeufs de schistosoma haématobium, calcifiés.

Conclusion

Il s'agit d'une cervicite chronique d'origine bilharzienne.

OBSERVATION N° 12

Mme MIK. Joséphine, âgée de 42 ans, consulte le Docteur NGOLO du service de chirurgie de l'hôpital Adolphe Cissoko Pointe-noire, pour saignement de contact (métrorragies).

Mère de cinq enfants tous bien portants dont le dernier à quatre ans et demi, Mme MIK. J Joséphine a un cycle régulier et est bien réglée.

Depuis deux mois environ, rapporte la patiente, elle a mal au cours des rapports sexuels et il y a quatre semaines environ, elle a constaté quelques pertes rosées lors de ses toilettes matinales ou après les rapports sexuels. La patiente est bien portant, elle a des conjonctives bien colorées.

L'examen gynécologique retrouve la douleur au toucher vaginal avec un col dur très sensible. Le doigtier ramène du sang.

L'examen au spéculum montre une érosion du col, rouge et qui saigne au moindre contact. Le Docteur DYKOKA-NGOLO pratique une biopsie de ce col et adresse les fragments au laboratoire national de santé publique service d'anatomie pathologique.

Voici le Compte-rendu Histologique

Le petit fragment est le siège d'une réaction inflammatoire subaigues composée de cellules lympho-histiocytaire, d'une congestion et de petites tâches hémorragiques. Des infiltrats entourent des corps parasitaires ou bien des oeufs qui ont par ailleurs un éperon terminal.

Conclusion :

Il s'agit d'une cervicite subaigue bilharzienne.

OBSERVATION N° 13

Mme NGOU. Jacqueline, 43 ans, évacuée de LOUBONO pour suspicion d'une néoplasme du col utérin, admise à l'hôpital général de Brazzaville, le 1er février 1985. Dans les antécédents, on retient que c'est une mère de 10 enfants dont 2 décédés, et

dont le cycle a des troubles à type de ménométrorragies. Depuis le mois de décembre 1984, la patiente présente des ménométrorragies abondantes, persistantes. Examinée par le Médecin à LOUBOMO, la patiente a été évacuée à Brazzaville pour suspicion d'un néoplasme du col. Le 1er février 1985 l'examen général clinique effectué dans le service de cancérologie et de médecine interne du Professeur Agrégé Charles NGOMBE-MBALAWA constate un assez bon état général avec bonne coloration des muqueuses.

L'examen gynécologique révèle : une vulve en bon état pilocité normale.

T.V. : au col masse bourgeonnante, douloureuse. Culs-de-sacs libres. / utérus de taille normale.

Annexes libres : le doigtier ramène du sang.

L'examen au spéculum et la colposcopie montrent un col bourgeonnant, ulcéro hémorragique.

T.R. : paroi rectovaginale libre. On pense fortement à un nœud du col. Un curetage est réalisé et adressé au laboratoire d'anatomie pathologique service du

Professeur Agrégé A. NGOLET, qui répond qu'il s'agit d'un néoplasme du col au stade I.B.

Une radiothérapie pré-opératoire est faite du 27 février au 27 mars 1985. Le 13 juin 1985, on pratique une hystérectomie totale et la pièce est adressée au laboratoire national de santé publique service d'anatomie pathologique.

Résultats :

Les fragments adressés présentent :

- un col utérin beaucoup d'oeufs de schistosoma haematobium avec une infiltration inflammatoire chronique.

- un carcinome épidermoïde envahissant.
- A la trompe : on note des oeufs de schistosome et des granulomes bilharziens.

- Ovaire et corps utérin sans signe de bilharziose.

Il s'agit d'une bilharziose du col utérin avec carcinome épidermoïde et d'une bilharziose de la trompe.

La patiente a été mise sous traitement spécifique de la bilharziose : ambilhar comprimés à raison de 25 mg./kg. pendant une semaine, après elle subira la radiothérapie post opératoire.

OBSERVATION N° 14

Mme M^l. Victorine, 62 ans vient consulter le Professeur Charles NGOMBE MBALAWA en février 1985 pour écoulement sanglant depuis 4 mois environ. Antécédents :

deux grossesses, 1 fausse couche spontanée, et un enfant vivant. Femme ménopausée depuis 19 ans, pas d'antécédents particuliers.

- Histoire de la maladie :

Depuis 4 environ, la patiente présente un écoulement sanglant de petit volume, et récemment la quantité de l'écoulement est devenue importante et a motivé un curetage à la maternité Blanche GOMÈS. Le produit a été adressé au laboratoire d'anatomie pathologique du Professeur A. NGOLET. (hôpital général).

- Résultats

carcinome épidermoïde, d'où la maladie a été transférée en service de carcinologie et de médecine interne de l'hôpital général.

- Examen général

Etat général conservé. Au consultation pulmonaire et cardiaque sans particularité.

T.A. : 17/9. : Palpation abdominale, pas d'hépatospléno-mégalie lie.

T.V. : col dur, douloureux au contact.

Utérus de taille normale. Culs de sacs et paramètre libres.

Le goigtier ramène du sang. Paroi souple. Examen au colposcope, col bourgeonnant, ulcéro-hémorragique.

Conclusion : néoplasme du col.

CAT. : bilan complet - radiographie pré-opératoire.

Le 31 janvier 1985 la patiente est mise au traitement pré-opératoire prévu pour quatre semaines. Le 29 mars 1985 un réévaluation clinique de la patiente est faite et révèle.

- Une réduction manifeste de la néoformation.

- une persistance d'un petit bourgeon non hémorragie

- culs de sacs et paramètres de leur ent non infiltrés.

C.A.T. : bilan pré-opératoire.

Le cinq février 1985 on pratique une hystérectomie totale.

La pièce est adressée au laboratoire national de santé publique service d'anatomie pathologique.

Résultats : la pièce adressée présente.

un col : une dysplasie marquée - des foyers d'un carcinome in situ.

Au dessous de l'épithélium il y a beaucoup d'infiltrats inflammatoires (plasmocytes, lymphocytes, cellules épithélioïdes et cellules géantes) avec des oeufs de schistosoma haematium calcifiés.

Au Corps Utérin : petits infiltrats inflammatoires et des foyers de calcifications. Les trompes sont normales.

Conclusion

Il s'agit d'une bilharziose du col avec carcinome épidermoïde au début.

Leçon à tirer de cette Observation

- 1 - un curetage suivi d'une étude histologique n'a montré que le carcinome et non la bilharziose.
- 2 - L'examen au colposcope n'a fait penser qu'au néoplasme du col, pas à la bilharziose.
- 3 - L'examen histopathologique de la pièce opératoire découvre enfin, au niveau du col les lésions bilharziennes
- 4 - Et au niveau du corps utérin, (endomètre myomètre) des infiltrats inflammatoires et des foyers de calcifications, très probablement d'origine bilharzienne

Conclusion :

- a) l'étude histologique est indispensable au diagnostic
- b) dans cette observation la localisation des lésions bilharziennes semble double : cervicale et corporelle.

OBSERVATION N° 15

Il s'agit de Mme B. Joséphine, âgée de quarante huit ans, qui consulte le Dr. HUGO Hennig Médecin chef de l'hôpital de LOUBOMO, pour une tumeur de la grande ^{lèvre} vaginale, de la grosseur d'un oeuf de pigeon environ et déformant la vulve, tumeur ferme et indolore (à peine sensible) ce qui explique la patience de la malade qui la traîne depuis trois mois environ. L'interrogatoire ne révèle ni la notion d'hématurie ni celle d'un syndrome dysentérieforme antérieures à la tumeur.

Mme B. Joséphine n'a jamais présenté des problèmes gynécologiques particuliers : ménopause calme à 46 ans. Mère de sept enfants dont deux décédés d'affections mal connues. Le toucher vaginal n'apporte rien de spécial. Les autres examens pratiqués n'apportent non plus rien de particulier.

- Numération globulaire : 5.100.000 globules rouges
6.400 globules blancs

Formule leucocytaire : 60 % de lymphocytes
17 % d'éosinophiles
23 % neutrophiles
00 % basophiles
00 % monocytes

On remarquera que seule l'éosinophilie fait suspecter une parasitose ; cependant elle est parfois sans signification particulière du fait de sa grande fréquence dans nos régions à cause du polyparasitisme ou de son caractère essentiel (éosinophilie tropicale d'étio logie mal connue).

Enfin une biopsie a été pratiquée et adressée au laboratoire national de santé publique service d'anatomie pathologique
Compte-rendu histologique

Pseudo tumeur granulomateuse d'origine bilharzienne avec des infiltrats inflammatoires denses et polymorphes. Les oeufs de schistosomes à épéron terminal (schistosomes haématobium) sont abondants sur différentes lames. Le chirurgien procédera à l'ablation de la tumeur, assez laborieuse du fait du caractère adhérent et de l'emplacement délicat de celle-ci; suites chirurgicales excellentes. En association au traitement chirurgical, il fut institué un traitement médical à base d'Ambilhar.

OBSERVATION N° 16

Mme B. Béatrice, âgée de 25 ans, habitant Brazzaville, vient consulter le Docteur AILLAUD, Médecin chef de service gynécologie de l'hôpital général de Brazzaville, pour douleurs pelviennes sourdes, leucorrhées et état asthénique depuis deux mois environ. Dans ces antécédents, on note il y a quatre mois environ une hématurie macroscopique et la présence des oeufs de schistosoma haématobium dans les urines.

L'hématurie aurait disparu à la suite d'un traitement à base d'antriomaline, mais très suivi à cause de quelques troubles qu'il a suscité chez la patiente.

- vertiges
- céphalées
- asthénie
- vomissements.

Ces troubles ont obligé la patiente d'arrêter son traitement après une série de quelques injections (5 à 6 environ).
Mme B. Béatrice mariée depuis l'âge de 19 ans et démi, est sans enfant :

- cycle mensuel assez régulier : ni avortement, ni fausse couche, ni intervention chirurgicale quelconque, ni maladie grave. Les douleurs pelviennes sourdes et discontinues dont elle se plaint sont d'apparition récente.

Les leucorrhées sont intermittentes, peu abondantes, parfois sanguinolentes et améliorées momentanément par l'emploi d'ovules (Gynoplax).

On note à la palpation un ventre souple et une région pelvienne à peine sensible. Par contre au toucher vaginal, le col est irrégulier, volumineux et sensible. L'examen au spéculum montre un col augmenté de volume, avec une masse tumorale rouge mal limitée, envahissant surtout la portion latérale gauche de l'organe : mais le col apparaît infiltré dans son ensemble tandis que les parois vaginales restent apparemment normales;

Le frottis vaginal ne met pas en évidence une bilharziose. Dans les urines ont été en évidence la présence de quelques oeufs de schistosoma **hématurie** macroscopique. Les urines renferment en outre des traces d'albumine.

L'examen parasitologique des selles révèle la présence des oeufs de Trichocéphales, et quelques kystes d'entamoeba histolytica.

L'hémogramme donne les résultats suivants :

- Globules rouges	4.100.000/ mm ³
- globules blancs	7.300/mm ³
- hémoglobine	100 %
- hématocrite	45 %
- P.N. neutrophiles	40 %
- P.N. éosinophilie ...	28 %
- lymphocytes	30 %
- monocytes	1 %
- basophiles	1 %

Vitesse de Sédimentation

- 25 mm à la première heure
- 61 mm à la deuxième heure

On pratique une biopsie de la tumeur et la pièce est adressé au laboratoire national de santé publique service d'anatomie pathologique.

Voici le compte-rendu de l'examen histologique

Tumeur bourgeonnante du col utérin avec réaction granulomateuse diffuse en faveur d'une bilharziose.

Présence de nombreux oeufs de bilharzioses dont certains en voie de desintégration prennent des aspects atypiques.

Mm. B. Béatrice a été remise sous traitement spécifique à base d'Ambilhar et sous antibiothérapie à base d'auréomycine..

La patiente n'a plus été revue et donc impossible de se faire une opinion sur l'évolution de son affection.

OBSERVATION N° 17

Mlle. B. Angustine, 17 ans, évacuée du centre médical régional de la Cuvette (Région nord du pays) par le Médecin chef de ce centre est reçue à l'hôpital général de Brazzaville par le Docteur CLOUP, service de gynécologie et d'obstétrique pour syndrome douloureux abdominal à prédominance à la fosse iliaque droit en particulier avec légère défense locale, hyperthermie à 39 ° - 39,5° et vomissements.

L'examen gynécologique n'apporte rien de particulier et s'avère difficile chez cette jeune fille non coopérante, porteuse d'une atrésie vaginale.

La patiente est confiée au Docteur MOULIN Médecin chef de service de chirurgie devant ce ventre pseudo-chirurgical, les chirurgiens évoquent plusieurs diagnostics :

- Appendicite, annexite, torsion d'un éventuel kyste de l'ovaire etc...

Celui de pélviperitonite l'emporte. Les chirurgiens décident sans plus attendre une laparotomie exploratrice dont voici le protocole opératoire :

- Incision médiane sous ombilicale : on tombe sur un noyau adhésif très important, qu'on arrive à disséquer très laborieusement et on découvre un petit utérus normal et deux trompes très hypertrophiques, contournées, rigides et adhérentes : la trompe droite est congestive et apparaît plus dilatée, épaissie. L'aspect des lésions évoque un processus inflammatoire subaigu.

Il n'y a plus d'autre solution que de pratiquer une salpingectomie bilatérale, quant à l'atrésie vaginale, il existe en fait dans le fond à gauche une communication avec le col,

admettant une bougie n° 6 ; on la dilate légèrement. Antibiotiques et refection de la paroi en 3 plans.

- Catgut, Nylon, Agraffes.

Les suites opératoires ont été bonnes. La pièce opératoire a été adressée au laboratoire national de santé publique service d'anatomie pathologique.

Compte-rendu de l'examen histologique

Plusieur coupes ont été effectuées au niveau de la trompe ; celle-ci présente une infiltration inflammatoire polymorphe et dense. Plusieurs oeufs de schistosoma en voie de calcification sont visibles au milieu de la plupart des tuniques, tantôt isolés tantôt groupés en petits nids (Professeur BALIBA).

OBSERVATION N° 18

Mme M. Pierrette 27 ans, mère d'un enfant vivant, bien portant et âgé de cinq ans et demi se plaint d'une stérilité secondaire et des règles irrégulières et douloureuses depuis trois mois environ. Ces troubles l'ont conduite à consulter le Docteur AUDCYRAND. service de gynécologie et d'obstétrique de l'hôpital général de Brazzaville.

Mariée depuis l'âge de 19 ans, elle a quitté LOUBOMO où résident ses parents pour rejoindre son époux à Brazzaville. Elle revient souvent à Loubomo pour rendre visite à ses parents.

Habitus :

Elle a toujours aidé sa mère dans les travaux de champ

même après son mariage chaque fois que l'occasion le lui permet.

Elle se baigne après les travaux dans les cours d'eau de la localité. A 22 ans, elle a accouché d'un petit garçon vivant l'unique d'ailleurs, au terme d'une grossesse normale. Dans ses antécédents médicaux, elle déclare avoir pissé du sang selon ses termes à plusieurs reprises entre 14 et 18 ans et aurait été traitée à l'hôpital de Loubomo, avec chaque fois une série de dix injections d'anthiomaline (seul produit utilisé à l'époque) selon son vouloir car déçue dit-elle par son affection qu'elle croit incurable et la monotonie du traitement (toujours les mêmes piqûres qu'elle déteste).

L'examen gynécologique n'apporte rien de particulier excepté un ovaire droit sensible. La cavité vaginale paraît normale au spéculum.

Autres Examens

L'analyse d'urine ne permet pas de mettre en évidence la présence éventuelle d'œufs de bilharzie, ainsi que celle des selles excepté quelques rares œufs d'ascaris et de trichocéphales.

L'hémogramme montre une éosinophilie à 15 %.

On procède à une hystérosalpingographie qui montre.

- une cavité utérine normale (sans synéchie)
- une trompe droite qui paraît à peine perméable dans sa portion proximale.
- une trompe gauche coudée et filiforme.

Le diagnostic de bilharziose tubaire quai certain, compte-tenu des antécédents de la malade.

Les chirurgiens (équipe du Docteur MOULIN) décident une intervention réparatrice motivée surtout par la stérilité (principal motif de la consultation). Le résumé du compte rendu opératoire fait état de la présence d'importantes adhérences. La dissection a été laborieuse surtout pour libérer la trompe droite qui paraît normale ainsi que l'utérus et la trompe gauche, tandis qu'on procède à l'ablation de l'ovaire droit très épaissi et dysmorphique. Les suites opératoires n'ont posé aucun problème. Un examen histologique a été demandé dont voici le compte-rendu :

- fragment d'ovaire au stroma remanié,
- image microscopique d'une bilharziose avec inflammatoire peu intense et des oeufs du schistosoma altérés et calcifiés.
- tissu fibreux avec de place en place du tissu sain assez lâche.

OBSERVATION N° 19

Concerne Mlle. MA. Pas. 19 ans qui consulte le Docteur MOULIN pour leucorrhées avec saignement de contact après les rapports sexuels sans autres précisions.

L'examen du Docteur MOULIN Médecin chef du service de chirurgie ne retrouve pas grand chose, sauf un col bourgeonnant avec une petite tumeur à l'orifice cervical. Le Médecin réalise une biopsie de la lésion et adresse la pièce au laboratoire national de santé publique service d'anatomie pathologique.

Voici le Compte-rendu Histologique

Hyperplasie polypoïde de l'endocol. Présence des oeufs de schistosomes et des parasites adultes sur les coupes de l'endocol.

Conclusion :

Bilharziosed du col utérin.

OBSERVATION N° 20

MOU. Juliènne, 21 ans, opérée par le Docteur HUGO HENNIG du centre hospitalier de LOUBOMO (DOLISSE). Nous ne sommes pas en possession ni du tableau clinique ayant motivé l'intervention, ni du protocole opératoire.

Nous savons seulement que les chirurgiens ont prélevé un morceau d'ovaire d'une région qui était infiltrée au pavillon.

La pièce opératoire est adressée au laboratoire national de santé publique service d'anatomie pathologie.

Voici le Compte-rendu Histologique

Présence de nombreux granulomes renfermant des oeufs de schistosoma haématobium. On trouve aussi de parasites adultes.

Conclusion :

Bilharziose ovarienne (ovaire chronique bilharzienne.)

OBSERVATION N° 21

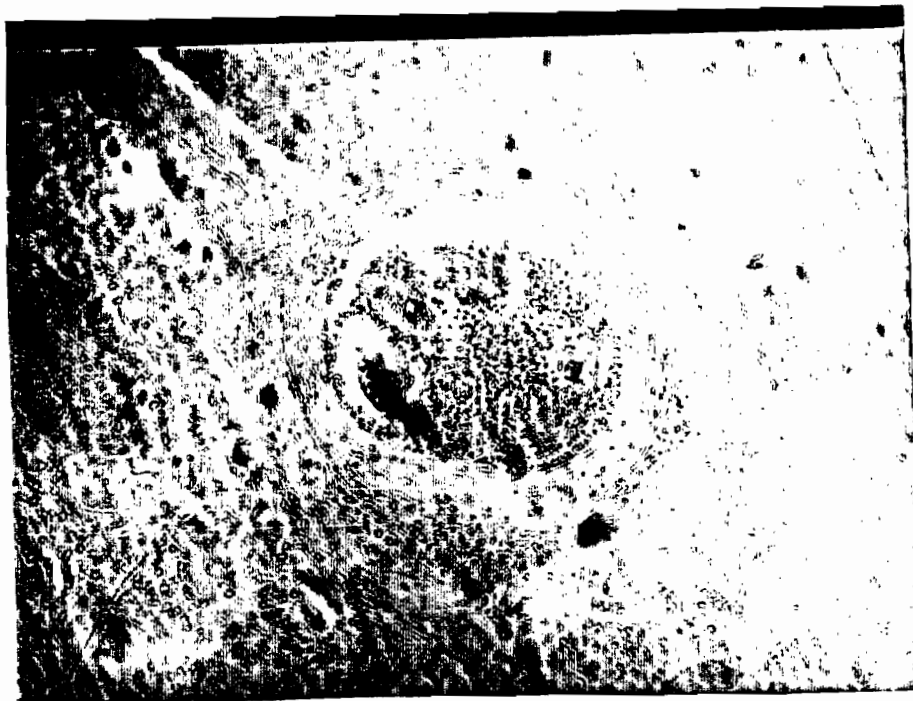C'est le cas de la biopsie d'une tumeur de l'orifice du col utérin, pratiquée chez une jeune femme de 20 ans, Mme KEN. Anne par le Docteur AHMED CISSE service de gynécologie et d'obstétrique de l'hôpital général de Brazzaville.

La pièce opératoire est adressée au laboratoire national de santé publique service d'anatomie pathologique. Nous lisons le compte-rendu histologique suivant :

- Présence d'une grande quantité d'oeufs de schistosoma haematobium et de rares parasites adultes.

Conclusion

Il s'agit d'une bilharziose du col.



OBSERVATION N° 22

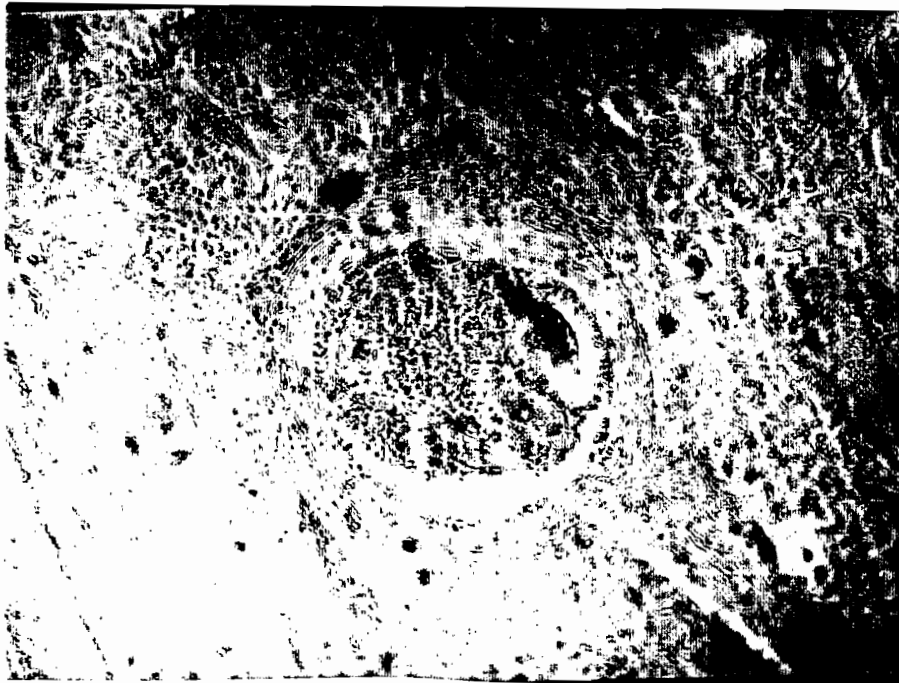
Mme BANI. Joséphine consulte le Docteur LOPEZ service de gynécologie et d'obstétrique, hôpital général de Brazzaville, pour hémorragie génitale. L'examen au spéculum montre un col bourgeonnant et ulcéro hémorragique.

Le Médecin pratique une biopsie de ce col qu'il adresse au laboratoire national de santé publique service d'anatomie pathologique. L'examen histologique montre :

- Présence de nombreux oeufs de schistosoma haématobium avec réaction inflammatoire intense et une pseudo-érosion glandulaire.

Conclusion :

Cervicite subaigue bilharzienne.



OBSERVATION N° 23

Mlle. KAS. Adelaïde 10 ans, opérée par le Docteur MOULIN chef de service de chirurgie pour une masse abdominale. A la laparotomie, on découvre un gros ovaire de la taille d'une orange, nécrosé et hémorragique. La trompe est intacte. L'ovaire est prélevé et adressé au laboratoire national de santé publique service d'anatomie pathologique.

Compte-rendu histologique

Il s'agit d'une bilharziase ovarienne qui se présente sous la forme de nombreux granulomes contenant des oeufs et des abcès, contenant des parasites adultes. Sur ce fond il existe une hémorragie massive pénétrant dans l'ovaire qui ne montre pas d'affection bilharzienne.

OBSERVATION N° 24

Elle concerne Mile. TSO Henriette, originaire de NKAYI, qui est venue à Brazzaville, consulter le Docteur AHMED CISSE à l'hôpital général de Brazzaville, pour pertes abondantes et et sanguinolentes qui recidivent depuis presque huit mois. C'est surtout la gêne qui a motivé sa consultation. Elle n'a ni douleur ni fièvre.

Le Médecin l'examinant trouve au spéculum un col bourgeonnant hémorragie recouvert d'importants enduits jaunâtres.

Après un bilan complet, il décide d'une biopsie du col, dont il adresse les fragments au laboratoire national de santé publique service d'anatomie pathologique.

Voici le Compte-rendu de l'examen histologique

- Présence au niveau du chorion de nombreux oeufs de schistosoma haématobium calcifiés.

Conclusion

Cervicite chronique bilharzienne.

OBSERVATION N° 25

Une biopsie du col a été réalisée chez Mme. BOUT. Thérèse âgée de 30 ans, par le Docteur KHATTAB à Pointe-noire pour bourgeonnement hémorrag^{ique} du col et adressée au laboratoire national de santé publique service d'anatomie pathologique. Les fragments du col adressés présentent une hyperplasie de l'épithélium de revêtement malpighien avec une importante réaction inflammatoire polymorphe. Au niveau du chorion on

note la présence des granulomes histio-lymphocytaires centrés par des oeufs de bilharzies *haematobium*.

Conclusion

Bilharziose duncol utérin.

OBSERVATION N° 26

Le Docteur VIJEN, Médecin Coopérant Vietnamiens à l'hôpital général de Brazzaville pratique une biopsie des grandes lèvres vaginales chez Mme LOU. Thérèse âgée de 42 ans, qui l'a consulté pour des végétations vénériennes. Les pièces obtenues sont adressées au laboratoire national de santé publique service d'anatomie pathologique pour examen histologique.

Voici le Compte-rendu histologique

Végétations dermo-épidermoïdes type crête de coq en dessous desquelles on trouve des granulomes bilharziens centrés par des oeufs calcifiés et quelques rares parasites adultes morts.

Conclusion

Bilharziose vulvaire.

OBSERVATION N° 27

Docteur Antoine FILLÉ Réalise au service de chirurgie de l'hôpital CISSÉ de Pointe-noire, une biopsie du col chez Mme BOU. Esther âgée de 24 ans qui l'a consulté pour leucorrhées sans autre précision. Les fragments ont été adressés au laboratoire national de santé publique service d'anatomie

pathologique, pour examen histologique.

Voici le Compte-rendu Histologique

- Présence d'une énorme quantité d'oeufs de schistosoma hématobium ainsi que des parasites adultes inclus dans les excroissances papillaires du col utérin. On note une réaction inflammatoire très dense.

Conclusion

Bilharziose du col utérin.

OBSERVATION N° 28

Mme. BAK. Béatrice, 25 ans, consulte le Docteur AUDOYRAND André au service de gynécologie et d'obstétrique de l'hôpital de Brazzaville pour leucorrhées abondantes et dysmenorrhées. Dans le bilan demandé par le Médecin après examen de la patiente, il y a une biopsie du col.

Nous nous sommes intéressés à celle-ci dont,

Voici le Compte-rendu Histologique.

Image microscopique d'une bilharziose avec réaction inflammatoire intense et des oeufs de schistosoma altérés et calcifiés.

Conclusion

Bilharziose du col.

OBSERVATION N° 29

Mme BIN. Pauline, consulte le Docteur MOULIN chef de chirurgie de l'hôpital général de Brazzaville, pour leucorrhées et

perception d'une tuméfaction dure au niveau de son col utérin, peu sensible.

L'examen au spéculum permet de visualiser un col utérin bourgeonnant. Le Médecin réalise une biopsie de ce col et adresse les fragments au laboratoire national de santé publique service d'anatomie pathologique.

- Voici le Compte-rendu Histologique

Tumeur bourgeonnante du col utérin avec réaction granulomateuse diffuse. Présence de nombreux oeufs de bilharzies dont certains en voie de calcification prennent des aspects atypiques, pas de signe de malignité.

Conclusion :

Bilharziose du col.

OBSERVATION N° 30

Mme. BOU. Jeanne, 25 ans, consulte le Docteur LANDOIS de service de gynécologie et d'obstétrique de l'hôpital général Adolphe CISSE de Pointe-noire pour perception d'une tuméfaction intravaginale indépendante du col utérin. Le Médecin l'examine au spéculum et retrouve une végétation du cul-de-sac vaginal postérieur qu'il biopsie. Il adresse la pièce au laboratoire national de santé publique service d'anatomie pathologique.

- Voici le Compte-rendu histologique

Le revêtement malpighien de la paroi vaginale se montre papillomateux et hyperacanthosique mais toujours séparé au chorion par une basalenette. Le reste du chorion est modérément fibreux et contient des oeufs de bilharzies haématobiums. Il

s'agit d'un petit granulome bilharzien.

Conclusion

Bilharziose vaginale.

OBSERVATION N° 31

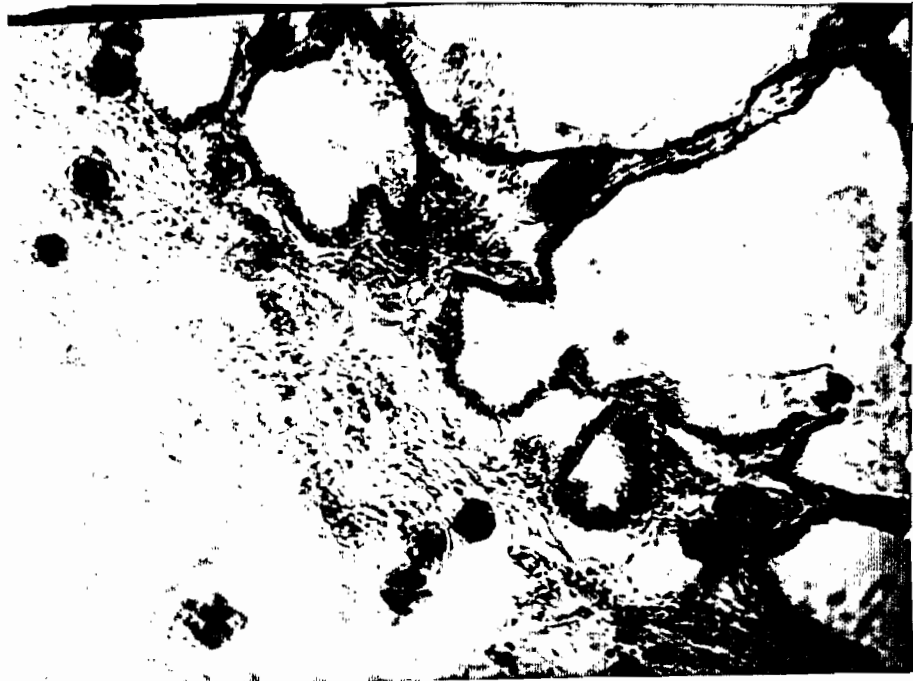Mlle. BOU. Augustine, 15 ans, vue pour une appendicite avec tous les signes évocateurs par le Docteur MOULIN chef de service de chirurgie de l'hôpital général de Brazzaville qui décide d'une intervention chirurgicale. Après l'incision de ~~de~~ ^{une trompe} Mac. Burney. on tombe sur un appendice apparemment sain. On voit **sourdre** un peu de sang noir dont l'origine ne se détermine pas clairement. Elargissement de l'incision et on trouve ^{une trompe} droite très inflammatoire avec une tuméfaction ulcérée du pavillon. On décide une annexectomie droite. La pièce opératoire est adressée au laboratoire national de santé publique service d'anatomie pathologique.

- Voici le Compte-rendu Histologique (Pr. GALIBI)

Plusieurs coupes ont été réalisées au niveau de la trompe cette dernière présente un infiltrat inflammatoire polymorphe, dense au niveau de la muqueuse et un épaississement fibreux de la sous muqueuse et de la seruse. Plusieurs oeufs de schistosoma haématobium au niveau de la plupart des tuniques tantôt isolés, tantôt groupés en petits nids.

Conclusion

Bilharziose tubaire.



OBSERVATION N° 32

Docteur ADOLF-SIA-CONGO Nkayi, adresse au laboratoire national de santé publique service d'anatomie ^{pathologique,} /deux trompes provenant d'une annexectomie bilatérale pratiquée chez Mme. TSI. Sidonie âgée de 29 ans pour des raisons que nous n'avons pas obtenues.

L'examen histologique donne les résultats suivants :

- Les parois des deux trompes sont extrêmement hypertrophiques et farcies d'oeufs de schistosoma haématobium au sein du tissu (granulomes bilharziens) ou libres dans les cavités kystiques.

Conclusion

Salpingite bilharzienne bilatérale.

OBSERVATION N° 33


Le Docteur NICOLAEV de Pointe-noire partique chez Mlle. FOU. Albertine la biopsie d'une tumeur bourgeonnante de la grande lèvre vaginale. La pièce arrive au laboratoire national de santé publique service d'anatomie pathologique pour examen histologique dont voici le compte-rendu.

- Image microscopique granulomateuse dense ; sur les coupes les oeufs de bilharzies haématobium sont très abondants.

Conclusion

Il s'agit d'une bilharziose vulvaire avec réaction inflammatoire très marquée.

Observation n° 33



OBSERVATION N° 34

C'est le cas d'une biopsie du col utérin réalisée au centre hospitalier de Khayi sur Mme NIA. Pauline pour un polype endocervical.

- Voici le Compte-rendu de l'examen Histologique de la pièce

Il s'agit effectivement d'un polype fibroglandulaire du canal cervical partiellement épidermisé avec une dilatation kystique considérable des glandes cervicales. Cependant ce polype est le siège d'une bilharziose à schistosoma haematobium.

traduite par la présence des oeufs caractéristiques de l'épèce.

OBSERVATION N° 35

Mlle. SIM. Henriette, âgée de 19 ans, est opérée par le Docteur DATSE Yvonne pour kyste de l'ovaire. Elle finit son intervention par une annexectomie gauche car elle trouve toute la trompe rigide et tuméfiée par endroits tandis que l'ovaire est sclérosé et kystique. Elle adresse la pièce opératoire au laboratoire national de santé publique service d'anatomie pathologique, pour examen histologique.

- Le Compte-rendu de l'examen est le suivant

L'image histologique en faveur d'une bilharziose tubaire et ovarienne se traduit par une immense fibro sclérose peritubaire bourrée d'oeufs de schistosoma haématobium dont la plupart sont morts et calcifiés. La réaction inflammatoire courante est paradoxalement presque absente ; tout au plus elle se présente sous la forme de petits amas de cellules lymphoïdes rarement rencontrés. La lumière de la partie utérine de la trompe est retrécie. Au niveau du pavillon oblitéré on trouve l'image d'un hydrocèle.

Conclusion

Bilharziose tubaire et ovarienne.

Observation n° 35

OBSERVATION N° 36

VIBOU. Anne, consulte le Médecin chef du centre médical de MADINGOU, pour leucorrhées abondantes et persistantes. L'examen au spéculum montre un col utérin bourgeonnant et parsemé de petites granulations (oeufs de naboth?) Le Médecin biopsie ces lésions et adresse les fragments au laboratoire national de santé publique service d'anatomie pathologique.

- Voici le Compte-rendu de l'examen histologique des fragments adressés :

Le petit fragment d'exocol examiné est littéralement farci d'oeufs de schistosoma haématobium au sein d'un tissu intensément granulomateux.

Conclusion :

Bilharzirose du col.

OBSERVATION N° 37

Concerna . Mlle. NAT. Henriette, âgée de 15 ans, chez qui le Docteur CLOUP Médecin chef de service de chirurgie de l'hôpital général de Brazzaville a pratiqué une biopsie de la tumeur clitoridienne aussi grosse qu'un citron d'évolution lente.

La pièce biopsique est adressée au laboratoire national de santé publique service d'anatomie pathologique.

Le Compte-rendu de l'examen histologique (par le Dr. GALIBA) dit ceci :

- Sous l'épithélium malpighien du capuchon clitoridien le ~~de-~~me est le siège d'un infiltrat granulomateux dense au sein duquel on note de nombreux oeufs de schistosoma haématobium. Certains oeufs se retrouvent dans l'épaisseur même du corps muqueux de malpighi. En profondeur on note la présence d'un parasite adulte en coupe oblique. Il convient de noter un aspect papillomateux de ce fragment sans signe de malignité.

Conclusion

Bilharzirose clitoridienne.

Observation n° 37

OBSERVATION N° 38

Concerne Mme BAL. Martine, 24 ans, qui est venue consulter au service de gynécologie de l'hôpital général, différents Médecins pour leucorrhées de faible abondance mais persistantes, récidivantes.

Elle n'a toujours pas trouvé satisfaction malgré les traitements qu'on lui prescrivait; elle est revenue en consultation parce qu'elle a constaté cette fois que ses pertes sont maintenant mêlées à un peu de sang, cependant qu'elle n'a mal nulle part. C'est le Docteur Robert KOUBAKA, qu'elle trouve et lui raconte l'histoire de sa maladie. En l'examinant au spéculum, le Docteur Robert KOUBAKA constate un col utérin bourgeonnant ulcère o-hémorragique.

Il pratique une biopsie du col utérin et adresse les fragments au laboratoire national de santé publique service d'anatomie pathologique, de l'hôpital général, service du Professeur Agrégé Arthur NGOLET ; qui répond :

- Les fragments du col examinés présentent une hyperplasie de l'épithélium de revêtement malpighien et un infiltrat inflammatoire polymorphe. Au dessous de cet épithélium, il existe de nombreux oeufs de schistosoma haématobium calcifiés autour des vaisseaux.

Conclusion

Cervicite chronique bilharzienne.

OBSERVATION N° 39

Mme M. Henriette âgée de 31 ans, consulte pour tuméfaction de la grande lèvre vaginale au centre médical de Ekayi il s'agit d'une énorme tumeur, ferme à peine sensible. Le Médecin du centre pratique une biopsie de la tumeur qu'il adresse au Laboratoire nationale de santé publique service d'anatomie pathologique pour examen histologique.

- Voici le Compte-rendu Histologique

Le fragment examiné est le siège d'un infiltrat granulomateux dense au sein duquel on note de nombreux oeufs de schistosoma haématobium. Par ailleurs on note l'aspect papillomateux de ce fragment, sans signe de malignité.

Conclusion

Bilharziose vulvaire.

OBSERVATION N° 40

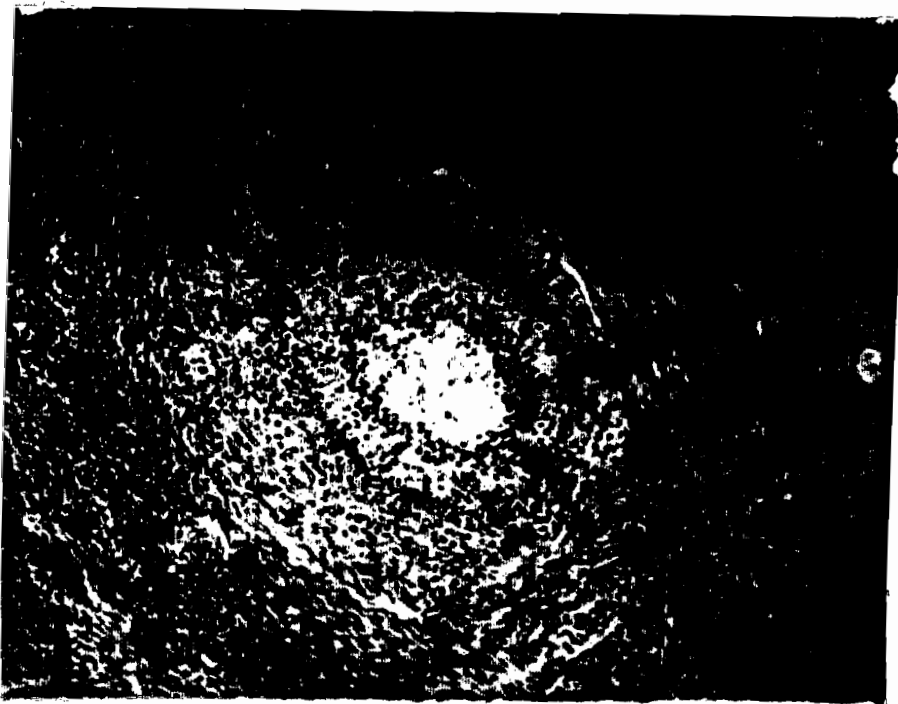
Biopsie d'un polype du col réalisée chez une femme de 31 ans, Mme KOM. Thérèse par le Docteur CLOUP chef de service de gynécologie et d'obstétrique de l'hôpital général de Brazzaville.

- Voici le Compto-rendu de l'examen Histologique fait au laboratoire national de santé publique service d'anatomie pathologique par le Docteur E. ZOUSSINE.

Il s'agit d'un polype fibre-glandulaire du canal cervical. L'épithélium malpighien est hypertrophique, en dessous la présence des nombreux oeufs de schistosoma haématobium calcifiés.

Conclusion

Bilharziose du col utérin.



COMMENTAIRES

1 - CARACTERES GENERAUX DES LESIONS MICROSCOPIQUES
BILHARZIENNES

. 1 - PATHOGENIE DES LESIONS

Cette pathogénie a fait l'objet de plusieurs écrits dont ceux de J. H. RICOSSÉ et coll. (83) Au cours du cycle du schistosome les formes parasitaires correspondant aux différents stades évolutifs en contact tissulaire et humoral avec l'hôte provoquent des lésions inflammatoires par action mécanique et toxique (enzymes protéolytiques). Mais aussi et surtout, leurs constituants antigéniques déterminent très rapidement une réaction immunitaire de la part de l'hôte.

Les antigènes responsables de cette réaction sont nombreux. Ils sont d'origine somatique ou proviennent des sécrétions et des produits du métabolisme du parasite.

Un pourcentage élevé des fractions antigéniques est commun aux diverses espèces et aux formes évolutives d'une même espèce. La réaction immunitaire qu'elles provoquent est complexe. Elle s'exprime par une sécrétion d'anticorps circulants et précipitants de type I g G et I g M. et par la constitution d'un granulome inflammatoire dans les tissus autour de toutes les formes du parasite.

La plus étudiée de ces lésions granulomateuses est celle que l'on observe autour des oeufs ; c'est la plus importante.

En effet l'étape furcocercarienne est passagère : elle n'a pas de traduction clinique ou histologique que lors des

réinfestations massives. L'étape de migration de schistosomules, jusqu'à la ponte des premiers oeufs, peut entraîner des manifestations très graves en rapport avec l'amplitude croissante de la stimulation antigénique. Elle se traduit par une maladie fébrile avec manifestations viscérales, dans lesquelles la responsabilité des complexes immuns a été envisagée. Quoi qu'il en soit, la médiation humorale de la réaction immunitaire paraît ici prédominante. Cette phase de la maladie passe pourtant inaperçue le plus souvent et elle ne laisse pas de trace histologique.

Les vers adultes, dans leur habitat veineux, n'ont qu'une action prédatrice mineure. Leur mimétisme antigénique, qui va jusqu'à l'élaboration d'antigènes du groupe ABO, comparables à ceux de l'hôte, explique l'état de tolérance qui autorise un si long parasitisme. La réaction inflammatoire destinée à les détruire ne surviendra qu'à leur mort.

Par contre l'étape d'élimination ovulaire domine la pathologie bilharzienne ; c'est celle des complications viscérales.

En effet, les femelles fécondées, égarées dans le système abdominal ou thoracique, pondent de façon irrégulière et imprévisible pendant toute leur vie (parfois plus de 20 ans). Les oeufs qui ne sont pas éliminés restent bloqués dans les vaisseaux ou dans les tissus interstitiels, à proximité des lieux de ponte. L'accumulation des lésions qu'ils déterminent explique les états pathologiques graves des organes d'élimination ou de ponte erratique. Les syndromes observés sont différents et d'autant plus graves que les lésions sont plus étendues et plus denses c'est-à-dire que le parasitisme est plus important.

1.2. - HISTOPATHOLOGIE

Le granulome bilharzien, formé autour des oeufs, constitue la lésion élémentaire spécifique. Il peut avoir des aspects histologiques variables, qui ne seraient que les phases évolutives d'un même **processus**.

a) Le nodule exsudatif

C'est classiquement la lésion la plus précoce. Le centre de la lésion est occupé par des oeufs plus ou moins altérés. Ils sont parfois réguliers, ovoïdes avec des organelles internes qui forment des granulations hématoïdées. Le plus souvent ils sont réduits à une cuticule fléchueuse et refringente. Ils sont entourés par une nappe fibrinoïde dense qui irradie dans les cellules avoisinantes (phénomène d'hoepli). Une couronne de cellule épithéloïdes disposées en palissade, entoure cette lésion centrale. Les cellules les plus externes sont moins orientées et se mêlent aux cellules périphériques qui constituent un infiltrat très dense de cellules inflammatoires. Celui-ci est polymorphe ; il comprend des lymphocytes, des plasmocytes, des polynucléaires éosinophiles et des histiocytes. Le tissu conjonctif avoisinant, congestif, oedémateux, est riche en fibroblastes. Ce type de lésion comporte des variantes qui tiennent au volume du nodule et à l'importance relative à des constituants cellulaires qui le composent. Le dépôt fibrinoïde peut être discret ou absent. Les cellules épithéloïdes peuvent manquer totalement au début. Le granulome est alors constitué exclusivement de lymphocytes et de granulocytes éosinophiles.

L'oeuf peut avoir disparu complètement. Il est remplacé par une nécrose fibrinoïde peuplée de débris de polynucléaires éosinophiles. Ces variations pourraient s'expliquer par l'état de l'oeuf.

Les sécrétions enzymatiques du miracidium pendant sa survie (classiquement, 21 jours) entretiennent la réaction inflammatoire. Le ralentissement des stimulations antigéniques, après sa mort, favorise la cicatrisation.

b) Le Granulome productif

Dans une étape ultérieure, la lésion prend un aspect différent : le granulome productif. La lésion concerne son aspect nodulaire. Les oeufs de bilharzies (ou leurs débris) sont encore bien visibles. Ils sont enroulés ou pénétrés par de volumineuses cellules géantes polynucléaires de type MULLER. La couronne de cellules épithéloïdes paraît s'épaissir.

L'infiltrat inflammatoire périphérique riche en lymphocytes et en éosinophiles, persiste également

c) Le nodule cicatriciel

C'est l'étape ultime de la lésion. La cuticule de l'oeuf est visible dans le cytoplasme des cellules géantes qui comportent souvent un grand nombre de noyaux.

Tout autour, une couche de fibroblastes, généralement assez épaisse, est disposée concentriquement.

Le tissu conjonctif voisin contient des cellules inflammatoires résiduelles. Un phénomène de hyalinose peut transformer l'ensemble en un bloc anhisté éosinophile.

L'oeuf peut disparaître totalement. Parfois il persiste, imprégné de sels calcaires (plutôt avec *Schistosoma haematobium*)

3 - Histogénèse

L'histogénèse du granulome bilharzien a été abondamment étudiée par CARPON () et Coll.

La possibilité de transmettre la réponse granulomateuse à l'antigène bilharzien par des lymphocytes, et de la supprimer par thymectomie ou par sérum antilymphocytaire, démontre le rôle des mécanismes de l'immunité retardée.

Ce rôle est confirmé par le fait que l'antigène isolé des oeufs de schistosomes induit expérimentalement la formation d'un granulome typique, ainsi que les réactions cutanées retardées, la transformation lymphoblastique des lymphocytes et l'inhibition de la migration des macrophages.

Cependant, l'instabilité des interactions entre l'hôte et le parasite modifie quelque peu la rigueur de ces mécanismes.

La réaction granulomateuse, faible au début de l'infestation, s'accroît dans les semaines qui suivent, passe par un maximum qui correspond aux lésions nécrotiques massives, puis décroît régulièrement.

Ce phénomène, qui confine à la tolérance, n'a pas reçu d'explication définitive. Le rôle d'une sécrétion permanente d'antigène, agissant comme une désensibilisation endogène a été envisagé. Ceci, joint au fait qu'il existe plusieurs souches dans une même espèce de parasite, avec chacun un aspect antigénique original peut expliquer la diversité des lésions et des modes évolutifs observés.

Les lésions provoquées par les vers adultes sont beaucoup plus rares. Elles ne se forment qu'à la mort du ver, dont l'organisme "découvre" le caractère exogène.

Elles consistent en un granulome spécifique du même type que ceux décrits précédemment ; mais son centre est occupé par des débris des vers adultes et la périphérie englobe les parois vasculaires qui peuvent être nécrosées. Le centre de la lésion peut-être formé par un abcès à polynucléaires éosinophiles.

2 - ETUDE DES LESIONS ANATOMIQUES DES
ORGANES GENITAUX FEMININS ATTEINTS

Les différentes localisations observées dans notre étude sont réparties dans le tableau I ci-dessous :

TABLEAU I : Localisations observées dans notre série

LOCALISATIONS	NOMBRES	ADULTES	ENFANTS
COL UTERIN	17	17	0
TROMPE	7	6	1
OVAIRE	8	6	2
VULVE ET VAGIN	7	3	4
CLITORIS	1	0	1
TOTAL	40	32	8

M.B. : Les enfants dans cette étude sont des sujets dont l'âge est compris entre 8 et 15 ans.

Dans cette série de 40 observations, nous avons observé les lésions génitales féminines suivantes, que nous décrivons selon les différentes localisations. Il faut noter que tous les organes sont atteints, des ovaires jusqu'aux organes génitaux externes. Ainsi les lésions se présentent comme suit :

2.1 L'OVAIRE (8 cas sur 40 observations) présente macroscopiquement une formation tumorale, soit une petite tumeur isolée, ou au contraire un bloc fibreux assez étendu. On distingue le plus souvent une sclérose kystique (observations n° 1, 6, 7), une tumeur assez volumineuse, inégale, extensive, avec granulation ou nodules, aspect qui fait évoquer une tuberculose ou une lésion néoplasique.

L'histologie résoud rapidement le problème diagnostique. Quelle que soit la forme de la tumeur, on observe généralement une sclérose dans laquelle on trouve des oeufs isolés, ou en amas calcifiés, mêlés parfois à des granulomes de type productif. Plus rarement, on remarque des zones de nécrose. Lorsque la sclérose est extensive, elle peut intéresser tout l'ovaire, détruire totalement sa structure, atteindre la trompe et diffuser au péritoine. La présence des vers adultes n'est pas rare (observation n° 5).

2.2 LA TROMPE (7 cas sur 40)

On rencontre des lésions de type inflammatoire (salpingite sans caractère spécifique, hydrosalpinx, observation n° 7, formation granuleuses en surface) ou bien d'aspect tumoral (tumeur du pavillon, pseudo-tumeur irrégulière, bosselée d'allure suspecte) la lumière tubaire est rétrécie (observation n° 35).

Histologiquement on a observé au niveau des franges, un infiltrat inflammatoire polymorphe et dense (observation n° 17, 31), des oeufs de schistosomes tantôt isolés, tantôt groupés en petits nids au niveau de plusieurs tuniques (observations n° 31, 17) parfois la réaction inflammatoire courante est absente (observation n° 35).

Toutes les tuniques peuvent être atteintes. Les lésions siègent souvent dans le tissu conjonctif sous-jacent, avec formation des granulomes. On observe alors des images typiques des stades successifs de l'inflammation bilharzienne.

L'ENDOMETRE est sans doute très rarement impliqué dans les atteintes génitales comme l'ont souligné J. . RICOSSE et Coll (83). Nous n'avons pas fait la preuve de la présence de la maladie mais dans un cas, nous avons observé des infiltrats inflammatoires et des foyers de calcification au niveau du corps utérin. (observation n° 14). Tandis qu'un cas de fibrome utérin avec bilharziose ovarienne a été observé, (observation n° 1).

2.4 Le Col Utérin

Les lésions du col utérin sont les plus fréquentes, dans l'ensemble des lésions génitales : 17 cas sur 40 soit 42,5 %. J.H. RICOSSE et Coll ont confirmé la prédominance de cette localisation. Les aspects macroscopiques, analysés par RENAUD (79), LOUBIERE et Coll sont classiques.(52) Tous les types de lésions ont été observés : col légèrement inflammatoire, col hyperplasique saignant au contact, ulcérations, zones hémorragiques (col "déchiqueté"), formations

tumorales. Ces dernières peuvent se présenter comme des nodules polypoïdes d'allure bénigne ou comme une prolifération bourgeonnante, irrégulier, dure. De telles images font suspecter la malignité.

L'histologie montre toujours au niveau de l'exocol et de l'endocol, une nette hyperplasie de l'épithélium de revêtement malpighien, de la muqueuse : papillomatose, hyperacanthose, parfois dysplasie sont les éléments essentiels. Parfois on note des ulcérations et des zones de nécrose hémorragique. Les lésions les plus spécifiques (granulomes avec cellules géantes) siègent au niveau du chorion.

Dans deux cas, j'ai observé un carcinome du col utérin associé à une cervicite bilharzienne.

2.5 Le vagin présente les lésions suivantes :

- végétations exubérantes (observation n° 26) ; ulcérations, indurations, polype ou même aspect pseudo-tumoral. Sous une muqueuse ainsi altérée, le parasite atteint avec prédilection, le chorion où se développent des granulomes souvent typiques (observation n° 30).

2.6 Les organes génitaux externes n'échappent pas à l'extension de l'inflammation bilharzienne.

Les lésions intéressent le clitoris (1 cas), les grandes lèvres l'ensemble de la région vulvaire, le périnée. On a noté des ulcérations, de volumineuses pseudo-tumeurs. (observation n° 33, 37, 39, 26 ect...) ; sous une muqueuse très hyperplasique on a décelé le plus souvent des granulomes et parfois des abcès.

tumorales. Ces dernières peuvent se présenter comme des nodules polycœdes d'allure bénigne ou comme une prolifération bourgeonnante, irrégulier, dure. De telles images font suspecter la malignité.

L'histologie montre toujours au niveau de l'exocol et de l'endocol, une nette hyperplasie de l'épithélium de revêtement malpighien, de la muqueuse : papillomatose, hyperacanthose, parfois dysplasie sont les éléments essentiels. Parfois on note des ulcérations et des zones de nécrose hémorragique. Les lésions les plus spécifiques (granulomes avec cellules géantes) siègent au niveau du chorion.

Dans deux cas, on a observé un carcinome du col utérin associé à une cervicite bilharzienne.

2.5 Le vagin présente les lésions suivantes :

- végétations exubérantes (observation n° 26) ; ulcérations, indurations, polype ou même aspect pseudo-tumoral. Sous une muqueuse ainsi altérée, le parasite atteint avec prédilection, le chorion où se développent des granulomes souvent typiques (observation n° 30).

2.6 Les organes génitaux externes n'échappent pas à l'extension de l'inflammation bilharzienne.

Les lésions intéressent le clitoris (1 cas), les grandes lèvres l'ensemble de la région vulvaire, le périnée. On a noté des ulcérations, de volumineuses pseudo-tumeurs. (observation n° 33, 37, 39, 26 ect...) ; sous une muqueuse très hyperplasique on a décelé le plus souvent des granulomes et parfois des abcès.

Nous n'avons pas eu la prétention d'étudier toutes les localisations bilharziennes. Nous nous sommes intéressés uniquement à l'appareil génital féminin comme l'indique le libellé de notre travail. C'est ainsi que nous ne pouvons pas estimer la place qu'occupent les localisations génitales féminines par rapport à celles des autres organes (vessie urètre testicule, appendice etc...). Néanmoins deux cas d'hématurie antérieure ont été signalés dans notre étude ce qui suppose une atteinte préalable de l'appareil urinaire (observation n° 1, 18).

Comme nous l'avons déjà dit, les localisations génitales féminines de la bilharziose ne sont pas exceptionnelles. A ce propos Y. NOSNY (51) et LOUBIERRE (52) ont formulé la remarque suivante : l'atteinte des organes génitaux de la femme devrait être recherchée beaucoup plus souvent en zone d'endémie. Elle est certainement sous-estimée par rapport à sa diffusion réelle.

3 - PARTICULARITES MACROSCOPIQUES ET HISTOLOGIQUES

Certains caractères des lésions doivent être signalés :
- un grand polymorphisme des aspects macroscopiques (volume, nombre, structure consistance, couleur des diverses atteintes). Souvent le diagnostic est orienté vers une inflammation spécifique (tuberculose : observation n° 4), parfois les altérations tissulaires font redouter une tumeur maligne. Sur le plan histologique, on constate plusieurs faits qui ne sont pas contradictoires malgré les apparences : l'unité du processus inflammatoire qui se déroule selon les mêmes

mécanismes (quel que soit l'organe atteint), la diversité des aspects histologiques, parfois la coexistence des trois stades évolutifs de l'inflammation sur une même lésion.

4 - BILHARZIOSE GENITALE ET CANCER

J. H. RICOSSE (83) et Coll, dans une série de 286 lésions toutes bilharzioses confondues dont la majeure partie des pièces provient de l'Afrique Noire ont observé :

18 cancers vésicaux

1 cancer du col utérin

1 lymphosarcome du grêle

1 adénocarcinome de la prostate (très proche d'une pseudotumeur).

Ils ont pensé qu'il s'agit certainement d'une coïncidence fortuite, due à la présence d'un cancer chez un bilharzien, dans les 3 derniers cas .

Par contre en ce qui concerne les tumeurs vésicales, la proportion des cancers sur l'ensemble des pièces intéressant la vessie est élevée (18 sur 71 soit 25,3 %). De nombreux auteurs reconnaissant un lien une "filiation" entre la bilharziose et le cancer vesical. D'autres estiment qu'il s'agit d'une coexistence. Dans notre étude, nous avons observé deux cas de carcinomes épidermoïdes du col utérin sur 17 localisations cervicales (observation n° 13, 14) ; serait ce une simple coexistence ? L'âge de nos deux malades (43 ans et 62 ans) est remarquablement significatif pour deux raisons - Les cancers du col sont observés le plus souvent 30 ans après les premiers rapports sexuels ; ce qui explique dans un sens

la présence de la maladie chez ses sujets.

2 - Les cervicites chroniques, les dysplasies épithéliales et les facteurs immunologiques en rapport avec les réactions de l'hôte, prédisposent à la maladie cancéreuse à long terme.

Compte tenu des controverses suscitées par les problèmes de pathologie il serait très imprudent de conclure comme le soulignait CHATELAIN (19) en 1977.

Pour mieux préciser le lien éventuel entre parasite et malignité il conviendrait d'envisager, dans une zone de haute endémie, un programme de recherche multidisciplinaire à long terme.

5 - L'AGE DES SUJETS

L'âge moyen des sujets observés dans notre étude est de 25 ans. Les âges extrêmes sont de 3 ans et 62 ans. La bilharziose atteint avec prédilection les sujets jeunes ; bien d'auteurs s'accordent sur la prédominance de la maladie dans les populations jeunes J. H. RICOSSE () et Coll. ont souligné la fréquence des atteintes chez les sujets jeunes surtout entre 16 et 30 ans) dans la série déjà citée.

La fréquence de la bilharziose chez les sujets jeunes s'explique par le fait que les jeunes constituent la couche la plus importante de la population des zones d'endémie et de surcroît la plus active. Les jeunes patagent et se baignent volontiers dans les ruisseaux et les eaux dormantes. Chez les enfants, cependant, dans notre étude les localisations intéressent surtout les organes génitaux externe et le vagin.

Les atteintes du col utérin (0 sur 17), des trompes (1 sur 5) et des ovaires (2 sur 8 sont plus rares.

6 - BILHARZIOSE ET STERILITE

L'étude des lésions anatomiques observées dans la bilharziose génitale de la femme permet d'expliquer la pathogénie de la stérilité due à la maladie. Nous avons vu au niveau de l'ovaire que la réaction se traduit par une sclérose périphérique, une sclérose diffuse extensive pouvant détruire totalement sa structure. Sur le plan fonctionnel, ces réactions entraînent un blocage des follicules au niveau de leur croissance et de la libération des ovules. (cf. tableau II).

Sans ovules, il n'y a pas fécondation et donc stérilité surtout dans les atteintes bilatérales.

La stérilité dans les atteintes ovariennes a motivé 3 consultations (observations n° 6, 7, 18) de la série de notre étude. Quant à la trompe, nous nous accordons avec S. DIARRA (31) et Coll. que la fréquence de la bilharziose tubaire n'est pas correctement évaluée par l'absence de symptomatologie caractéristique. Par contre la réaction inflammatoire et sclérosante intéresse toutes les tuniques. Elle entraîne un rétrécissement de la lumière tubaire (observations n° 35, 31, 17). Par ailleurs le granulome entraîne des lésions nerveuses intramurales, causant ainsi des troubles de la contraction péristaltique.

Dans les atteintes tubaires la perméabilité n'est peut-être pas totalement compromise pour les spermatozoïdes, mais la

Le ralentissement de l'oeuf est certain (atteintes nerveuses par le granulome). Les dimensions de l'oeuf fécondé sont plus importantes que celles du spermatozoïde. C'est ainsi qu'on pense que la bilharziose tubaire réalise les conditions d'une nidation ectopique plutôt que celles d'une stérilité.

Pour mieux comprendre l'importance des conséquences de la maladie il convient d'analyser le tableau suivant qui montre les troubles fonctionnels liés aux lésions anatomiques observées dans la bilharziose génitale de la femme.

TABLEAU II : Troubles fonctionnels liés aux lésions anatomiques observées dans la bilharziose génitale de la femme.

ORGANES	LESIONS ANATOMIQUES	TROUBLES FONCTIONNELS
O V A I R E S	<ul style="list-style-type: none"> - sclérose périphérique au diffuse. - dystrophie des cellules folliculogranuleuses, thécales, interstitielles et lutéales avec - nécrose aseptique 	<ul style="list-style-type: none"> - blocage des follicules ovariens au niveau de leur croissance et de la libération des ovules. - Stérilité - Douleurs pelviennes
T R O M P E S	<ul style="list-style-type: none"> - salpingites subaiguës ou chroniques. - déformation et rétrécissement de la lumière tubaire. - agglutination des franges et du pavillon. - Atrophie de l'épithélium cilié. - Hydrosalpinx - Surfecation - Septicopyohémie - Pelvi péritonite 	<ul style="list-style-type: none"> - Trouble de la contraction péristaltique entraînant la nidation aberrante: grossesse extra-utérine. - Stérilité - douleurs pelviennes - Fièvre
C O R P S U T E R I N	<ul style="list-style-type: none"> - Endo ou myométrite chronique. - Hypertrophie du myomètre. - Polypose de l'endomètre. - Risque de cancérisation 	<ul style="list-style-type: none"> - Troubles de la nidation. - Avortement - Risques de malformations fœtales - Métrorragies
C O L U T E R I N	<ul style="list-style-type: none"> - Cervicites chroniques. - Adénomes de rétention - Dysplasie épithéliale. - Risques de cancérisation 	<ul style="list-style-type: none"> - Dystocies cervicales - Leucorrhées - Métrorragies
V A G I N V U L V E C L I T O R I S	<ul style="list-style-type: none"> - Vulvo vaginites chroniques - Polypes - Condylomes - Risques de cancérisation 	<ul style="list-style-type: none"> - Dystocies vaginales - Dyspareunie

TABLEAU II : Troubles fonctionnels liés aux lésions anatomiques observées dans la bilharziose génitale de la femme.

ORGANES	LESIONS ANATOMIQUES	TROUBLES FONCTIONNELS
O V A I R E S	- sclérose périphérique au diffuse.	- blocage des follicules ovariens au niveau de leur croissance et de la libération des ovules.
	- dystrophie des cellules folliculogénitales, thécales, interstitielles et lutéales avec nécrose aseptique	- Stérilité - Douleurs pelviennes
T R O M P E S	- salpingites subaiguës ou chroniques.	- Trouble de la contraction péristaltique entraînant la nidation aberrante: grossesse extra-utérine.
	- déformation et rétrécissement de la lumière tubaire.	- Stérilité
	- agglutination des franges et du pavillon.	- douleurs pelviennes
	- Atrophie de l'épithélium cilié.	- Fièvre
	- Hydrosalpinx	
	- Surfecation - Septicopyohémie - Pelvi péritonite	
C O R P S U T E R I N	- Endo ou myométrite chronique.	- Troubles de la nidation.
	- Hypertrophie du myomètre.	- Avortement
	- Polypose de l'endomètre.	- Risques de malformations foetales
	- Risque de cancérisation	- Métrorragies
C O L U T E R I N	- Cervicites chroniques.	- Dystocies cervicales
	- Adénomes de rétention.	- Leucorrhées
	- Dysplasie épithéliale.	- Métrorragies
	- Risques de cancérisation	
V A G I N V U L V E C L I T O R I S	- Vulvo vaginites chroniques - Polypes	- Dystocies vaginales
	- Condylomes - Risques de cancérisation	- Dyspareunie

7 - /// -)) SPECTS CLINIQUES OBSERVES DANS NOTRE ETUDE

Quelle que soit l'espèce bilharzienne en cause, les manifestations cliniques se déroulent selon trois phases liées à l'évolution des parasites dans l'organisme.

- Phase de pénétration ou dermatite cercarienne, souvent prurigineuse mais surtout silencieuse.

- Phase d'invasion ou toxénique, associant quand elle est patente, fièvre et manifestations allergiques pouvant évoluer pendant 8 à 15 jours.

- Phase d'état dont les manifestations sont liées à la localisation des vers adultes et différent en fonction de l'espèce en cause. Les premiers signes cliniques apparaîtront au plus tôt, 3 mois après l'infestation.

Il existe cependant des formes dites évolutives dues à l'embolisation des oeufs et qui touchent pratiquement tous les organes. Elles sont le fait des trois espèces bilharziennes. Nous nous attachons à la bilharziose urogénitale, dans sa forme génitale et chez la femme.

Les tableaux cliniques sont très diversifiés et l'association des tableaux n'est pas rare. Ils sont fonction des différentes localisations.

Les leucorrhées dans toutes leurs formes (purulentes, sanginolentes, banales) constituent le principal motif de consultation dans les localisations du col. Elles ont motivé à elles seules 10 consultations sur 40 observations. Ces chiffres peuvent même doubler ou tripler, si l'on sensibilise l'ensemble des populations des zones endémiques sur l'importance de ce signe.

Les ulcérations et les tumeurs du col utérin viennent en 2^e position dans les motifs de consultation, soit toutes seules, perçues par les patientes elles-mêmes, soit par les leucorrhées ou le caractère saignotant qui les accompagnent. Leur aspect pseudo-tumoral a surtout fait évoquer la malignité et motivé heureusement les biopsies, gage du diagnostic de la maladie.

Les métrorragies, surviennent le plus souvent chez les femmes âgées (observation n° 1, 13, 14) prêtant ainsi à confusion. Mais lorsqu'on sait que les granulomes bilharziens s'organisent le plus souvent autour des vaisseaux qu'ils lèsent, les métrorragies doivent attirer l'attention en zone d'endémie. Les douleurs pelviennes, associées aux masses pelviennes (12 consultations sur 40 observations) ont traduit presque dans leur totalité les atteintes ovariennes. Elles peuvent parfois donner un syndrome abdominal, égarant ainsi le diagnostic (observation n° 17). Parfois on observe un tableau pseudo-appendiculaire (observation n° 31), la douleur se localisant au point de MAC BURNIEY.

La stérilité observée chez 3 malades apparaît plus comme une conséquence qu'un signe clinique. Les trois malades qui s'en sont plaintes présentaient ensuite d'autres signes. Elle n'a pas en elle-même motivé des consultations.

La dyspareunie a été observée dans un cas (observation n° 12). Elle s'explique par les modifications et les ulcérations cervicales. Les dysmenorrhées ne sont pas rares dans la bilharziose génitale. Deux consultations seulement sur 40 observations, leur nombre paraît être sous estimé quant aux lésions

qui les entraînent. Les tumeurs de la grande lèvre demeurent le seul signe clinique de la bilharziose vulvaire et clitoridienne. Comme nous l'avons déjà dit, elles prédominent chez les sujets plus jeunes.

Le tableau suivant résume les aspects cliniques observés dans l'ensemble de notre étude.

TABLEAU III : Les grands tableaux cliniques

SIGNES CLINIQUES	OBSER. N°	NBRE. DE CONSULT.
Leucorrhées	n° 2, 8, 11, 19, 24, 27, 28, 29, 36, 38	10
Tumeur du col	n° 21, 25, 29, 34, 40	5
Métrorragies	n° 1, 10, 12, 13, 14, 19, 22	7
Tumeur de la grande lèvre vaginale	n° 3, 9, 15, 26, 30, 32, 39	7
Douleurs pelviennes	n° 6, 7, 16, 17, 31	5
Masses pelviennes	n° 5, 23, 35	3
Stérilité	n° 1, 13, 11	2
Dysménorrhées	n° 18, 28	2
Végétations vénériennes	n° 26	1
Saignement de contact	n° 12, 19	2
Eruption périnéale	n° 4	1
Dyspareunie	n° 12	1
Tumeur clitoridienne	n° 37	1
TOTAL	13	
	: grands signes	

Les grands tableaux cliniques de la bilharziose génitale chez la femme se résument comme le montre le tableau n° III à 13 signes qui se retrouvent parfois dans des localisations différentes. Dans les zones de haute endémie ces signes sont de grande valeur d'orientation diagnostique.

8 - /// - II SPECTS DIAGNOSTIQUES

Le diagnostic des schistosomes s'appuie d'une manière générale sur diverses méthodes à savoir :

- le diagnostic direct, ayant pour but la mise en évidence des parasites fondé sur des techniques parasitologiques précises grâce auxquelles on peut déterminer l'espèce en cause ;
- le diagnostic indirect bénéficiant de l'apport majeur de l'immunologie parasitaire. L'histopathologie demeure et reste le seul moyen sûr de diagnostic des localisations génitales féminines de la bilharziose.

Dans notre étude les leçons tirées de l'observation n°14 illustrent bien la contribution primordiale de l'anatomie pathologique dans le diagnostic de la maladie.

Il s'agit d'une femme de 62 ans qui consulte pour métrorragie. Un examen au colposcope montre un col bourgeonnant, ulcéro-hémorragique ne faisant penser qu'au néoplasme du col. Un curetage suivi d'une étude histologique n'a montré que le carcinome du col.

L'examen histologique de la pièce opératoire découvre enfin au niveau du col des lésions bilharziennes. M. DENBELE affirme que le diagnostic positif des localisations cervicales bilharziennes repose uniquement sur la biopsie du col donc sur l'examen histopathologique des fragments. L'histopathologie présente divers avantages :

- la morphologie des oeufs les colorations spéciales, permettent toujours de parvenir au diagnostic d'espèce; ce critère a une valeur pour le choix de la thérapeutique.
- un bilan anatomique des lésions locorégionales peut être réalisé par des prélèvements étagés.
- Grâce aux aspects histologiques observés on précisera le stade de l'inflammation bilharzienne.

Les réactions immunologiques sont les mêmes pour les diverses schistosomiasis. Le diagnostic immunologique est essentiel au diagnostic au début de la maladie quand les vers encore immatures, sont dans l'incapacité de pondre.

Actuellement plusieurs tests et réactions séro-immunologiques sont de plus en plus utilisés dans le diagnostic des schistosomiasis. On convient que les recherches n'ont pas permis de découvrir les tests totalement spécifiques pouvant éviter la recherche des oeufs.

Parmi ces tests, L. WOZNICZKO (100) pense que l'intra-dermo-réaction présente la plus grande sensibilité ; en outre, elle est très simple et rapide à pratiquer.

Cependant, notons que les réactions d'immuno-électrophorèse et de fixation du complément sont plus spécifiques.

9 - ASPECTS THERAPEUTIQUES

Nous abordons ici de façon globale les aspects thérapeutiques de la bilharziose. D'une manière générale, ils n'ont pas été explicités suivant chaque cas de notre étude. Nous n'avons pas pour des raisons évoquées plus loin (malades perdus de vue et travail rétrospectif) pu suivre l'évolution des malades sous les différents traitements.

9.1. - Les composés d'antimoine et l'ambilhar

Les composés d'antimoine (anthiomaline) qui seuls étaient utilisés dans le Pays sont actuellement remplacés par le nitridazole ou ambilhar à cause de leur mauvaise tolérance (asthénie, vertiges, céphalées, vomissements) et sans nul doute de leur inefficacité (observation n° 15 de notre étude).

L'ambilhar paraît mieux toléré et d'administration plus facile ; (25 mg/kg/jour per os pendant sept jours généralement en deux prises). Cependant les incidents voire des accidents dans certains cas sont à craindre.

CARRIE (16) et COLL ont insisté d'une façon générale sur l'intérêt l'inocuité et la facilité du traitement de masse, en particulier chez les enfants d'âge scolaire.

Mais au CONGO ils constatent que bien que l'ambilhar soit bien tolérée dans l'ensemble de la population, cette tolérance est moins bonne chez l'adulte. Si certains effets secondaires de l'ambilhar sont bénins et transitoires chez l'adulte (troubles de transit, vertiges ect...) donc compatibles avec le traitement ambulatoire, d'autres par contre (accidents rénaux : albuminurie transitoire, poussées azotémiques et surtout l'accident cardiaque objectivé par les modifications de l'électrocardiogramme : bas-voltage, troubles de repolarisation fréquents et réversibles qui persistent quelques temps après le traitement) non exempts

de dangers, recommandent une hospitalisation (CARRIE (16) et Coll). La surveillance n'est pas toujours facile ; la tolérance de l'hypertension artérielle chez les Congolais d'une manière générale et la consommation d'accol doivent faire craindre des accidents neuropsychiatriques en cours de cure (délire violent, convulsion...).

Ainsi dans une collectivité d'adultes le médicament n'apparaît pas utilisable systématiquement sans examens complémentaires préalables et sans une bonne surveillance.

Un Bilharzien précocement reconnu traité et soustrait de la source de contamination est un malade des complications et séquelles de la maladie.

C'est la disponibilité récente ou prochaine des médicaments nouveaux qui fait tout l'intérêt actuel du traitement. Leur efficacité, en cure courte, leur faible toxicité, leur tolérance, rendent le traitement de la bilharziose accessible au Médecin praticien.

9.2. - Les nouveaux antibilharziens

Longtemps représenté uniquement par l'ambilhar, le traitement des bilharzioses s'est enrichi depuis quelques années de nouveaux produits efficaces bien tolérés et peu toxiques, actifs en prise unique.

a) - L'oxamniquine (Vansil) a représenté dès son apparition, un progrès considérable pour le traitement de la bilharziose à schistosoma mansoni. Actif sur tout sur les vers mâles, le Vansil entraîne sur les souches américaines et d'Afrique de l'Ouest de schistosoma mansoni, la guérison dans 90 %

des cas environ à la dose unique per os, de 15-20mg/Kg. Les vertiges sans perte de connaissance sont les effets secondaires les plus fréquents et ne constituent jamais un frein à l'utilisation du produit en Médecine de masse.

Comme tous les nouveaux produits cette tétrahydroquinoléine est contre indiquée chez les femmes enceintes ou qui allaitent, les insuffisants rénaux et en cas d'antécédents de crises comitiales.

b - Métrifonate, est actif uniquement sur *schistosoma haematobium* à la dose de 7,5 mg/Kg. La guérison est obtenue dans environ 90 % des cas si on répète la même cure 15 jours après la première.

C'est un organophosphoré inhibiteur de la cholestérase, bien toléré en dehors de quelques légers troubles digestifs et transitoires à type de nausées et de diarrhées.

Le métrifonate représente un progrès certain dans le traitement de masse de la bilharziose urogénitale.

c - L'oltipraz (Tolpraz) est efficace à dose unique per os, à la fois sur *schistosoma mansoni* et *schistosoma haematobium* (les 3 schistosomes africains), à la dose de 15-30 mg./Kg. Actif sur les vers adultes et femelles et non sur les formes immatures et les oeufs, ses effets secondaires sont peu importants et se réduisent à quelques céphalées et vertiges. Il est contre-indiqué chez les femmes enceintes et les sujets porteurs de tares viscérales graves.

d - Le Praziquantel (biltricide) est efficace sur les quatre (4) principaux schistosomes et en particulier c'est

c'est le premier actif sur *Schistosoma japonicum*. Il agit en provoquant la migration intrahépatique des parasites et la destruction préférentielle des vers femelles.

Une prise unique par voie orale, de 50 mg/Kg a donné au Brésil, 92 % de guérison à 6 mois. Le taux sérique maxima est atteint en 4 heures ; la métabolisation est hépatique et l'élimination est rénale, 80 % de la dose dans les 24 premières heures. Le Praziquantel est considéré comme un produit bien toléré et dépourvu de toxicité (même dans les formes hépatospléniques) par la plupart des auteurs qui l'ont utilisé. On ne lui reconnaît aucun effet tératogène ni mitogène.

C'est certainement l'antibilharzien de l'avenir utilisable en Médecine de masse, en particulier en Afrique Noire dans les foyers de bilharziose mixtes et en Extrême-Orient.

L'apparition de nouvelles nonécules à activité antibilharzienne importante rend plus facile le traitement des bilharzioses et permet de proposer des traitements de masse indiscriminés en raison de l'excellente tolérance de ces produits. Dans les zones d'endémies, ces traitements de masse doivent être entrepris qu'après une enquête parasitologique soigneuse. Cependant le traitement individuel ne doit plus poser de problème actuellement ; il faut noter que les réinfestations sont toujours possibles dans les pays d'endémie et qu'elles se produisent d'autant plus facilement et intensément que la prémunition, en rapport avec la présence de vers adultes aura disparu à la suite du traitement. Celui-ci ne sera bénéfique pour le malade que s'il s'accompagne de conseils prophylactiques tendant à rompre la chaîne de la maladie.

CONCLUSIONS ET RECOMMANDATIONS

1 - CONCLUSION

Les localisations génitales féminines sont fréquentes en zone d'endémie. Tous les organes peuvent être atteints ; ces atteintes sont sous estimées quant à leur extension réelle. Il n'existe pas de parallélisme entre les manifestations cliniques apparentes et les complications à long terme. Les complications des lésions bilharziennes qui atteignent le tractus génital de la femme sont irréfutablement dues à la présence des oeufs vivants ou calcifiés. Ces oeufs entraînent des granulomes bilharziens, un processus scléro-haylinisant à quoi s'ajoute la réaction immunologique qui participe à l'élaboration des lésions.

Le col utérin paraît le plus spécialement atteint de tous les organes génitaux féminins. La maladie est plus rencontrée chez les sujets jeunes. Chez les enfants la maladie se localise beaucoup plus aux organes génitaux externes.

Les manifestations cliniques se résument en 13 grands signes traduisant surtout les atteintes cervicales, ovariennes, et des organes génitaux externes. Les leucorrhées, les métrorragies et les tumeurs bourgeonnantes du col sont les signes les plus courants et motivent le plus de consultations. Le diagnostic positif repose uniquement sur l'examen histopathologique des pièces opératoires et biopsiques. La plupart de nos pièces examinées proviennent de la région sud du Pays; ceci confirme ce que J. SILLOU (93) écrivait en 1977 :

La répartition de *Schistosoma haematobium* n'est observée que dans le Sud-Ouest du CONGO ; les pourcentages les plus élevés sont : 52 % à LOUBOMO ; 68 % à NKAYI ; 59 % à LOUDIMA-GARE ; 80 % à KIBANGOU.

Il est probable que tous les cas de schistosomiens aient été infestés dans ces grands foyers. (Thèse Besançon).

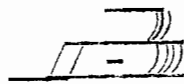
L'association ou la coexistence de la bilharziose et du cancer est possible. Ce travail permet d'envisager l'importance de la bilharziose génitale de la femme en République Populaire du CONGO dans les zones d'endémies.

Le traitement médical institué par les Médecins dans quelques cas dont nous avons eus les traces donne des résultats satisfaisants surtout dans les localisations cervicales et des organes génitaux externes.


Parmi les nouveaux antibilharziens, le praziquantel (biltricide) constitue à notre avis un espoir pour le traitement ambulatoire des bilharziose. Il rend possible la Médecine de masse.

2 - RECOMMANDATIONS

- 1 - La bilharziose 2e fléau parasitaire après le paludisme, mérite une attention particulière tant des autorités administratives et politiques que de tout le personnel de la santé.
- 2 - Une action éducative de masse doit être accentuée dans les zones d'endémie et doit insister sur le péril fécal et urinaire.
- 3 - Les Médecins, chirurgiens et gynécologues doivent avoir à l'esprit l'existence des différentes localisations génitales de la bilharziose chez la femme et y penser pendant l'exercice de leur profession.
- 4 - La localisation cervicale étant la plus fréquente et se manifestant dans la plupart de cas par des leucorrhées, la Biopsie cervicale de réalisation facile doit être l'un des examens de routine des gynécologues.
- 5 - Solliciter de plus en plus les services d'histopathologie devant toute intervention chirurgicale pour grossesse extra-utérine et kyste de l'ovaire.
- 6 - Les équipes de prospection devraient en dehors des dépistages directs par les examens d'urine et des selles, procéder par des tests immunologiques et surtout s'associer aux histopathologistes.
- 7 - L'intensification de la lutte contre les mollusques intermédiaires reste le moyen de certitude de rupture de la chaîne de la maladie.



I B L I O G R A P H I E



- 1 - ABOLO-MBENTI L. ABONDO A.
A propos de 3 cas ^{de} bilharziome génitale.
Afr. méd. 1981 20 195 583-585

- 2 - AMBROISE Thomas P.
Le test, Elisa et ses applications à l'immunologie
parasitaire.
LYON Méd. 1991, 245, 9-13

- 3 - ARMENGOUD M.
Les bilharzioses, *rev. du Prat.* 8. n° 3, 21 janvier
1958 267-278.

- 4 - AUBRY P. CAPDEVIELLE P. et DURAND G.
Les manifestations hépato-spléniques des bilharzioses
Méd. trop. 1980, vol 40 n° 1, 53-57

- 5 - BARABE P.J. De LAJUDIE P.J. et PERROT J.P.
Thérapeutique médicale des bilharzioses
Méd. trop., 1980, 40 (3) 256-269

- BAYC. S., MAMANTOU P. SAMASSEKOU M.
La bilharziome du col utérin au Mali
Afr. méd. 1980, 19, 179, 251-256

- 7 - BECQUET R.
Diagnostic parasitologique des bilharzioses intesti-
nales.
Ann. Soc. Belge méd. Trop. 1975, 55, 435-442

- 8 - BECQUET R. SAOUT J. et VALOUR M.
La bilharziome intestinale à *S. intercalatum* en haute
volta
Bull. Soc. Path. Exot. 1969, 65, 146.

- 9 - BERTRAND ED., DALGER, RENAMBOT J. et ATTIA Y. ,
L'hypertension artérielle pulmonaire dans la
bilharziose.
Afr. méd. 1976 143, 537 - 544.
- 10 - BERTRAND ED., DALGER J., RANIARA J.P., RENAMBOT J., et
ATTIA Y.
Coeur et bilharziose.
Méd. trop. 1978 vol 38, n° 1, 19-26
- 11 - BERTRAND ED., BARABE P., CARRIE J., et AHOLI P.,
Le coeur bilharzien
Afr. méd. 1971, 87, 129, 135
- 12 - BRUMPT L. C., DEGUMENT M., BARBIER A. ; COUMBARASSA A.,
et LAVARDE V.
Le Niridazole dans le traitement des quatres bilhar-
zioses a *S. haematobium*, *S. MANSONI*, *S. Japonicum* et
S. intercalatum.
Presse méd. 1968, 76, 797-800.
- 13 - BRUNET - JAILLY.
Riziculture et schistosomiase, une première discussion.
Méd. d'Afr. Noire 1983 ; 10 436
- 14 - CAMAIN R. :
schistosomiasés génitales féminines et masculines à
S. haematobium observées en A.O.F.
Bull. Soc. Méd. Exot. 46 (3), 1953, PP 412-434.
- 15 - CAPDEVIELLE. P.
COIGNARD A., LEGMI E., BOUDON A., et DELPRAT J.
Ulcère prépylorique et bilharziose gastrique.
A propos d'un cas observé à TANANARIVE.
Méd. trop. 1980 vol. 40 n°1 71-75.

.../...

- 16 - CARRIE J. COCHET P. KOUKA-BEMBA D., SENTILHES L.
Etude de l'efficacité et de la tolérance de l'oltipraz dans le traitement ambulatoire de la bilharziose à S. haematobium.
Méd. d'Afr. Noire 1983, 10 441-442.
- 17 - CARRIE J.
Notes sur la bilharziose en République Populaire du CONGO.
Le foyer de bilharziose de JACOB (NKAYI)
Méd. d'Afr. Noire 1975 22, (8-9). 581-589.
- 18 - CHARMOT G. :
Un nouvel anti-bilharzien polyvalent : l'oltipraz
Méd. Mal. inf. 1980, 10, 722-723.
- 19 - CHATELAIN C. :
Bilharziose et Cancer - J. Urol.
Néprol, 1977, 83 S.1, 187-202.
- 20 - COLIN M. HEROIN, P. DAMAS S.
Localisations cutanées de la bilharziose.
Méd. d'Afrique Noire Août Septembre 1981 3/9 509
- 21 - COULANGES P.
Les bilharzioses humaines à Madagascar. Répartition Géographie et Prévalence.
Ach. Inst. Pasteur Madagascar, 1977 (1976), 46, 1, 273-395
- 22-- COULAUD J.P., :
CENAL J. DELVOL A.M., KARSENTY E., CHARMOT G. . . .
traitement
de la bilharziose urinaire par l'oltipraz.
A propos de 130 malades traités à l'hôpital Claude Bernard.
Méd. Mal. inf. 1981, 11. 671-674.

- 23 - DE GREMENT A.A., GEIGY R. PERRET P.
*Résultats préliminaires du projet de lutte et de
prévention contre les Schistosomoses dans le bas-
Mangoky (République Malagasy).*
Act. Trop. 1972, 29, 2, 101-137.
- 24 - DEJOU L. et NAVARRANNE P. :
*Aspects chirurgicaux de quelques localisations abdo-
minales des bilharzioses.*
Méd. Trop. 1954, 14; 513-541.
- 25 - DEMBELE M. KOUZNETSOVA H.
*La bilharziose du col uterin et son traitement médical ,
à propos de 5 observations à BAMAKO*
Afr. Méd. 1974 123 769-772.
- 26 - DENIAU M., SAME EKOBO, MOUGNUTOU-YENOU. R.
MISSIPO M.,
Etude de schistosoma intercalatume à DOUALA
Méd. d'Afr. Noire 1983 ; 10 437.
- 27 - DEROIN F. :
Les bilharzioses africaines et leur traitement.
Rev. Méd. 1983, 24 : 845-848.
- 28 - DENIAU M. , EBEN. MOUSSI. E. , SAME EKOBO A. ,
RIPERT Ch.
*Etude de la sensibilité de s. intercalatum au traite-
ment par le proziquantel.*
Méd. Trop. 1981 ; 6 ; 657-660
- 29 - DESCOMBES P. :
*Parasitoses féminines du point de vue Histopathologi-
que*
Rev. Fr. Gyn. et Obst., 1973, 3, 167.

- 30 - DIAKITEL, ; ROUGERIE G.
Bilharziose génitale chez la femme en République du Mali
Méd. d'Afr. Noire 1963 10, 6 295-296
- 31 - DIARRA S. , WELFENS-EKRA C. , ADJOLI E. , KOUAKOUF
Bilharziose et pathologie tubaire.
Afr. Méd. 1982 ; 21, 201, 365-368.
- 32 - DIOUF ET COLL :
Helminthiases chirurgicales à propos de 103 observations
Af. Méd. n°112, Août-Septembre 1973.
- 33 - DODIN A., PINON J. M. et RAMIARAMANANA A.
Etude du retentissement de la bilharziose sur la croissance de l'enfant.
Bull. Soc. Path. Exot. 1970, 63, 62.
- 34 - GARIOU J. : GAMET. A. et LANDON A.
De l'incidence de la création de plans d'eau artificiels sur l'apparition d'un foyer de schistosomiase intestinale à YAOUNDE.
Bull. Soc. Path. Ex Tome 54, n° 5, Sept.-Oct. 1961,
P. 1053 à 1058.
- 35 - GAHDEFROY M. ET BECQUET R. :
À propos des annexites bilharziennes
Gynéc. Prat. , 1972, 23 n° 1, 31-38 (Bibliog)
- 36 - GATEFF C., SAMARIGIER G., LABUSQUIERE E. et MEBOUT H.
Influence de la bilharziose vésicale sur la rentabilité économique d'une population adulte jeune au Cameroun
Méd. Trop. 1971, 51, 309.

- 37 - GENRILINI M., DUFLO B. : CARBON C.
Bilharzioses.
Méd. Trop., Flegmation,
Paris, 1972.
- 38 - GENTILINI M., DANIS M., RICHARD LENOBLE D. et LEUCKER
G.
traitement de la bilharziose intestinale par l'oxam-
niquine.
Résultats préliminaires chez 50 malades.
Nouv. Presse Méd. 1979, 8 (43); 3566.
- 39 - GOUZOV A., BALDASSINI B., OPA J.F.
Aspects Anato-mo-Pathologiques de la bilharziose
génitale de la femme.
Méd. Trop. 1984 44, 4 331-337
- 40 - GUYOT C.
La bilharziose uro-génitale.
Concours Méd., 5 Déc. 1964, 86 n°49, 6939-6946
- 41 - ITOUA-NGAPORO. A. : JARRAUD M. ; ET ZOUSSINE R.
La bilharziose appendiculaire. Revue de la littéra-
ture à propos d'un cas.
Rev. Méd. du CONGO 1981 ; n°1 ; 33-37
- 42 - HOVIN R.
Eléments de transmission de la bilharziose intesti-
nale.
Méd. Trop. 1979, 26, 1, 11-15.
- 43 - ITOUA-NGAPORO A : et COUIN J.
La bilharziose intestinale en République Populaire
du CONGO, considérations épidémiologiques à partir
des cas déclarés entre 1952 et 1976.
Méd. Trop. 1978, 38, 537-546.

- 44 - JAUBERT D., LONGY M., DELMAS M. ET LEBRAS M.
L'hypertension portale d'origine bilharzienne
Méd. Trop. 1980 Vol 40 n°1 59-65.
- 45 - Justine J. L
Etude ultrastructurale de la spermiogénèse des schistosomes (Trématode schistosoma#tridre.)
Afr. Méd. 1982, 200, 287-292.
- 46 - KOATE P. BAO, BOURGEADE A., DIOUF D.
A propos du Cocur pulmonaire chronique au Sénégal.
Méd. Afr. Noire, 1963, 10, 345-351.
- 47 - LALOUEL J. :
Bilharziase intestinale à schistosoma intercalatum à Libreville.
Bull. Soc, Path. Exot. 1954, 47 n°4, 531-534.
- 48 - LARIVIERE M. , CORREA P., et LAROY J.
A propos de deux cas de cervicites bilharziennes
Bull. Soc. Méd. Afr.-Noire, 1959, 4, n°3, 313.
- 49 - LAPIERRE J., AMEDOME A., TOURTE-SCHAEFFER C., AGBO K.,
KOTOR T., FAURANT C., ANCELLE T., HEYER F., DUPOUY
CAMET J.
Etude épidémiologique de deux foyers de bilharziase à schistosoma mansoni au Togo.
Méd. Trop. 1984 44, 2 113-119.
- 50 - LEBRAS M., DUPONT A., LONGY M., et DELMAS M.,
Néphropathie glomérulaire et schistosomiase.
Méd. Trop. 1980 vol 40 n°1, 67-70.

- 51 - LECANNELIER R., BOURGOIN P. DIOP S.,
*Aspects pratiques de la bilharziose génitale en consul-
tation de gynécologie.*
Méd. d'Afr. Noire 1963 10, 6 293-294.
- 52 - LOUBIERE R. : ETTE M., HOZAIS J.P., EMERIE R. EMOUMAN
A. DAGO-AKRIBI A., BATTESTI F. et SALAUN J.J.
*La bilharziose en Côte d'Ivoire, vue du laboratoire
d'anatomie pathologique.*
Méd. Afr. Noire, 1977, 24, 6, 453-451.
- 53 - MAJON Madeline :
Les bilharzioses en Afrique Diagnostic et traitement
Méd. d'Afr. Noire 1984 ; T. XXXI 3, 153-158
- 54 - MASSE G :
Bilharziose et éducation : péril-fécal
Presse Méd. , 1972, 22 , 1517-1519
- 55 - H.C. CULLOUGH F.S. :
*Epidémiologie de la schistosomiase et lutte contre
schistosoma haematobium en République Populaire du
CONGO*
Bull. O.M.S., Afr. /Shist/ 33 1976
- 56 - NOREAU J.P. : BOUDIN C., TROTOBAS J. et ROUX J.
*Réparation des schistosomiasés dans les pays franco-
phones d'Afrique de l'Ouest.*
Méd. Trop. 1980 40, 1, 23-30.
- 57 - MOTT K.E. :
*La stratégie de la réduction de la morbidité dans la
lutte contre la schistosomiase et les techniques dia-
gnostiques*
Méd. d'Afr. noire 1983 10 438.

58 - HOULINIER C. Abdoulaye DIOP

*Les grandes endémies parasitaires au Sénégal
et dans le bassin du fleuve.*

Afr. Méd. 1974, 13, 122, 625 - 656.

59 - HOULINIER C. Abdoulaye DIOP

*Problèmes sanitaires suscités par la mise en
valeur d'un bassin fluvial.*

Afr. Méd. 1974, 13, 122 637- 644

60 - NKODIA A.

*Etude épidémiologique des schistosomoses
en République Populaire du Congo.*

*Thèse pour le Doctorat en Médecine 1970
Université de Bordeaux. II*

61 - HOSHY Y.

*La bilharziose génico-urinaire (étude anatomo-cli-
nique)*

Bull. Soc. Path. exot. 1963, 56, 999, 1048

62 - NOZAIS J.P. : DOUCET J. DUMAND J.

*Panorama de la bilharziose en Côte d'Ivoire
Méd. Trop. 1980 vol 40, 1, 41-44*

63 - NOZAIS J.P. : DEVELOUX M.,

*Traitements actuels des bilharzioses
Méd. d'Afr. Noire 1983, 5, 237-241*

64 - NOZAIS J.P.

*Le granulome bilharzien. Aspects immunopatholo-
giques.*

Méd. Trop. 1981, 41, 6, 607-612.

- 65 - OMANGA U. : LUNGRABI M. KALENGAYI M. MULEFU V
Analyse de 47 cas de bilharziose intestinale
observée à la clinique Universitaire de Pédiat-
rie de KINSHASA.
Afr. Méd. 1982 21 - 202 - 441 - 444
- 66 - O. M. S.
Détermination de l'importance de la bilharziose
pour la santé publique.
O. M. S. Ser. Rapp. Techn. 1967, 5349 (GENÈVE)
- 67 - O. M. S.
Immunologie de la schistosomiase
Bull. Org. Mond. Santé, 1976, 54 19-66
- 68 - PAYET M. BERTE, CAMAIN R. PENE P.
Accidents Cardiaques de la bilharziose à schis-
tosoma haematobium.
A propos de deux observations
Bull. Soc. Path. Exot. 1963, 46, 688-700.
- 69 - PAYET H., PENE P. CAMAIN R. ARDOUIN CH.
Bilharzioses viscérales à schistosoma haematobium.
GAZ. Méd. France 1954, 61 813-819
- 70 - PEYET, SANKALÉ ET COLL.
Etude critique des splénomégalies bilharziennes
à S. haematobium.
Méd. Afr. noire 5, mai 1963.
- 71 - PICQ J.J. et ROUX J.
Epidémiologie des bilharzioses
méd. Trop. 1980, vol 40 1 9-21

- 72 - PIERON R. LESOBRE B., MAFART Y., LANCASTRE F. et HERCEMD T.
contrôle, 1 ans après traitement par le niridazole, des bilharzioses à *S. haematobium* et à *S. mansoni*;
Méd. Trop. 1980, 60, 27-32
- 73 - PIERON R. LESOBRE B., MAFART Y. LANCASTRE F.
Effets de l'oltipraz en traitement bref dans la bilharziose (en comparaison avec le niridazole).
Méd. Trop. 1980, 40 : 302-311
- 74 - PIGANIOL G. HERVE A. ROUFFLILANGE F.
la bilharziose urinaire
J. d'Urologie, 1955, 78 , 525
- 75 - PLOMIER S. , LEROY J.C. et COLETTE J.
à propos d'une technique simple de filtration des urines dans le diagnostic de la bilharziose urinaire en enquête de masse.
Méd. Trop. 1975, 35 , 3 229-230
- 76 - POINTIER J.P. et THERON A.
La schistosomose intestinale dans les forêts marécageuses à Plerocarpus.
Ann. Paras. Human. 1979, 54, 1 , 43-56
- 77 - RACHE M.,
les bilharzioses
feuilletts médicaux, 1967, 13, 126
- 78 - RAVISSE P.
Sur un cas de bilharziose intestinale à schistosoma intercalatum.
Bull. Soc. Path. exot. 1953, 45, 327-328

- 79 - RENUUD R., BRETTES J.P. et COLL.
internes
La bilharziose des organes génitaux/de la femme
Méd. D'afr. noire Numéro spécial, 59-68
- 80 - REY J.L., SELLIN. E., SELLIN B. ; SIMONKOVICHI E., MOUCHET F.
Efficacité comparée de l'oltipraz (1 dose, 30 mg/kg)
et de l'association niridazole (25mg/kg) métri-
fonate (10mg/kg) contre *S. haematobium*.
Méd. trop. 1984 vol 44, 2 155-158
- 81 - REY J.L., VILLON A., DUBOIS. B.
Enquête sur la bilharziose et la tuberculose uri-
naire dans le Sahel Voltaïque.
Afr. Méd. 1979; 18, 466 ; 13-16
- 82 - REYMONDON L. et COLL.
Cervicite bilharzienne ; un moyen diagnostique simple
et rapide.
Méd. Trop. 1970, 30 , 2 ; 212
- 83 - RICOSSE J. H. : EMERIC et COURBIL L.J.
Aspects anatomopathologiques des bilharzioses
à propos de 286 pièces histopathologiques.
Méd. Trop. 1980 40 ; 1 ; 77-94
- 84 - RIPERT C. Pr E.
Schistosomiase
Bull. Soc. Path. exot. 1966, 59 , 849-859
- 85 - R O U E R. : LAVERDANT G.
Les bilharzioses , aspects cliniques et thérapeu-
tiques.
Conc. Méd. 1984 n° 26 2468-2477

- 86 - ROUX J. : SELLIN B. et PICQ J.J.
*Etude épidémiologique sur les Hépto-Spéno-
galie en zone d'endémie bilharziense à schis-
tosoma mansoni.*
Méd. Trop. 40 , 1 ; 45-51
- 87 - SAYEGE S. :
*Complications tardives de la bilharziase uri-
naire.*
J. Of. Urology, 1950, 69, 353-371.
- 88 - SELLIN B. SIMONKOVICH E., OVAZZ AL., DESFONTAINE,
SELLIN E. REY J.L.
*Essai de lutte par chimiothérapie au métri-
fonate contre schistosoma haematobium en zone
de savane sèche de Haute-Volta.*
Méd. Trop. 1983 , 43, 4 ; 355-360
- 89 - SELLIN B. SIMONKOVICH E. SELLIN E. REY J.L. NOU-
CHET F.
*Evolution sur trois années consécutives de
la schistosomose urinaire après traitement
au métrifonate dans un village de savane
sèche de Haute-Volta.*
Méd. Trop. 1984 ; 44 ; 4 ; 357-359
- 90 - SELLIN B. SIMONKOVICH E. et ROUX J. :
*Etude de la répartition des mollusques hô-
tes intermédiaires des schistosomes.*
Méd. Trop. 1984, 44, 4, 357-359
- 91 - SERAFINO X NOSNY P. COURBIL J.
*La bilharziase urogénitale (étude anatomo-
pathologique et thérapeutique).*
J. Urologie, 1963, 69, 12, 673-688

92 - S I D A T T :

Bilharziose urinaire, travailleur migrant
thèse, 1972, Paris Pitié, 67

93 - SILOU-MASSANBA F. J. :

Epidémiologie et lutte contre schistosoma haema-
tobium au Congo.
Thèse pour le Doctorat en Médecine 1977 (Besançon)

94 - STAFFEN J. :

Bilharziose.
Cahiers Collège médical Hopitaux de Paris
1969, 10, 614-615

95 - TRIBOULET J., BERNARD D. et APPRION M.:

La bilharziose à la Martinique
Bull. Soc. Path. Trop., 1975, 68, 4, 407

96 - VIMONT - VICARY M. P.

Découverte récente d'un foyer de bilharziose à
schistosoma Mansoni dans une région d'altitude du
Rwanda.
Néd. Trop. 1981, 41 ; 6 ; 653-656

97 - WAREMBOURG H. DUCLOUX G., JAILLARD J.

L'atteinte cardiaque au cours des bilharzioses.
LILLE Médical, 1968, 13 ; 5 ; 581-585.

98 - WIBAUX, CHARLOIS et COLL.

Étude épidémiologique de la bilharziose à S. haema-
tobium dans la première rizicole de Yagoua (Nord
Cameroun), distribution et écologie des hôtes inter-
médiaires.
Méd. d'Afr. Noire 1983 ; 10 ; 435

99 - WEGNER D., SNELLEN W.

Apperçu général des résultats cliniques obtenus avec le biltricide dans le traitement de la schistosomiase humaine.

Bull. Soc. Path. exot. 1961, 74 : 583-589

100 - YOUSSEF A. F. FAYAD M.M. et SHAFEEED M. A.

Le diagnostic radiologique et la bilharziose de la trompe de Fallope.

Gynce. Prot., 1961, 12, 305-317

101 - WOZNIEZKO. L. et Coll., MESCAM D., ORET. J.C.S.,

Tests et Réactions Séro-immunologiques dans le dépistage

102 - ZINSON R.D. ALIHONOU E. ,

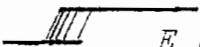
Bilharziose et stérilité.

Méd. d'Afr 1967 ; 14;3/9, 431-432

103 - ZINSOU R. D., SYLLA S., ALIHONOU E. ? MENSAN A. , LAWS LAWSONG.

A propos de 316 fibromes utérins observés dans le service de Fiolle (H.A.L.D.) en cinq ans

Bull Soc. Méd. Afr. Noire.

 E R H E N T

En présence des Maîtres de cette école et de mes condisciples, je promets et je jure d'être fidèle aux lois de la probité dans l'exercice de la Médecine.

Je donnerai mes soins à l'indigent et n'exigerai jamais un salaire au-dessus de mon travail. Admis dans l'intérieur des maisons, mes yeux ne verront pas ce qui s'y passe, ma langue taira les secrets qui me seront confiés, et mon état ne servira pas à corrompre les mœurs ni à favoriser le crime.

Reconnaissant envers mes Maîtres, je tiendrai leurs enfants et ceux de mes confrères pour des frères, et, s'ils devaient apprendre la Médecine ou recourir à mes soins, je les instruirais et les soignerais sans salaire ni engagement.

Si je remplis ce serment sans l'enfreindre, qu'il me soit donné de jouir heureusement de la vie de ma profession, honoré à jamais parmi les hommes, et si je me parjure, puissé-je avoir un sort contraire.

Je maintiendrai, dans toute la mesure de mes moyens l'honneur et les nobles traditions de la profession médicale.


*La bilharziose génitale chez la femme en République
Populaire du CONGO.*

(à propos de 40 cas)


NOM : NGATSE-OKO

PRENOM : Albert

Vu bon pour soutenir


Le Directeur de thèse
Pr. B. GALIBA.-

Vu bon pour imprimer


Le Directeur de l'INSSSA.
Pr. A. ITOUA-NGAPORO.-