

03152

ACADEMIE DE NANCY-METZ  
UNIVERSITE DE NANCY I  
FACULTE DE CHIRURGIE DENTAIRE

Année 1993

N°

**THESE**

pour le

**DOCTORAT EN CHIRURGIE DENTAIRE**

par

*Sinan OUATTARA*

né le 5 Mai 1964 à Sandegue (Côte d'Ivoire)

**POSSIBILITES THERAPEUTIQUES DE  
L'IMPLANTOLOGIE DANS LE PLAN DE  
TRAITEMENT DE MALADIES PARODONTALES**

Présentée et soutenue publiquement le

*Examineurs de la thèse :*

Monsieur le Professeur J.P. LOUIS

*Président*

Monsieur le Docteur N. MILLER

Monsieur le Docteur J. PENAUD

Monsieur le Docteur C. MOLE

} *Juges*

**UNIVERSITE DE NANCY I**
**FACULTE DE CHIRURGIE DENTAIRE**

Président Professeur M. BOULANGE

Doyen

Professeur J. VADOT

Assesseurs

 Professeur S. DURIVAUX  
 Professeur J.P. LOUIS

Pr Honoraires

 Monsieur A. LAISNE  
 Monsieur R. MARGUERITE  
 Monsieur F. ABT

5601	PEDODONTIE	M.	J.	VADOT	Professeur des Universités
		Mme	D.	DESPREZ-DROZ	Maître de Conférences
		M.	A.	BOICHOT	Assistant
		M.	J.	PREVOST	Assistant
5602	ORTHOPEDIE DENTO-FACIALE	M.	L.	DEBLOCK	Maître de Conférences
		Mlle	A.	BECKER	Assistante
		M.	J.	DURAND	Assistant
		M.	D.	VILLEMONT	Assistant
5603	EPIDEM. ECON. SANTE PREV. ODONTOL. LEGALE	M.	M.	WEISSENBACH	Maître de Conférences
		M.	F.	JANOT	Assistant
5701	PARODONTOLOGIE	M.	N.	MILLER	Maître de Conférences
		M.	G.	MARTIN	Maître de Conférences
		M.	J.	PENAUD	Maître de Conférences
		M.	C.	MALHER	Assistant
		M.	C.	MOLE	Assistant
5702	CHIR. BUCCALE. PATHO-THERAPEUTIQUE	M.	S.	DURIVAUX	Professeur des Universités
		M.	JP.	ARTIS	Professeur 2e Grade
		M.	D.	VIENNET	Maître de Conférences
		M.	C.	WANG	Maître de Conférences
		Mlle	MF	GAUCHER	Assistante
		M.	C.	POWALLA	Assistant
5703	SCIENCES BIOLOGIQUES	M.	A.	WESTPHAL	Maître de Conférences
		M.	P.	BRAVETTI	Assistant
5801	ODONTL. CONSERVATRICE	M.	H.	VANNESSON	Professeur 1er Grade
		M.	A.	FONTAINE	Professeur 2e Grade
		M.	JJ.	BONNIN	Maître de Conférences
		Mme	MJ.	CORNILLAC-BOTTERO	Maître de Conférences
		M.	D.	ALLART	Assistant
		M.	C.	AMORY	Assistant
		M.	B.	JACQUOT	Assistant
5802	PROTHESES (CONJ., ADJ., PART.)	M.	JP.	LOUIS	Professeur des Universités
		M.	D.	ROZENCWEIG	Professeur 1er Grade
		M.	L.	BABEL	Maître de Conférences
		M.	P.	ADRIEN	Assistant
		M.	G.	BIGOY	Assistant
		M.	N.	NEVELS	Assistant
		M.	M.	OBRECHT	Assistant
		M.	J.	SCHOUVER	Assistant
5803	SC. ANATOMIQUES ET PHYSIOLOGIQUES	M.	P.	MAHLER	Maître de Conférences
		M.	G.	JACQUART	Professeur des Universités
		Mlle	C.	MEYER	Assistant

Le 1er Octobre 1992

Par délibération en date du 11 Décembre 1972, la Faculté de Chirurgie Dentaire a arrêté que les opinions émises dans les dissertations qui lui sont présentées doivent être considérées comme propres à leurs auteurs et qu'elle n'entend leur donner aucune approbation, ni improbation.

A notre Président de thèse,

Monsieur le Professeur Jean Paul LOUIS

Docteur en Chirurgie Dentaire

Docteur en Sciences Odontologiques

Docteur d'Etat en Odontologie

Professeur des universités

Chef du département de Prothèse de la Faculté de Chirurgie Dentaire de Nancy

Vous nous avez fait le grand honneur de bien vouloir accepter la présidence de notre thèse.

Veillez trouver, dans ce travail, le témoignage de notre profonde gratitude et nos sincères remerciements pour les enseignements théoriques et pratiques riches en connaissances indispensables à notre profession.

A notre Président de thèse,

Monsieur le Professeur Jean Paul LOUIS

Docteur en Chirurgie Dentaire

Docteur en Sciences Odontologiques

Docteur d'Etat en Odontologie

Professeur des universités

Chef du département de Prothèse de la Faculté de Chirurgie Dentaire de Nancy

Vous nous avez fait le grand honneur de bien vouloir accepter la présidence de notre thèse.

Veillez trouver, dans ce travail, le témoignage de notre profonde gratitude et nos sincères remerciements pour les enseignements théoriques et pratiques riches en connaissances indispensables à notre profession.

A notre Président de thèse,

Monsieur le Professeur Jean Paul LOUIS

Docteur en Chirurgie Dentaire

Docteur en Sciences Odontologiques

Docteur d'Etat en Odontologie

Professeur des universités

Chef du département de Prothèse de la Faculté de Chirurgie Dentaire de Nancy

Vous nous avez fait le grand honneur de bien vouloir accepter la présidence de notre thèse.

Veillez trouver, dans ce travail, le témoignage de notre profonde gratitude et nos sincères remerciements pour les enseignements théoriques et pratiques riches en connaissances indispensables à notre profession.

A notre Directeur de thèse,

Monsieur le Docteur Neal MILLER

Docteur en Sciences Odontologiques

Docteur d'Etat en Odontologie

Maître de Conférences,

Chef du Département de Parodontologie de la Faculté de Chirurgie Dentaire de Nancy

Vous nous avez fait le très grand honneur de diriger ce travail.

Vos directives et vos conseils nous ont été d'un très grand secours.

Nous avons apprécié vos qualités humaines et pédagogiques et tenons à vous exprimer toute notre gratitude pour l'aide précieuse que vous nous avez apportée dans l'élaboration de ce travail.

Votre enseignement théorique, votre dynamisme et rigueur en clinique sont à la base de notre intérêt pour la parodontologie.

Veillez trouver ici l'expression de notre profond respect.

A notre Juge,

Monsieur le Docteur Jacques PENAUD

Docteur en Chirurgie Dentaire

Docteur d'Université en Odontologie

Maître de Conférences du Département de Parodontologie

Vous avez accepté d'être notre examinateur de thèse et nous vous en remercions.

Nous sommes très honorés de vous compter parmi ce jury et de bénéficier de votre avis hautement qualifié et toujours judicieux.

Trouvez dans ce travail, l'expression de nos sincères remerciements.



A notre Juge,

Monsieur le Docteur Christian MOLE

Docteur en Chirurgie Dentaire

Docteur en Sciences Odontologiques

Assistant au Département de Parodontologie

Nous vous remercions très chaleureusement d'avoir accepté de participer à ce jury

Veillez trouver ici le témoignage de notre vive reconnaissance et nos sincères remerciements.

A Monsieur le Docteur Gérard MARTIN

Docteur en Chirurgie Dentaire

Docteur en Sciences Odontologiques

Maître de Conférences du Département de Parodontologie

Vous nous avez fait le grand honneur d'être l'instigateur de ce sujet.

Veillez trouver ici le témoignage de notre profonde reconnaissance et de notre grand respect.

A mes parents

En remerciement des sacrifices qu'ils ont consentis pour permettre le déroulement de mes études.

Qu'ils trouvent ici le témoignage de ma reconnaissance et de ma profonde affection.

A la grande famille KAMAGATE à Abidjan

A mes frères

A mes soeurs

A tous mes amis et connaissances.

# SOMMAIRE

<b>INTRODUCTION</b>	<b>2</b>
<b><u>CHAPITRE 1 : LA MALADIE PARODONTALE</u></b>	
<b>1. - MALADIE PARODONTALE</b>	<b>4</b>
1.1.- LA PLAQUE BACTERIENNE	4
1.1.1. - FORMATION ET DEVELOPPEMENT DE LA PLAQUE BACTERIENNE	5
1.1.2. - PATHOGENIE DE LA PLAQUE BACTERIENNE	5
1.2.- LE SYSTEME DE DEFENSE DE L'HOTE	7
1.2.1.- L'ATTACHE EPITHELIO-CONJONCTIVE	7
1.2.2. - L'ATTACHE EPITHELIO-CONJONCTIVE IMPLANTAIRE INTERFACE IMPLANT TISSU MOU	7
1.2.3. - LA REPONSE DU SYSTEME IMMUNITAIRE	9
1.3.- EXPLORATION DE LA REPONSE IMMUNITAIRE	10
1.4.- LES PARODONTITES A COMPLICATIONS	11
1.4.1. - STADE TERMINAL DE PARODONTITE SIMPLE	11
1.4.2. - LES PARODONTITES REFRACTAIRES OU RECIDIVANTES	14
1.4.2.1. - LES PARODONTITES CHRONIQUES DE L'ADULTE (P.C.A.)	14
1.4.2.2. - LES PARODONTITES A DEBUT PRECOCE (P.D.P.)	16
1.4.2.3. - PARODONTITES JUVENILES	18
1.4.2.4. - PARODONTITES PREPUBERTAIRES (P.P.P.)	21
1.5.- POSSIBILITES IMPLANTAIRES	23

## **CHAPITRE 2 : EXIGENCES DE L'IMPLANTOLOGIE**

<b>2 - EXIGENCES DE L'IMPLANTOLOGIE</b>	<b>27</b>
2.1.- NOTIONS D'IMPLANTOLOGIE	27
2.2.- RAPPELS ANATOMIQUES DES MAXILLAIRES : LES ZONES A RISQUES ET LES ECUEILS A EVITER	31
2.2.1. - LE MAXILLAIRE	31
2.2.2. - LA MANDIBULE	35
2.2.2.1. - SECTEUR ANTERIEUR	35
2.2.2.2. - SECTEUR POSTERIEUR	36
2.2.3. - LA RESORPTION OSSEUSE POST -EXTRACTIONNELLE	39

## **CHAPITRE 3 : PLACE DE L'IMPLANTOLOGIE DANS LE PLAN DE TRAITEMENT DES MALADIES PARODONTALES**

<b>3. - PLACE DE L'IMPLANTOLOGIE DANS LE PLAN DE TRAITEMENT DES MALADIES PARODONTALES</b>	<b>41</b>
3.1.- INTRODUCTION	41
3.2.- APPORT DE L'IMPLANTOLOGIE A LA PARODONTOLOGIE	42
3.2.1. - PERENNITE D'UN IMPLANT POUR LES EDENTATIONS DUES A LA PARODONTITE	42
3.2.1.1. - INTERFACE IMPLANT TISSUS MOUS	42
3.2.1.2. - AU NIVEAU DE L'ETAGE OSSEUX	43
3.2.1.3. - PLAQUES BACTERIENNES ASSOCIEES AUX IMPLANTS	44
3.2.1.4. - ASPECTS BACTERIOLOGIQUES DES PARODONTOPATHIES	47
3.2.1.5. - APPRECIATION DE LA LONGEVITE D'UN IMPLANT A LONG TERME	52
3.2.2. - PERENNITE D'UN IMPLANT DANS UNE BOUCHE CARIEUSE	56

3.2.3. - POSSIBILITES DE REMPLACEMENT DE DENTS ABSENTES DU A LA PARODONTITE PAR DES IMPLANTS	57
3.2.3.1. - UN CERTAIN NOMBRE DE REGLES FONDAMENTALES SONT A RESPECTER	58
3.2.3.2. - POSSIBILITES DE REMPLACEMENTS IMPLANTAIRES DES PARODONTITES TERMINALES	62

## **CHAPITRE 4 : SOLUTIONS THERAPEUTIQUES**

4. - SOLUTIONS THERAPEUTIQUES	78
4.1.- APRES CICATRISATION ALVEOLAIRE	78
4.1.1. - IMPERATIFS PRE-OPERATOIRES	78
4.1.1.1. - ETAT DE SANTE	78
4.1.1.2. - EVALUATION LOCALE	78
4.1.1.3. - LA PREPARATION PARODONTALE	80
4.1.1.4. - QUALITE ET HAUTEUR DE LA GENCIVE ATTACHEE	81
4.1.1.5. - OCCLUSION	82
4.1.2. - IMPERATIFS OPERATOIRES	82
4.1.2.1. - PREMIER TEMPS OPERATOIRE	83
4.1.2.2. - DEUXIEME TEMPS OPERATOIRE	85
4.2.- IMPLANTATION IMMEDIATE	90
4.2.1. - CONDITIONS CLINIQUES	91
4.2.2. - METHODES CLINIQUES	93
4.2.3. - AVANTAGES	98
4.2.4. - DISCUSSION	99
4.3.- APPORT OSSEUX	102
4.3.1. - SITE DE PRELEVEMENT	102
4.3.2. - INDICATIONS	103
4.3.3. - DISCUSSION	106

## **CHAPITRE 5 : RESULTATS ESCOMPTES**

5. - RESULTATS ESCOMPTES	110
--------------------------	-----

## **CHAPITRE 6 : COMPLICATIONS EVENTUELLES**

6. - COMPLICATIONS EVENTUELLES	120
--------------------------------	-----

6.1.- COMPLICATIONS POUVANT APPARAÎTRE LORS DE LA MISE EN PLACE DES FIXTURES ET LA PERIODE PRIMAIRE DE CICATRISATION	120
---	-----

6.2.- COMPLICATIONS LORS DE LA CONNEXION DES PILIERS : L'ABSENCE D'OSTEO-INTEGRATION	122
---	-----

6.3.- COMPLICATIONS APRES LA MISE EN PLACE DES PILIERS	123
--	-----

## **CHAPITRE 7 : MAINTENANCE IMPLANTAIRE ET PARODONTALE**

7. - MAINTENANCE IMPLANTAIRE ET PARODONTALE	135
---	-----

CONCLUSION	144
------------	-----

BIBLIOGRAPHIE	149
---------------	-----

Le plus heureux des hommes serait celui qui possédant la science de son labeur et travaillant de ses mains, puisant le bien-être et la liberté dans l'exercice de sa force intelligente, aurait le temps de vivre par le coeur et par le cerveau de comprendre son oeuvre et d'aimer celle des autres.

George Sand.



# INTRODUCTION

L'application à l'odontologie des principes développés par l'école suédoise en clinique orthopédique a permis l'obtention de l'ostéo-intégration du titane, phénomène biologique considéré comme irréversible.

On peut associer, parodontologie et implantologie, même si le parodonte se définit comme l'ensemble des tissus de soutien de la dent et où l'activité du parodontiste se concentre sur la préservation, la réparation, la régénération et le maintien de ces tissus détruits. En présence d'un implant ostéo-intégré, le système d'attache représenté par le desmodonte et le ciment est absent. Néanmoins les concepts parodontaux sont applicables à l'implantologie, mais il existe des exigences implantaire particulières auxquelles ces concepts ne pourront résoudre.

En face, de parodontites à apparition précoce, quand le praticien aura utilisé tous les moyens thérapeutiques classiques, et que la maladie persiste, ou même pour éviter toute récurrence qui compliquerait le traitement ultérieur, le praticien aura désormais une autre arme pour lutter contre les parodontites et leurs conséquences.

En effet, le recours aux implants ostéo-intégrés, remet en cause l'indication des techniques, qui dans un but d'assainissement, accentuent le sacrifice osseux et aboutissent parfois aux crêtes édentées les plus résorbées.

L'insertion des solutions implantaire dans le plan de traitement des maladies parodontales dépendra donc du besoin et de la situation clinique du patient.

L'avènement de ces thérapeutiques implantaire ne devrait pas faire oublier les traitements conventionnels, au contraire ils devront aller de pair.

Ainsi l'implantologie et la parodontologie devront évoluer de façon compatible.

# **CHAPITRE 1 :**

# **LA MALADIE PARODONTALE**

## 1. - MALADIE PARODONTALE

- La **plaque dentaire** est le facteur étiologique primaire des parodontopathies. La résistance à ses effets dépend des individus. Une plaque bactérienne de peu d'importance peut provoquer une infection aiguë chez certains, alors qu'une plaque accumulée pendant des décennies n'entraînera pas de problème parodontal majeur chez d'autres (*BAUCHEZ, 1986*).

Cette définition sous-entend l'implication dans l'initiation et le développement de la maladie de trois paramètres :

- l'agresseur : la plaque bactérienne,
- les défenses de l'hôte : l'attache épithélio-conjonctive,
- la réponse immunitaire

La présence d'une plaque bactérienne induit toujours une gingivite mais celle-ci n'évolue pas systématiquement en parodontite.

Aujourd'hui on considère que les phénomènes immunitaires jouent un rôle essentiel dans l'étiologie et le développement de la maladie parodontale, c'est à dire dans la destruction des tissus parodontaux.

### 1.1. - LA PLAQUE BACTERIENNE

C'est une entité spécifique, hautement variable, résultat de la colonisation et de la croissance de micro-organismes de souches et espèces fort diverses sur les surfaces dentaires et gingivales (*SCHLUGER, 1977*).

Ces micro-organismes sont inclus dans une matrice cellulaire constituée d'un substrat salivaire sérique, de produits de dégradation du métabolisme bactérien, d'éléments inorganiques (*SCHLUGER, 1977*).

### 1.1.1. -FORMATION ET DEVELOPPEMENT DE LA PLAQUE BACTERIENNE

Sa formation est initiée par la pellicule acquise, constituée de macromolécules de glycoprotéines salivaires. Elle se développe même en milieu axénique (*BAUCHEZ, 1986*).

Les bactéries gram positif se déposent les premières (*Streptococcus sanguis, Nés séria*).

Ce dépôt ne dépend pas de l'alimentation. Il est favorisé par l'acide lipotéchoïque des parois bactériennes. Il est freiné par les Ig-A sécrétoires.

La plaque augmente d'importance et sa composition se modifie en vieillissant. De nouvelles souches, plus virulentes, surtout des bactéries gram négatif filamenteuses, remplacent les bactéries gram positif.

### 1.1.2. -PATHOGENIE DE LA PLAQUE BACTERIENNE

Le caractère pathologique de la plaque est dû à trois types de produits :

#### **1 - Les produits déclenchant l'inflammation**

- substances chimiotactiques
- activateur du complément sérique / ou responsable de la libération d'histamine par les monocytes

#### **2 - Les produits protéolytiques :**

- protéases
- collagénases
- hyaluronidases...

### **3 - Les produits responsables de la destruction indirecte**

- endotoxine des gram négatifs
- péptoglycanes des gram positifs
- polysaccharides
- antigènes et nitrogènes
- constituants dégradés de l'hôte.

De plus les endotoxines bactériennes et l'acide lipotéchoïque de la paroi des gram négatifs ont la propriété de provoquer la destruction du tissu osseux.

L'action antigénique des composants de la plaque déclenche l'arrivée des anticorps humoraux (IgE, réaction anaphylactique) et des cellules immunitaires tels les lymphocytes T et les plasmocytes.

Actuellement tout porte à penser que les choses se passent de façon identique au niveau des implants (*BAUCHEZ, 1986*).

L'approfondissement des sulcus gingivo-dentaires et gingivo-implantaires se traduit par des situations bactériologiques particulières dont les rapports avec la maladie parodontale sont encore mal définis.

Un rapport de l'O.M.S. en 1978 fait état de diverses études qui mettent en évidence la responsabilité de certaines espèces de micro-organismes en majorité gram négatifs.

Il ressort des études sur la bactériologie de la maladie parodontale une corrélation positive entre un pourcentage élevé de bactéries gram négatifs (surtout des bacilles mobiles : spirochètes et bâtonnets) et la gravité des lésions.

NEWMANN et RULE (1983) ont émis l'hypothèse que ce serait plutôt la flore qui serait déterminée par la réponse de l'hôte que l'inverse.

## 1.2. - LE SYSTEME DE DEFENSE DE L'HOTE

### 1.2.1. -L'ATTACHE EPITHELIO-CONJONCTIVE

L'étanchéité de l'épithélium constitue la première barrière à l'agression. elle est selon FAURE, BENE ET DUHEL (1985) mécanique et non spécifique.

Mais par le fait de l'activité enzymatique de la plaque, cette étanchéité va disparaître, tout au moins pour les productions de cette dernière, car on n'observe l'envahissement bactérien qu'en période de destruction tissulaire (BAUCHEZ, 1986).

Les enzymes protéolytiques de la plaque, conjuguées à celle de la réponse immunitaire, dissocient la barrière des cellules épithéliales du sillon gingival. La destruction de collagène qui s'ensuit provoque la migration apicale de l'épithélium de jonction avec formation des poches gingivales ou infra-osseuses.

### 1.2.2. -L'ATTACHE EPITHELIO-CONJONCTIVE IMPLANTAIRE : INTERFACE IMPLANT TISSU MOU

Les implants ostéo-intégrés et la denture naturelle présentent des similitudes et des différences biologiques importantes au niveau des tissus gingivaux qui semblent agir sur la progression pathologique et sur le pronostic (SAADOUN, 1990).

L'interface gingivale en contact avec l'implant se décompose en :

a) un sillon gingival péri-implantaire plus ou moins profond

b) un épithélium présentant une diminution du nombre de couches cellulaires de la partie cervicale vers la partie apicale et une absence totale de digitation (BERT, 1987), l'attache entre l'épithélium et le titane se faisant par adhésion d'une couche de mucopolysaccharides à des hémidesmosomes (GODET, 1985), cette jonction est importante quant au devenir de l'implant, car elle assure un joint qui empêche la contamination entre le milieu buccal et la zone implantaire.

Donc implants et dents se ressemblent en cela que l'épithélium en contact avec la tête de l'implant et/ou la racine de la dent (au niveau de la jonction épithéliale) y est fixé dans les deux cas par le truchement des hémidesmosomes et de la couche basale.

c) un tissu conjonctif montrant, selon les auteurs, soit une organisation de fibres collagènes perpendiculaires à l'implant (*BERT, 1987 ; SAADOUN, 1990*), soit la présence de fibres circulaires à agencement fonctionnel de type "hamac" (*JAMES, 1974*), soit enfin des fibres parallèles à l'implant et à la surface osseuse (*BABBUCH, 1972*).

Les observations d'ALBREKTSSON et Coll. (1987) ont montré aussi l'existence d'attachement par hémidesmosomes, et que cette jonction conjonctive mesurant environ 2 mm de hauteur qui s'appliquait directement contre l'implant semblait être, de par la densité de son réseau de fibres collagènes, un facteur de résistance à la migration apicale de l'épithélium.

A l'inverse, pour FRENCH et Coll. (1989) et MEFFERT (1987), l'implant diffère notablement de la dent si l'on considère leur relation respective avec le tissu conjonctif fibreux.

L'interface dent/tissu conjonctif se caractérise par la présence des fibres de Sharpey insérées dans le ciment de la racine. Cette relation constitue un mécanisme de soutien pour la collerette gingivale et fait obstacle à la progression apicale de l'attache épithéliale.

Les implants dentaires quant à eux ne permettent ni l'insertion, ni la fixation de fibres conjonctives à leur surface de par l'absence de ciment. Ainsi, la barrière biologique entre l'environnement buccal et l'assise osseuse de l'implant consiste en une simple attache épithéliale. Par conséquent, s'il était permis à un état inflammatoire des tissus péri-implantaires de persister, l'attache épithéliale pourrait migrer en direction apicale sans obstacle, avec pour conséquence une lyse du soutien osseux et une péri-implantite histologique. Il existe donc une différence de susceptibilité à l'inflammation des tissus péri-implantaires, à laquelle s'ajoutent les différences d'ordre bactériologique (*MOMBELLI, 1988*).



### 1.2.3. - LA REPONSE DU SYSTEME IMMUNITAIRE

La patogénicité des micro-organismes est liée à leur capacité, soit d'activer les mécanismes immunitaires, soit d'inhiber les défenses de l'hôte. Mais l'activation des défenses peut avoir des effets destructeurs sur le parodonte.

#### **- Réponse protectrice**

Elle est surtout de type cellulaire :

- **Les tissus normaux** contiennent un infiltrat mononucléé lymphocytaire avec quelques lymphocytes en transformation lymphoblastique (COOPER, 1983). L'inflammation est déclenchée par l'afflux de polynucléaires et de macrophages en réponse au chimiotactisme des exotoxines bactériennes. La libération des enzymes lysosomiales des cellules de défense détruites peut provoquer l'activation du complément (FAURE, 1985).
- **Les lésions chroniques** sont envahies par des cellules de type inflammatoire, des plasmocytes, des lymphocytes B orientés vers la sécrétion d'anticorps, mais pas de lymphocytes T intervenant dans une réaction de type HSR (Hypersensibilité retardée, par opposition à HS immédiate (SEYMOUR, 1983).

#### **- Réponse destructrice**

Elle serait plus importante que la réponse protectrice et médiée par la réponse bactéries-cellules lymphoïdes. Les leucotoxines bactériennes inhibent le fonctionnement de l'immunité spécifique.

Les endotoxines bactériennes agissent directement sur la résorption osseuse. Les lymphocytes s'accrochent à des fibroblastes et augmentent le processus fibrodégénératif (BAUCHEZ, 1986).

Par leur antigénicité, les bactéries conduisent à la production d'anticorps spécifiques mais aussi non spécifiques aggravant le processus inflammatoire.

Par leur action mitogène, elles favorisent l'activation polyclonale des lymphocytes et la production de lymphokines. Celles-ci interviennent dans les phénomènes de coopération cellulaire de la régulation de la réponse

immunitaire. Parmi elles, il existe des lymphokines susceptibles d'augmenter l'inflammation notamment : L'I.L.1 (Interleukine) qui joue un rôle dans la résorption osseuse.

### **1.3. - EXPLORATION DE LA REPOSE IMMUNITAIRE**

Le T.T.L. (Test de Transformation Lymphoblastique) réalisé à l'aide d'agents mitogènes que sont les extraits bactériens, met en évidence la capacité fonctionnelle des lymphocytes B à la transformation lymphoblastique puis plasmocytaire aboutissant à la sécrétion d'anticorps BRAIGA cité par BAUCHEZ (1986) :

#### ***Détermination des immunoglobulines intracyto-plasmatiques***

La présence d'immunoglobulines intracyto-plasmatiques est appréciée de visu par immunofluorescence, après stimulation antigénique ou nitrogénique des lymphocytes (FAURE, 1985)

Il s'agit de deux tests d'exploration de l'immunité humorale et non cellulaire, dont la conclusion est :

L'effet stimulant est le même que les souches bactériennes soient issues de gencives saines ou non ; le degré de sensibilité est le même chez les malades et les témoins.

En conclusion, il semble que les maladies parodontales soient plus le fait d'une inflammation locale, résultant d'une réponse exagérée des mécanismes de défense, que d'une agression externe massive (FAURE, 1985).

Trois questions restent posées :

- *Existe-t-il des germes particuliers à la maladie et aux malades ?*
- *Les polynucléaires de ces malades sont-ils différents ?*
- *Quelles sont les caractéristiques locales et générales des réponses immunitaires dans les parodontopathies ? (BAUCHEZ, 1986)*

Il est donc permis de penser que ces phénomènes s'appliquent aux tissus péri-implantaires avec des conséquences peut-être nuancées par les différences histo-anatomiques qu'ils présentent avec le parodonte. A priori rien ne justifie l'opinion que ces différences se traduisent négativement pour les tissus péri-implantaires compte tenu du double effet de la réponse immunitaire (BAUCHEZ, 1986).

La réponse à ces questions pourrait être donnée par une connaissance plus précise de la densité du tissu conjonctif, de la qualité de la barrière fibreuse des tissus péri-implantaires.

Une ébauche de réponse à ces questions a été faite par ALCOFORADO et Coll. (1991) mais leur étude s'est surtout réservée aux bactéries.

#### **1.4. - LES PARODONTITES A COMPLICATIONS**

##### **1.4.1. - STADE TERMINAL DE PARODONTITE SIMPLE**

La parodontite simple est caractérisée par la présence d'une poche et d'une perte d'attache. Elle est dite simple car elle engendre une alvéolyse horizontale. Elle est simple aussi du point de vue facteur étiologique et thérapeutique. La perte d'os ne dépasse pas la moitié de la hauteur radiculaire.

La denture peut être indemne ou cariée avec ou sans restaurations. Les personnes souvent susceptibles aux parodontites le sont moins aux caries. Cela paraît plus vrai avec les parodontites complexes.

La plaque est toujours présente et souvent abondante. La parodontite est une maladie dépendante de la plaque dentaire. Plus il y en a plus on a une résorption osseuse.

Le tartre est en quantité variable d'une façon générale, parfois en quantité importante pouvant former de véritables attelles liant les dents les unes aux autres. Le tartre est sus et sous gingival.

Au niveau de la gencive, il existe de nombreuses variations ; de la présence de signes modérés d'inflammation, gencive marginale érythémateuse légèrement vernissée avec oedème modéré, à l'absence de piquetage et saignement fréquent au sondage.

La gencive adhérente est peu ou parfois enflammée. Quand elle paraît enflammée, cela indique la présence d'une alvéolyse sous-jacente. L'application du doigt fait sourdre un peu de pus avec accumulation d'exsudat.

Au sondage, les profondeurs de poche sont généralement plus assez uniformes (horizontale) de 4 à 5 mm mais parfois plus avec maintien d'une gencive "adhérente".

Le sondage peut descendre au dessous de la ligne mucogingivale. Il permet aussi de détecter les atteintes de la furcation et les caries de racines.

Les récessions gingivales sont inconstantes, mais quand elles existent, elles sont généralisées.

Les mobilités et les migrations dentaires sont moins fréquentes car l'alvéolyse ne dépasse pas la moitié de la hauteur radiculaire.

L'occlusion : toutes les situations sont possibles. Le patient peut être bruxomane ou non, peut présenter des prématurités ou non, mais résiste bien à l'occlusion.

Les signes subjectifs sont caractérisés par de vagues démangeaisons, rarement des douleurs et possibilité d'halitose dont le patient peut être conscient ou non.

Les signes fonctionnels : gêne à la phonation due à une alvéolyse et récession gingivale concomitante. La difficulté de mastication peut arriver à la phase terminale quand le support osseux est insuffisant (un tiers au moins de la hauteur radiculaire).

La radiographie montre une résorption horizontale

#### **- la corticale**

Tout l'os est délimité par une corticale. Normalement, elle doit être visible à la radiographie sous forme de ligne blanche dense. Son absence avec une bonne incidence radiographique signifie une résorption osseuse en cours, car la résorption se fait aussi de l'extérieur vers l'intérieur.

### - densité osseuse

La résorption osseuse au niveau des espaces médullaires engendre des espaces plus larges et les trabécules plus étroites. A la radiographie, on voit un gradient de densité : image en sucre mouillé. Des signes de trauma occlusal peuvent être visibles quand le support osseux est moins de la moitié de la hauteur des racines.

L'étiologie de la parodontite simple est presque exclusivement liée à la présence de plaque bactérienne toxique. Cette parodontite est assez peu sensible aux facteurs occlusaux.

**L'évolution** : la vitesse de cette parodontite est relativement variable. Mais généralement elle progresse beaucoup moins vite que la complexe.

L'évolution est lente dans l'ensemble. Mais quand elle atteint le seuil limite de support dentaire, on est dans la phase terminale. Il en résulte des résultats dramatiques : extraction, choc psychologique pour les patients.

Il est donc important de faire le diagnostic et stopper à temps la maladie.

A la phase terminale, en plus du traitement parodontal classique, on peut avoir recours à une solution implantaire.

Le pronostic dépend de la motivation du patient à éliminer régulièrement la plaque dentaire et à assurer une maintenance correcte.

Au terme des thérapeutiques parodontales classiques, la parodontite simple devrait disparaître. Si elle a engendré des pertes dentaires, on pourrait envisager une solution implantaire. Cette solution devrait tenir compte de l'état des dents résiduelles et de l'état du parodonte. Car la mise en place d'implant impose la présence d'une qualité (densité) et une quantité (volume) osseuse suffisante.

S'il n'y a pas de pertes dentaires et que le pronostic parodontal autour des dents résiduelles est bon, il ne serait pas conseillé de faire des extractions stratégiques et mettre en place des implants.

## **1.4.2. -LES PARODONTITES REFRACTAIRES OU RECIDIVANTES**

Les parodontites sont définies comme étant des atteintes de la totalité des tissus parodontaux, c'est à dire à la fois de la gencive, du desmodonte, de l'os alvéolaire et du cément.

Elles se caractérisent par des pertes d'attache plus ou moins importantes mais souvent très facilement décelables cliniquement et radiologiquement.

### **1.4.2.1. - LES PARODONTITES CHRONIQUES DE L'ADULTE (P.C.A.)**

Les parodontites chroniques de l'adulte affectent des sujets âgés de plus de 35 ans sans qu'il y ait prédominance d'un sexe sur l'autre. Cette pathologie présente la particularité d'être en relation directe avec les dépôts divers (plaque et tartre) et la présence de facteurs iatrogènes (caries non traitées, amalgames, couronnes débordantes).

Les destructions tissulaires s'étalent sur des années avec une sévérité, une distribution des pertes d'attache variables mais souvent en relation avec des rétentions de plaque (soins ou prothèses iatrogènes, encombrements dentaires, caries, sites d'extractions non compensées).

On pourrait imaginer que ces destructions parodontales sont analogues à celles décrites dans le cadre des parodontites expérimentales où l'on fait apparaître la maladie chez un animal sain en associant des accumulations de plaque à une irritation mécanique (*LINDHE, 1986*).

Les patients atteints de P.C.A. sont souvent sensibles à la carie, certains d'entre eux pourtant, pour des raisons diverses (génétiques ou nutritionnelles) ont très peu de dents cariées. L'analyse statistique montre que l'évolution de la maladie pourrait être cyclique avec de longues périodes de repos entrecoupées de courtes périodes d'activité, s'étalant sur quelques semaines ou quelques mois, pendant lesquelles le taux de destruction est extrêmement rapide (*LINDHE, 1986*). Dans ce cas, la solution implantaire ne peut pas être conseillée car le rythme cyclique de la maladie pourrait engendrer une péri-implantite avec des poches infra-osseuses compliquant ainsi la thérapeutique.

LEHNER et Coll. cité par SUZUKI (1989) ont montré que lorsqu'on stimulait les lymphocytes sanguins des patients atteints de P.C.A. avec des produits de la plaque bactérienne, la prolifération ou blastogenèse de ces lymphocytes était plus importante que la moyenne. En revanche, certains patients affectés par des formes sévères de ces parodontites avaient, dans les mêmes conditions, une blastogenèse très nettement diminuée par rapport à la normale.

Cependant, des observations récentes émanant de nombreux laboratoires (*LINDHE, 1986 ; SUZUKI, 1989*) et effectuées dans les conditions expérimentales très rigoureuses ont permis de montrer que la blastogenèse des lymphocytes sanguins stimulés avec différents produits bactériens supposés pathogènes, était normale chez les patients atteints de P.C.A. et que les modifications observées étaient à mettre sur le compte des conditions expérimentales et non pas obligatoirement de la pathologie.

Les caractéristiques de la parodontite chronique de l'adulte :

- patients âgés de plus de 35 ans
- atteinte égale des deux sexes
- distribution des lésions variables
- susceptibilités de la carie variable mais habituellement importante
- pas de dysfonctions immunitaires
- implications génétiques inconnues

La complexité de cette maladie rend son traitement difficile.

La parodontite chronique de l'adulte (P.C.A.) est probablement la plus fréquente des formes cliniques, elle doit pouvoir répondre favorablement aux traitements de dentisterie restauratrice et de parodontie conventionnels.

Du point de vue de la réhabilitation fonctionnelle, le moment d'interception conditionne généralement la démarche globale. La prévention des désordres occlusaux secondaires, des surcharges au niveau des dents restantes par la présence d'édentements est l'objectif majeur. La mise en place d'une contention collée peut conclure favorablement un schéma de traitement d'une P.C.A. modérée. Une fonction masticatoire optimisée, le confort et l'esthétique préservée sont des arguments en faveur de ce type de solution.

Pour une P.C.A plus agressive associée au problème de la compensation prothétique des édentements, l'avènement de l'implantologie permettrait peut-être de restreindre considérablement les solutions amovibles dont les contraintes sont souvent inadéquates avec la santé parodontale "résiduelle". Cette nouvelle approche résume les connexions stratégiques entre parodontologie et prothèse pour la prise de décision : implanter ou conserver? (SAMAMA, 1992).

#### **1.4.2.2. - LES PARODONTITES A DEBUT PRECOCE (P.D.P.)**

##### **a) les parodontites à progression rapide (P.P.R.)**

Ce sont des parodontites dont le taux de destruction tissulaire est relativement rapide. On peut les classer en deux catégories : type A et type B.

Dans les tous débuts de la maladie, seul le parodonte de quelques dents peut être affecté avec des pertes d'attache peu sévères et des poches de profondeur modérée se signalant par des alvéolyses visibles sur les radiographies. Tous ces symptômes peuvent s'observer chez des adolescents et de jeunes adultes qui sont par ailleurs en bonne santé générale et qui suivent des soins dentaires attentifs et réguliers. Les dépôts de plaque et de tartre dentaires sont en général peu abondants.

Au contraire, dans les stades plus tardifs de la maladie qui peuvent survenir après quelques mois, on observe des pertes d'attache sévères, des poches profondes et les lyses osseuses importantes très faciles de diagnostic grâce aux radiographies. La maladie progresse relativement rapidement avec des phases aiguës, souvent accompagnées d'inflammations douloureuses, de saignements gingivaux parfois spontanés, des exsudations et une hyperplasie gingivale marginale.

Au stade terminal, les dents deviennent mobiles et peuvent être expulsées spontanément.

Les caractéristiques cliniques des deux catégories de la parodontite à progression rapide : (voir tableaux 1 et 2)



**TABLEAU 1**

<b><u>TYPE A</u> : CARACTERISTIQUES DE LA PARODONTITE A PROGRESSION RAPIDE DE TYPE A</b>
• Patients âgés de 14 à 26 ans
• 2 à 3 femmes pour 1 hommes
• lésions généralisées
• peu de plaque et de tartre
• susceptibilité à la carie variable
• diminution de la chimiotaxie des neutrophiles (66% des patients)
• diminution de la prolifération spontanée des lymphocytes, mais retour à la normale après thérapeutique
• implications génétiques
• implications systémiques possibles

**TABLEAU 2**

<b><u>TYPE B</u> : CARACTERISTIQUES DE LA PARODONTITE A PROGRESSION RAPIDE DE TYPE B</b>
• Patients âgés de 26 à 35 ans
• Atteintes égale des deux sexes
• lésions généralisées
• présence de plaque et de tartre
• susceptibilité à la carie variable
• chimiotaxie des neutrophiles normale ou diminuée
• prolifération spontanée des lymphocytes normale
• implications génétiques
• implications systémiques

Les caractéristiques cliniques de la parodontite à progression rapide pourraient imposer une solution implantaire devant l'inefficacité du traitement parodontal classique. Car au stade terminal les dents peuvent être expulsées spontanément entraînant une disparition de l'os alvéolaire. La mise en place d'implants dans ce cas, soit immédiatement après extraction, soit après cicatrisation alvéolaire, peut contribuer à réhabilitation fonctionnelle adéquate.

Vu l'alvéolyse rapide due à la maladie, la conservation des dents pourrait engendrer une impossibilité ultérieure de port de prothèse adjointe par manque de support osseux et par conséquent de solutions implantaires.

### **1.4.2.3. - PARODONTITES JUVENILES**

#### **a) les parodontites juvéniles localisées (P.J.L.)**

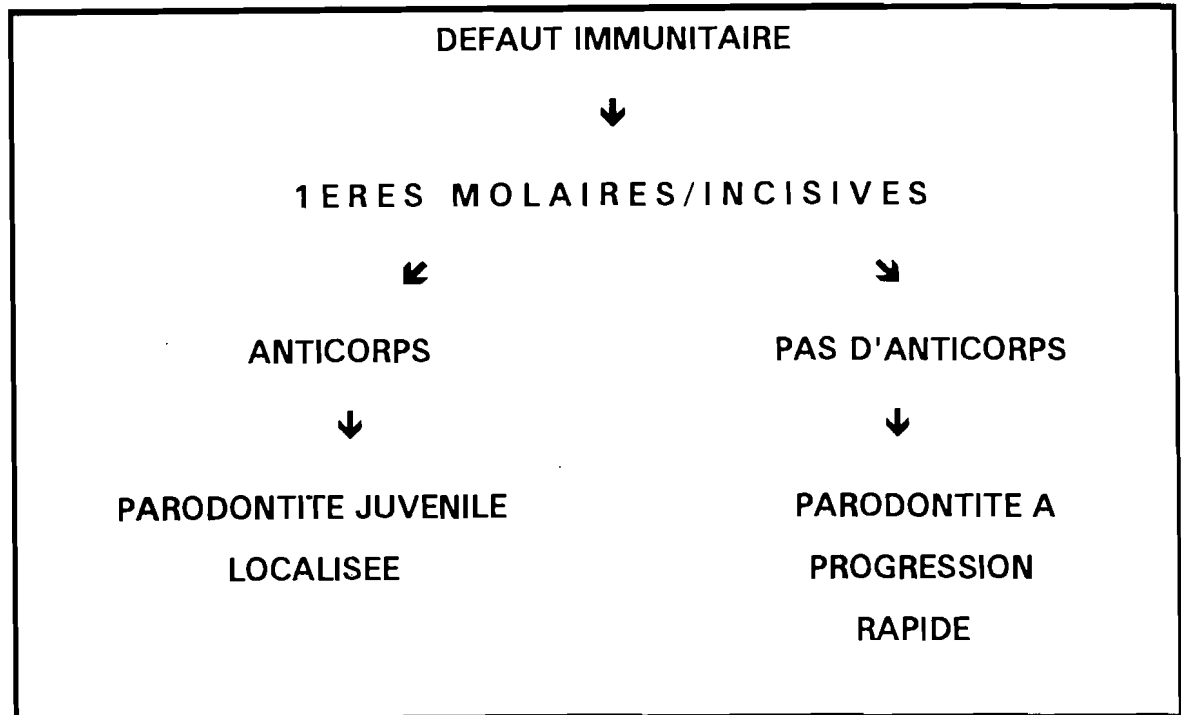
Elles affectent par définition les premières molaires et les incisives avec quelquefois des lésions sur une ou deux dents supplémentaires. Les patients sont âgés de 12 à 26 ans, avec une prédominance pour les femmes.

Les caries, les dépôts de plaque et de tartre sont minimes.

Si les stades précoces des parodontites juvéniles localisées peuvent s'observer sur une ou deux dents seulement, le diagnostic de parodontite juvénile se fait habituellement quand les pertes d'attache sont supérieures ou égales à 5  $\mu$ m et observées sur au moins 3 sites des premières molaires et/ou des incisives. Les patients présentent une inflammation gingivale modérée. Le taux des pertes d'attache est très rapide 4 à 5  $\mu$ m par jour ce qui est 2 à 5 fois celui des parodontites chroniques de l'adulte.

Il existe chez ces patients un défaut de la chimiotaxie des neutrophiles crévicaux et sanguins.

La pathogénie des parodontites juvéniles et à progression rapide est résumée dans ce tableau 3 ci-après (SUZUKI, 1989).

**TABLEAU 3**

Les caractéristiques cliniques des parodontites juvéniles sont résumées dans le tableau 4

**TABLEAU 4**

<b>CARACTERISTIQUES DE LA PARODONTITE A PROGRESSION JUVENILE</b>
• Patients âgés de 12 à 26 ans
• 3 femmes pour 1 homme
• lésions localisées aux premières molaires et incisives
• peu de plaque et de tartre
• peu de susceptibilité à la carie
• diminution de la chimiotaxie des neutrophiles
• légère augmentation de la blastogénèse
• implications génétiques
• implications systémiques possibles

## **b) Parodontites post-juvéniles (ou généralisées)**

Les signes cliniques et radiologiques des parodontites juvéniles généralisées sont similaires à ceux des parodontites juvéniles localisées dont elles représentent le prolongement.

Les femmes sont les plus atteintes avec un âge s'étalant entre 26 et 35 ans. La susceptibilité à la carie est variable et les dépôts dentaires plaque et tartre sont fréquemment présents. Mais ils peuvent être observés à la fois sur les dents affectées et non affectées.

Le signe distinctif de cette maladie réside dans le taux de destruction parodontale (fréquence et durée de l'activité). En effet, on observe un ralentissement et même quelquefois un arrêt spontané de la progression des lésions.

Cette caractéristique pourrait être en relation avec le taux d'anticorps sériques et crévicaux qui protégeraient le parodonte contre les effets directs et indirects des bactéries pathogènes.

Du point de vue clinique, une ou plusieurs premières molaires et/ou incisives peuvent être absentes. Si ces dents sont présentes, des défauts intra-osseux sont en général décelables, le parodonte des autres dents étant en général intact. Dans ce cas, il n'est pas impossible que l'on puisse être en présence du passage vers une parodontite à progression rapide ou vers une forme débutante de parodontite chronique de l'adulte.

Les caractéristiques cliniques de ces parodontites juvéniles généralisées sont résumées au tableau 5

**TABLEAU 5**

<b>CARACTERISTIQUES DE LA PARODONTITE A PROGRESSION JUVENILE GENERALISEE</b>
• Patients âgés de 12 à 26 ans
• 3 femmes pour 1 homme
• lésions généralisées
• présence de plaque et de tartre
• susceptibilité à la carie variable
• chimiotaxie des neutrophiles non connue
• augmentation de la blastogenèse
• implications génétiques inconnues
• implications systémiques possibles

En effet pour la parodontite juvénile, on peut opter pour une solution transitoire conservatrice faisant intervenir chirurgie d'assainissement, comblement des défauts et mise en place d'une attelle de contention coulée selon le principe d'ancrages partiels collés. L'établissement d'une maintenance régulière permet d'obtenir un résultat satisfaisant à moyen terme sans pour autant oublier de réévaluer le pronostic, afin de proposer au moment opportun l'apport d'implants ostéo-intégrés.

#### 1.4.2.4. - PARODONTITES PREPUBERTAIRES (P.P.P.)

Les patients atteints de parodontites prépubertaires sont âgés d'au moins 12 ans. Les destructions parodontales peuvent être localisées ou généralisées sans qu'on puisse retrouver un grand nombre de caries ni de dépôts dentaires importants de plaque et de tartre.

## Caractéristiques cliniques : Tableau 6

**TABLEAU 6**

<b>CARACTERISTIQUES DE LA PARODONTITE PREPUBERTAIRE</b>
• Patients âgés d'au moins 12 ans
• atteinte égale des deux sexes
• lésions localisées et généralisées
• peu de plaque et de tartre
• peu de susceptibilité à la carie
• diminution de la chimiotaxie des neutrophiles
• altérations de la blastogenèse inconnues
• implications génétiques
• implications systémiques dans les formes généralisées

Le traitement implantaire au niveau de la P.P.P. s'il existe, doit être similaire à celui de la parodontite juvénile. Mais le problème ici c'est l'âge ; chercher à placer des implants dans une bouche de 12 ans paraît trop osé.

**CONCLUSION** : La classification des parodontites réfractaires peut permettre de les diagnostiquer facilement et rapidement et permettre une thérapeutique aisée.

Les parodontites réfractaires sont des pathologies complexes d'où la complexité de leur traitement.

Souvent ces maladies peuvent être combinées au diabète, au Sida et autres rendant encore leur thérapeutique presque impossible.

Le traitement de ces parodontites devrait être pluridisciplinaire. C'est à dire en plus de la méthode classique de traitement parodontal, on devrait faire appel à d'autres disciplines de l'odontologie.

Ainsi les solutions implantaires peuvent faire partie de cet ensemble pluridisciplinaire.

La difficulté thérapeutique des parodontites réfractaires réside dans la localisation et la sévérité des atteintes, les phases de rémission et d'activation, les récurrences, l'âge, ainsi que les pathologies associées ou récurrentes (SAMAMA, 1992).

### **1.5. - POSSIBILITES IMPLANTAIRES**

La synthèse des analyses les plus récentes en parodontie insiste sur la notion de spécificité de chaque forme clinique de parodontite (BAUCHEZ, 1986 ; SEYMOUR, 1982 ; SEYMOUR, 1983). Le diagnostic différentiel de chaque entité nosologique, même s'il ne permet pas directement de dégager un protocole thérapeutique spécifiquement efficace, contribuera néanmoins à séparer les situations plus ou moins contrôlables des pathologies irréversibles. Le plan de traitement pluridisciplinaire idéal s'établirait selon deux axes (SEYMOUR, 1983) :

- un traitement parodontal spécifique ou actif, chirurgical ou non chirurgical, pour rétablir une santé parodontale,
- une réhabilitation fonctionnelle et esthétique, susceptible de s'adapter au risque d'activation de la maladie parodontale.

Dans tous les cas, parodontistes et prothésistes convergent sur l'idée maîtresse du rétablissement des conditions optimales de la maintenance individuelle et professionnelle pour faciliter la réévaluation et adapter une stratégie thérapeutique. Du point de vue prothétique, la gestion clinique du patient s'établit à deux niveaux :

- Conservation des dents résiduelles par un dispositif prothétique flexible, réversible et maintenable tel que, par exemple l'exploitation des ancrages partiels collés, préconisés par Yves SAMAMA (1986) pour la contention.
- Allègement du traitement prothétique dans le cadre d'une maladie qui évolue par cycle, par site et de façon asynchrone : c'est la gestion du temps.

Ainsi, l'identification de la forme clinique et le développement d'une stratégie thérapeutique instaurée précocement constituent l'abord initial pour la prévention de l'édentation. Inversement, si la stabilisation ne peut être obtenue, cette attitude ne représente pas pour autant une hypothèque pour la suite du traitement.

En effet, dans les situations critiques de parodontites destructrices, réfractaires, il se pourrait que l'implantologie puisse être considérée comme le prolongement thérapeutique. L'apport de ces solutions prothétiques ne peut se justifier que par un discernement des indications et par une décision chronologiquement adaptée.

En présence de la progression d'une maladie parodontale, l'amplification des sites en activité et l'inversion du rapport dents résiduelles dents extraites délimitent le champ d'action du traitement conservateur initialement installé ; il devient alors un compromis de temporisation.

"L'orthodoxie" de l'école suédoise d'implantologie recommanderait une éradication des sites à risques donc une édentation plus ou moins complète pour ne pas compromettre l'ostéo-intégration. Dans les circonstances actuelles, il paraît difficile d'imposer aux patients des conditions aussi dramatiques.

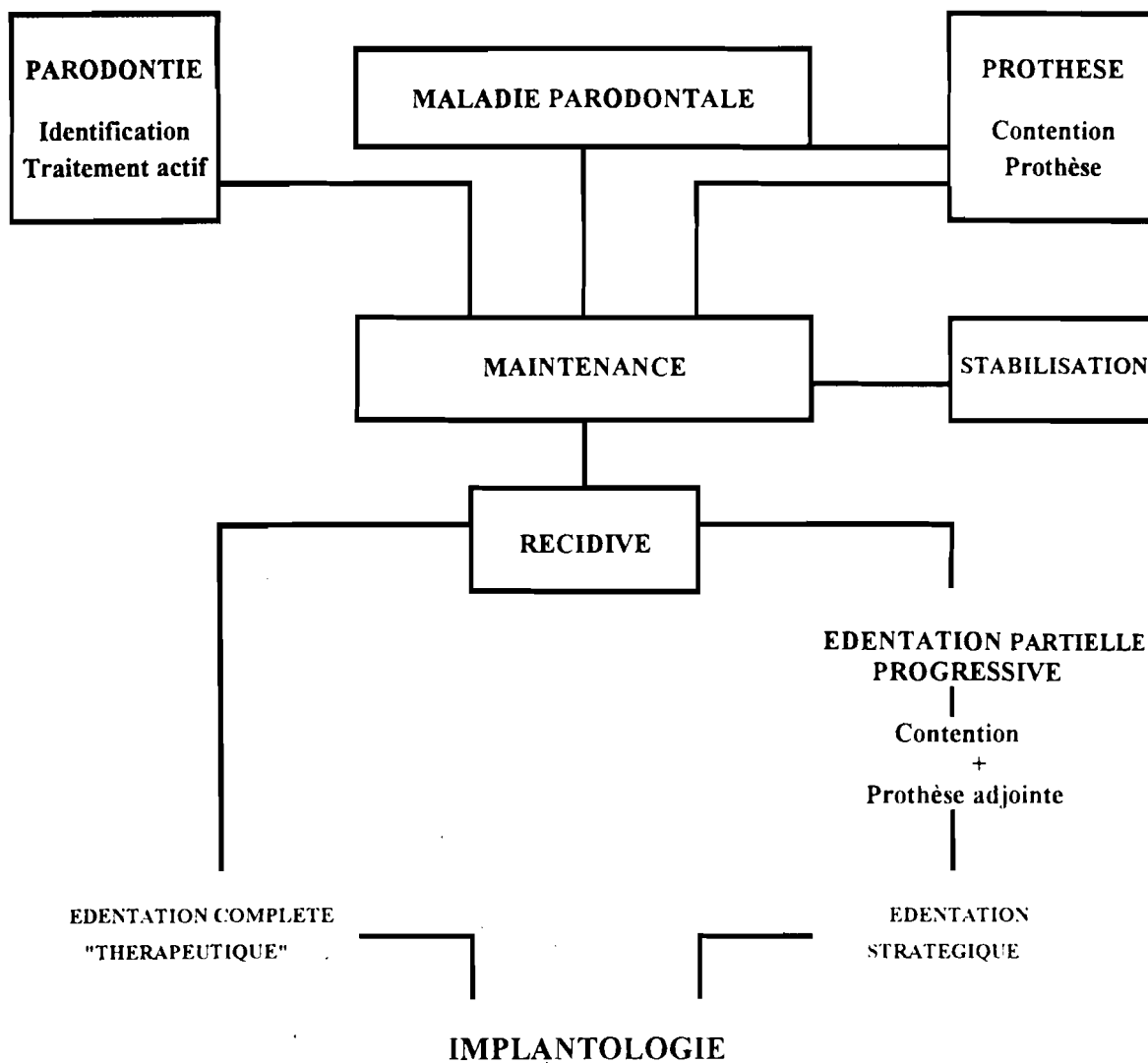
La gestion des maladies parodontales évolutives pourrait se résumer selon le schéma thérapeutique N° 1 ci-après (NGUYEN, 1990).

L'examen de ces modalités thérapeutiques expose les difficultés inhérentes à la décision de l'édentation pour le bénéfice de l'implantologie (ANGLERAND, 1985).

Il met en évidence l'hésitation entre les acquisitions de l'ostéo-intégration et les perspectives d'une parodontie spécifique. Chaque option de traitement traduit en fait une adaptation aux besoins des malades sans que l'on puisse en tirer de conclusion sur la démarche à suivre.



## SCHEMA THERAPEUTIQUE N° 1 SELON NGUYEN ET COLL.(1990)



# **CHAPITRE 2 :**

# **EXIGENCES DE L'IMPLANTOLOGIE**

## 2. - EXIGENCES DE L'IMPLANTOLOGIE

### 2.1. - NOTIONS D'IMPLANTOLOGIE

Un implant dentaire est un dispositif placé chirurgicalement dans une arcade pour pallier l'absence d'une ou plusieurs dents et dans le but de supporter une prothèse unitaire ou plurale. Il est constitué d'une base, endo ou justa osseuse et d'un moignon traversant la barrière épithélio-conjonctive et émergeant dans la cavité buccale (BERT, 1986).

Il existe trois types d'os :

- **L'os cortical ou haversien dense.** Cet os se caractérise par une substance osseuse nettement plus importante que les cavités contenant la moelle et les vaisseaux sanguins.
  
- **L'os spongieux trabéculaire :** il est susceptible de remaniements et l'orientation des trabécules peut changer avec l'application des nouvelles forces.
  
- **L'os papyracé :** il s'agit d'un os fibreux, inapte à subir et supporter aucune contrainte. Seul l'os spongieux est capable de réagir favorablement aux pressions qui lui sont transmises.

Les implants peuvent être divisés en deux grandes familles : Les implants justa-osseux et les implants endo-osseux.

#### • ***Les implants justa-osseux***

Ils sont constitués d'attelles reliées par des entretoises (le châssis) sur lesquelles sont fixés des piliers (post ou moignons implantaires) qui vont émerger à travers la muqueuse et recevoir la prothèse. Ils s'appuient sur la surface de l'os et ne pénètrent pas à l'intérieur de son volume.

La méthode chirurgicale de pose de ces implants comporte deux interventions successives.

Le premier temps consiste en la réclination d'un lambeau muqueux et la mise à nu de l'os dont on peut ainsi prendre une empreinte la plus fidèle possible. On obtient alors un modèle sur lequel le prothésiste construit le châssis. Le lambeau est remis en place et suturé.

Lors du deuxième temps, 4 à 6 semaines après, on redécouvre l'os afin de placer l'implant à son contact le plus intime possible. Le lambeau est alors ressuturé. Seuls les moignons implantaires émergent de la gencive et sont alors visibles.

Ces implants sont aujourd'hui très peu utilisés du fait de la lourdeur de la technique chirurgicale employée et l'inégalité des résultats obtenus, la compétence de l'opérateur et du prothésiste intervenant de manière prépondérante.

Le dessin du châssis de l'implant justa-osseux est réalisé selon des règles précises qui découlent de l'étude de l'architecture et de la qualité de l'os. L'utilisation de ce type d'implant au maxillaire est dangereuse, car l'échec et l'infection deviennent dramatiques.

#### • **Les implants endo-osseux :**

Ces implants sont placés dans la masse osseuse afin de s'y ancrer. La technique chirurgicale consiste à dégager l'os à partir de la zone crestale en reclinant un lambeau muco-périosté, et à préparer le logement de l'implant par forage dans le maxillaire. Ces implants sont insérés munis d'une vis de fermeture, puis le lambeau est suturé pour refermer hermétiquement le site : cette façon de procéder est appelée technique enfouie et mise en nourrice de l'implant ; la mise en fonction étant différée.

Après trois à sept mois de cicatrisation, la tête de l'implant est dégagée. Un faux moignon est alors mis en place, pour la mise en charge progressive avec la prothèse.

On distingue les implants de type "*lame*" et les implants "*racine*". Il existe de nombreux types d'implants endo-osseux. Les implants en forme de cylindre ou de vis sont les plus courants. Ils présentent un diamètre variant de 3,25 à 5 mm et plus, et variant de 7 à 20 mm de longueur.

Parmi les principaux implants utilisés :

- implants de Bränemark (Titane Pur)
- stérioss de Denar (Titane Pur)
- implant Cerasand de Sandhaus (Evolution du C.B.S.)
- implant I.M.Z. de Kirsch
- implant immédiat Fritalite
- implant Core-Vent
- implant en nacre
- système Bonelit etc.

Le grand principe de base depuis les travaux de BRÄNEMARK est d'obtenir une ostéo-intégration, c'est à dire une véritable synostose, soudure entre l'implant et l'os, d'où la mise en nourrice précédemment décrite. Cette mise en nourrice permet en effet une cicatrisation et une intégration à l'abri du milieu externe septique.

Il faut une largeur de crête minimum, environ 8 mm afin que le remaniement osseux puisse se faire et que l'implant "s'intègre". L'épaisseur des deux tables osseuses interne et externe au niveau de l'implant doit en effet être de l'ordre de 2mm.

Plus ces tables osseuses sont minces et plus l'os risque de se nécroser, a fortiori quand il n'est plus constitué que par de l'os cortical cellulaire.

Les implants seront choisis en forme, en longueur et en diamètre en fonction de l'os disponible à condition que leur indication reste valable et corresponde au but prothétique recherché.

**• Conditions de réussite : ostéointégration**

L'ostéo-intégration se définit comme une fonction anatomique et fonctionnelle directe entre l'os vivant remanié et la surface de l'implant mis en charge.

La création et la pérennité de l'ostéo-intégration dépend donc de la compréhension des capacités de cicatrisation, de réparation et de remaniement des tissus.

La condition préalable nécessaire pour établir l'intégration tissulaire réelle et durable d'une prothèse non biologique tout en minimisant le risque de réaction tissulaire défavorable locale en général, consiste en la compréhension détaillée :

- de la réponse des tissus mous et durs hautement différenciés à la préparation chirurgicale du site récepteur et à la pose de la prothèse et
- de l'adaptation à long terme des tissus aux demandes fonctionnelles s'exerçant sur l'unité d'ancrage.

La clef du succès clinique est le traitement méticuleux et attentif des tissus. Ceci dépend de la précision du hardware, composition du matériau et forme du matériel implanté non biologique et la précision du software, comment le manipuler, le mettre en place et employer comme ancrage d'une construction prothétique.

**LES 5 CRITERES DE SUCCES POUR LES IMPLANTS**  
**(ALBREKTSSON, 1986)**

- Un implant isolé indépendant doit être immobile lorsqu'il est testé cliniquement. Il est donc bien évident que l'utilisation clinique des implants présentant un système d'ancrage avec interposition de tissus fibreux est à exclure. La radiographie ne doit montrer aucune zone radioclaire autour de l'implant.
- La radiographie est l'une des rares possibilités pour évaluer objectivement le résultat de la mise en place d'un implant. Mais elle est à éviter avant 3 mois. Ce critère rejoint le premier.
- La perte osseuse verticale annuelle doit être inférieure à 0,2 mm après la première année de mise en fonction de l'implant.
- La performance d'un implant individuel doit être caractérisée par une absence de signes et symptômes persistants et/ou irréversibles tels que la douleur, les infections, les névropathies, les paresthésies ou l'effraction du canal dentaire par exemple.
- Dans le contexte ci-dessus, un taux de succès de 85 % à la fin d'une période d'observation de cinq ans et de 80 % à la fin d'une période de dix ans doit être le taux minimum.

Ce dernier critère doit bien sûr, être constamment réévalué avec l'accroissement des connaissances et l'amélioration encourageante des résultats cliniques.

Le taux de succès implantaire au niveau mandibulaire est plus élevé qu'au niveau maxillaire dû à une résorption osseuse sévère.

## **2.2 - RAPPELS ANATOMIQUES DES MAXILLAIRES : LES ZONES A RISQUES ET LES ECUEILS A EVITER**

Les possibilités de mise en place de chaque type d'implant sont en relation directe avec ses caractéristiques dimensionnelles et morphologiques. Il est donc nécessaire d'avoir une parfaite connaissance anatomique et structurelle de l'os afin de pouvoir choisir l'implant le plus adapté et le plus judicieux, sans toutefois oublier les impératifs prothétiques propres à toute reconstruction.

### **2.2.1. - LE MAXILLAIRE**

Le maxillaire supérieur est fixé "c'est l'enclume sur laquelle le marteau mandibulaire va frapper". Il est fixé à la base du crâne sans articulation. Vers le haut, les apophyses montantes l'unissent au frontal. Latéralement, l'arc boutant malaire est jeté en pont entre l'apophyse pyramidale et l'apophyse zygomatique. La lame perpendiculaire et les masses latérales de l'éthmoïde sont solidaires du massif facial supérieur (GAUTHIER, 1990).

COULY décrit deux systèmes de piliers interne et externe, faits de coulées d'os spongieux trabéculaire dont la connaissance pour l'implantologiste est fort intéressant.

#### **- Le système externe**

A part un pilier ptérygo-sphéno-frontal tubérositaire fort inconstant, il existe deux piliers principaux

- **Le pilier antérieur** : c'est l'armature de l'orifice piriforme. L'os Haversien orienté de ce pilier est en continuité directionnelle avec la trabéculatation spongieuse de l'os de soutien du bloc incisivo-canin, et parfois prémolaire. L'origine phylogénique de ce pilier semble être la suture des os maxillaires

et pré-maxillaires des cloisons osseuses, réunies en un seul et même pilier, soutien de la canine maxillaire au rôle si important dans la fonction occlusale.

- **Le pilier externe** : les sollicitations mécaniques créées par le pilier externe maxillo-malo-frontal, avec au niveau de l'os malaire deux trajets différents : un trajet sous orbitaire créant une margelle infra-orbitaire allant rejoindre le pilier antérieur canin et un trajet zygomatique contribuant à créer le "Pare-Chocs" latéral de la face. Ce trajet est fondamental en implantologie.

Ces piliers constituent le "système superficiel de transmission des sollicitations mécaniques de la mastication au cintre frontal sous-orbitaire" (CORN, 1990)

#### - Le système interne

C'est le groupe des trabécules horizontales natives des alvéoles dentaires. Ils s'incurvent en arceau et viennent rejoindre les fibres antimètres du côté opposé, formant ainsi la voûte palatine et le système interne des piliers qui rejoint une poutre spto-basi-sphénoïdale.

C'est à dire le rôle fondamental des structures frontales et surtout du cintre frontal sus orbitaire que l'on a pu appeler "la base osseuse maxillaire". Mais c'est à dire le peu de fonction de l'os maxillaire supérieur qui n'est qu'un lieu de passage des contraintes par des piliers formés d'os spongieux, le reste de cet os n'étant constitué que d'un matériau de remplissage, l'os papyracé, inapte à supporter une implantation, et ceci quel que soit le type d'implant.

Les ondes de choc sont répercutées, sans phénomène d'amortissement, jusqu'à la voûte crânienne. Une dent est unie à l'os alvéolodentaire qui amorti les ondes de choc. L'implant, lui ne possède pas de desmodonte, car il est ostéo-intégré.

Le maxillaire supérieur est creusé et environné de cavités pneumatiques le rendant ainsi moins exploitable : ce sont les fosses nasales et le sinus.



• **Les fosses nasales:**

La pénétration dans les fosses nasales est facilement décelable avec un spéculum nasi ou par le doigt de l'opérateur. Le risque de pénétration dans les fosses nasales est possible au niveau des incisives.

• **Le sinus :**

Il a la forme d'une pyramide triangulaire dont la base est formée de deux parois :

\* Une paroi antérieure ou vestibulaire, formée d'os compact au niveau de la fosse canine. C'est le pilier osseux très épais.

\* Une paroi postérieure ou tubérositaire maxillaire qui sépare le sinus de la fosse ptérygomaxillaire. Elle est constituée par de l'os très spongieux de 2 mm d'épaisseur. La corticale de la tubérosité ne doit jamais être franchie, sinon nous pénétrons dans la fosse ptérygomaxillaire.

Dans cette fosse se trouvent :

- l'artère maxillaire interne
- le nerf maxillaire supérieur
- le Plexus ptérygoïdien formé de veines.

Le plancher des sinus est la partie la plus déclivée du sinus en forme de rigole. Chez l'adulte, les alvéoles des deuxièmes molaires font une petite saillie. La muqueuse du sinus est fine et fragile, il faut "sentir" si nous sommes bien sur la corticale, et s'il n'y a pas de perforation sinusienne. Le sinus présente deux grands dangers en implantologie dentaire :

• **La perforation et la communication bucco-sinusienne.**

La perforation bucco-sinusienne se referme le plus souvent, sans problème particulier, après retrait de la fraise. Le praticien doit vérifier qu'il n'a pas pénétré de manière iatrogène dans l'antre d'Highmore. La perforation du sinus n'est pas un acte grave si elle est faite de manière douce. Une effraction de la corticale sinusienne, sans perforation de la muqueuse est donc acceptable uniquement avec des implants vissés, non pas impactés (risque de fusée dans la cavité sinusienne).

- **Le risque de pénétration sinusienne** est faible lors de l'insertion d'un implant dans la même séance que l'avulsion de la dent. La résistance osseuse est légèrement plus importante lorsque nous approchons de la corticale sinusienne. Nous devons prendre beaucoup de précautions concernant les sinus proximaux. Le risque de communication bucco-sinusienne permanente est réel si l'intervention chirurgicale est effectuée de manière intempestive ou si l'implant dentaire est dans le sinus.

La sinusite chronique d'origine implantaire ne doit pas être sous-estimée en effet, le trajet d'une fistule microscopique entre l'implant dentaire et le sinus ne peut pas toujours être mis en évidence à la radiographie de contrôle (*GAUTHIER, 1990*).

Enfin le maxillaire supérieur est richement vascularisé par les branches terminales de l'artère maxillaire interne ceci explique :

- la constance et l'importance des œdèmes profonds des décollements des lambeaux palatins et vestibulaires
- le risque d'hémorragie lors de la section de l'artère palatine descendante.
- nappe qui se résorbe sans problème par tamponnements.

Le nerf dentaire supérieur a de très nombreuses anastomoses. Sa section n'entraîne généralement aucune complication.

Les difficultés d'implantation dans le maxillaire édenté tiennent donc à plusieurs facteurs (*TULASNE, 1992*) :

- prédominance d'os spongieux de faible tenue, bordé par de fines corticales,
- présence d'obstacles naturels : sinus, cavités nasales, canal palatin antérieur,
- résorption souvent marquée tant dans le sens vertical qu'antéro-postérieur limitant la longueur des implants et les condamnant parfois à une émergence nettement palatine

- impératifs esthétiques liés au sourire, ne laissant au chirurgien qu'une marge de manoeuvre réduite quant à l'emplacement et à l'orientation des implants. On comprend aisément que les cas d'implantologie les plus complexes se rencontrent au maxillaire, plus particulièrement dans les secteurs postérieurs qui malheureusement sont les plus souvent touchés par l'édentement.

Le bilan radiologique comporte systématiquement un examen scanner en coupes axiales avec restructuration type Dentascan. Il pourra être complété par une maquette Scanlam dans les cas les plus complexes et par Scanora dans les édentements partiels du secteur antérieur avec présence de dents antagonistes.

### **2.2.2. - LA MANDIBULE**

La présence du canal dentaire divise le corps de la mandibule en deux secteurs :

- un secteur antérieur, symphysaire, en avant des trous mentonniers situés généralement à l'aplomb de l'espace première-deuxième prémolaires. La position du trou mentonnier est en général à un millimètre plus coronaire que le trajet du canal dentaire. L'anatomie du trou mentonnier parfois aberrante peut être bifide ou plurilobé.
- un secteur postérieur où chemine le nerf dans un canal plus ou moins visible sur les radiographies.

#### **2.2.2.1. - SECTEUR ANTERIEUR**

La symphyse n'est traversée que par le nerf incisif dont le rôle purement sensitif n'a rien d'essentiel (*TULASNE, 1992*). Il ne représente donc pas un obstacle anatomique, ce qui fait de la symphyse un site implantaire idéal : excellente densité osseuse, ancrage bicortical toujours possible. Les seules difficultés peuvent survenir d'une forme particulière de la symphyse :

- soit une forte convexité ou, à l'inverse, une concavité de la face linguale, faisant courir le risque d'une blessure vasculaire si la dissection n'a pas été poussée jusqu'au bord basilaire. Une complication hémorragique sévère a été rapportée dans la littérature (*GAUTHIER, 1990*).

- soit une crête alvéolaire haute et mince, d'autant plus gênante que des dents sont encore présentes sur l'arcade. C'est le cas des agénésies dentaires multiples chez de jeunes patients, où se pose l'indication d'un renforcement préalable de la table externe par une greffe osseuse (*TULASNE, 1992*). Des greffons prélevés sur la voûte crânienne permettent une reconstruction sûre et indolore de la région alvéolaire sur presque toute sa hauteur. Les formes plus localisées d'hypoplasie alvéolaire horizontale peuvent bénéficier des techniques de régénération osseuse par membrane.

On peut effectuer un élargissement du matériel osseux de l'arcade par implantation immédiate associée à un clivage de la crête et à la régénération tissulaire guidée (*MASSIMO, 1992*).

Un examen radiologique type Scanora ou Dentascan permettra de dépister ces formes anatomiques défavorables et de poser au mieux les indications thérapeutiques.

#### **2.2.2.2. - SECTEUR POSTERIEUR**

La présence du nerf dentaire inférieur limite les possibilités d'implantation dans ce secteur où il est essentiel d'obtenir un ancrage particulièrement résistant.

Une résorption osseuse importante abaissant la crête alvéolaire à un niveau proche du canal dentaire peut s'opposer à la mise en place d'implants, même les plus courts.

Par ailleurs, la constatation sur les films rétro-alvéolaires ou la radiographie panoramique, d'une hauteur d'os importante au-dessus du canal dentaire ne doit pas faire conclure trop rapidement à une implantation possible. Les coupes tomographiques peuvent révéler des conditions anatomiques défavorables (*TULASNE, 1992*) :

- une crête alvéolaire très mince
- un corps mandibulaire de forme irrégulière, avec forte concavité linguale
- une densité osseuse pratiquement nulle au sein d'un étui cortical généralement trop mince pour assurer une stabilité primaire de l'implant.

Ainsi le bilan radiographique préopératoire permettra de préciser :

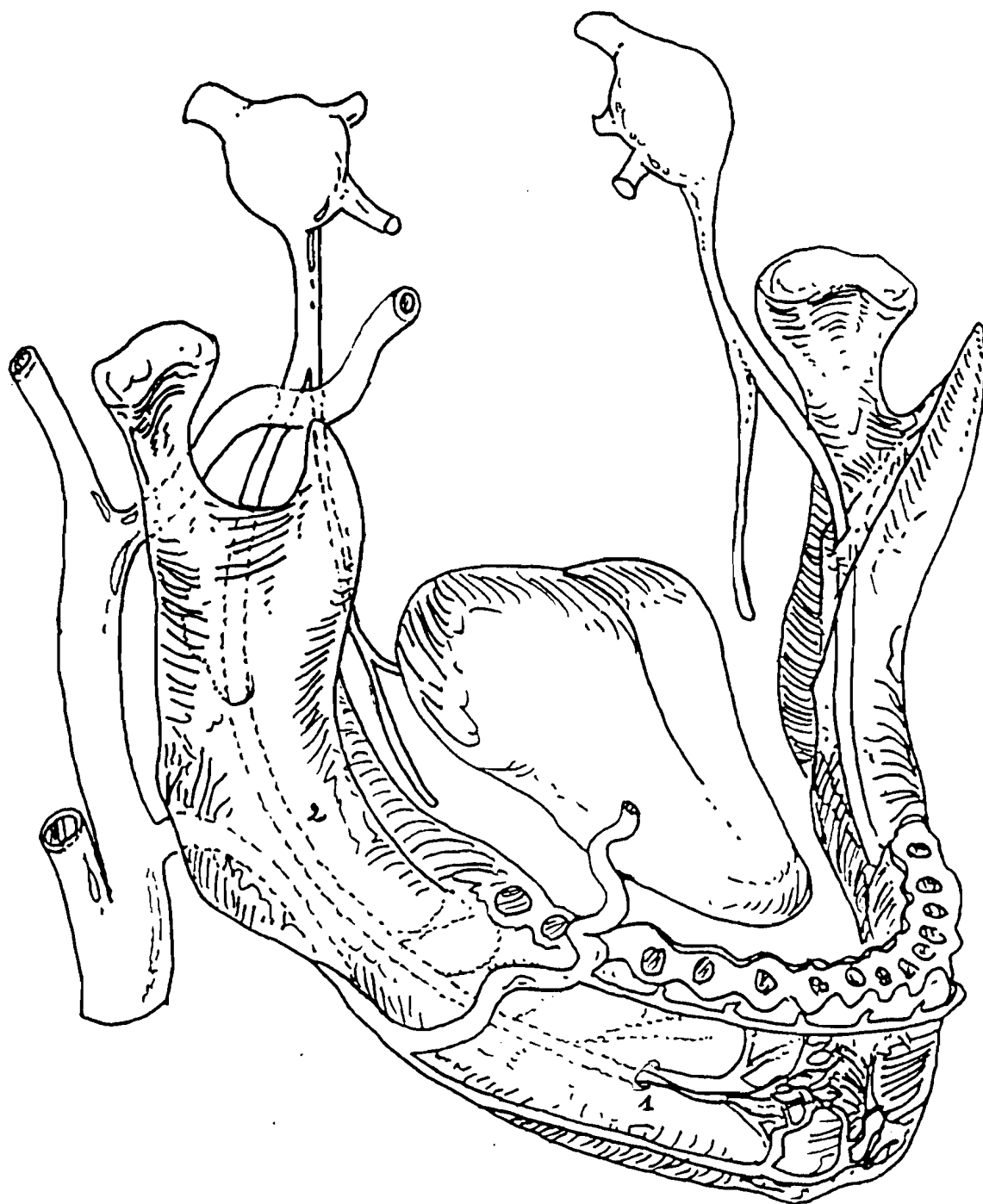
le siège du canal dentaire inférieur par rapport à la corticale supérieure et à la corticale linguale, en sachant que ce canal peut ne pas apparaître même sur les coupes scanner coronales directes.

En effet, c'est tantôt un conduit à parois nettes, tantôt un simple trajet à travers les mailles du tissu spongieux, ROUVIERE cité par TULASNE et Coll. (1992).

- la position de la crête alvéolaire par rapport aux dents antagonistes
- l'épaisseur de l'os alvéolaire dans le sens vestibulo lingual
- l'existence d'une concavité de la table interne
- la densité du tissu spongieux, très variable selon les patients : parfois voisine de l'os cortical environnant, plus souvent irrégulière, sous forme de fines travées plus ou moins apparentes sur les clichés.

La section ou la compression directe du nerf dentaire inférieur est un acte grave. Cependant des sections iatrogènes du canal dentaire lors d'interventions d'implantologie n'ont pas été rapportées . Aussi peut-on penser que le tableau clinique ressemble à celui d'une section du nerf lors d'une fracture mandibulaire. De toute façon la douleur est immédiate et vive, suivie d'une anesthésie totale du territoire irradié. Cette anesthésie est en générale définitive. Elle peut régresser parfois, le patient peut retrouver une certaine sensibilité, (le patient ressent une violente piqûre) puis des fourmillements. La sensibilité revient alors progressivement, mais très lentement.

Lorsque l'implant est très voisin du canal dentaire, nous pouvons constater parfois une compression du tronc nerveux avec des paresthésies, soit avec des douleurs de type névrites, soit avec des troubles de la sensibilité mentonnière, ou des fourmillements avec ou sans anesthésie de la lèvre inférieure (GODET, 1991).

**SCHEMA N° 2 : LES RISQUES A EVITER (BRIZON, 1963)**

**1 - Trou mentonnier**

**2 - Canal dentaire inférieur**

### 2.2.3. - LA RESORPTION OSSEUSE POST-EXTRACTIONNELLE

La structure osseuse s'organise pour résister aux contraintes qui lui sont imposées : tractions musculaires, intégration de contraintes manducatrices (*BERT, 1985*).

- **La mandibule** : la mécanomorphose de la mandibule n'est plus, après la perte des dents, sous la double influence de la pression manducatrice et des muscles masticateurs, et son organisation va évoluer en fonction des seules contraintes qui lui restent : L'influence du mylo-hyoïdien, par exemple, va faire migrer la crête osseuse prémolaire et molaire plus lingualement, de même les génio-glosse et génio-hyoïdiens pour la crête incisive.

En outre, et c'est un point remarquable, une corticale osseuse se reforme toujours en surface.

L'édentation fait donc évoluer l'anatomie de l'os alvéolaire, mais ne change que peu l'ostéoarchitecture de la mandibule.

- **Le maxillaire supérieur** : cet os, déjà naturellement peu riche en cellules osseuses se trouve privé par la perte des dents, des seules contraintes qui lui permettaient de conserver une organisation interne.

De plus l'involution permanente des cavités pneumatiques réduit le volume disponible de cet os.

Après un certain temps d'édentation, l'os maxillaire supérieur perd des piliers d'os spongieux trabéculaire et ne se retrouve constitué que d'os papyracé, vouant à un échec rapide toute implantation tentée en son sein.

**CHAPITRE 3 :**  
**PLACE DE L'IMPLANTOLOGIE**  
**DANS LE PLAN DE TRAITEMENT**  
**DES MALADIES PARODONTALES**



### 3. - PLACE DE L'IMPLANTOLOGIE DANS LE PLAN DE TRAITEMENT DES MALADIES PARODONTALES

#### 3.1. - INTRODUCTION

L'éventualité de l'utilisation des implants endo-osseux dans le cadre de la réhabilitation prothétique doit être impérativement envisagée actuellement, en alternative possible aux traitements classiques car leur fiabilité a été démontrée par nombreux auteurs (*ALBREKTSSON, 1991 ; WERBIT, 1991*).

Cette possibilité trouve naturellement de nombreuses indications chez les patients présentant des parodontites complexes avancées. On est en droit de se poser la question de savoir si on peut mettre en place des implants chez ses patients. Les implants mis en place, en particulier, si des dents naturelles subsistent encore sur l'arcade, ne risquent-ils pas de subir les mêmes atteintes que celles-ci?

Enfin, on peut se poser la question de la conservation de la dent atteinte dont le pronostic paraît réservé ou de son extraction et de son remplacement immédiat par un implant.

Il n'y a pas actuellement de réponse formelle à ces questions, mais les publications récentes et l'expérience clinique ont montré qu'il était possible de mettre en place des implants chez les patients atteints de maladies parodontales après bien entendu avoir effectué le traitement classique : traitement initial, contrôle de plaque par le patient, curetages et surfaçages radiculaires et enfin si nécessaire, chirurgie parodontale destinée à mettre à plat les défauts osseux préexistants, par addition ou par soustraction osseuse.

De nombreux cas constituent des indications de choix pour les implants, dès lors que l'état parodontal le permet.

La mise en place d'implants peut constituer un traitement particulièrement judicieux si les dents naturelles adjacentes au secteur édenté sont légèrement mobiles après le traitement parodontal, mais dont

la sévérité de la pathologie ne justifiait pas leur extraction immédiate, le remplacement des dents absentes se fera par un bridge implanto-porté sans connexion aux dents adjacentes.

Cette solution élégante et conservatrice répond de plus au dilemme de la solidarisation des implants aux dents naturelles.

Enfin, une question se pose actuellement dans l'élaboration du plan de traitement : conserver ou implanter ? (*LISGARTEN, 1985*) En d'autres termes, est-il plus judicieux et plus efficace de conserver des dents à support parodontal réduit dont le pronostic paraît réservé, au prix de traitements longs et fastidieux pour le patient, ou bien est-il préférable d'extraire ces dents et de les remplacer par des implants ?

### **3.2. - APPORT DE L'IMPLANTOLOGIE A LA PARODONTOLOGIE**

#### **3.2.1. - PERENNITE D'UN IMPLANT POUR LES EDENTATIONS DUES A LA PARODONTITE .**

##### **3.2.1.1. - INTERFACE IMPLANT TISSUS MOUS**

Le pronostic à long terme d'une thérapeutique implantaire dépend essentiellement, du maintien de l'ostéo-intégration de l'implant objectivée cliniquement par son immobilité et de la capacité des tissus péri-implantaires à former une sertissure autour du pilier.

##### **a. - interface implant-épithélium**

L'analyse ultra-structurale met en évidence la présence d'un système d'attache épithéliale composé d'hémidesmosomes et d'une lame basale à la manière d'un épithélium de jonction (*DETIENVILLE, 1991*).

Mais ce contact intime, observé de façon générale entre l'épithélium buccal et le titane a été décrit aussi bien au niveau d'implants ostéo-intégrés que d'implants fibro-intégrés (*BELKHIRIA, 1987*).

Cependant, en présence d'ostéo-intégration, la jonction épithéliale est de faible hauteur. La migration épithéliale tout autour d'un implant témoigne d'un échec (*ALBREKTSSON, 1983*).

### **b - interface implant-tissu conjonctif**

L'histologie du tissu conjonctif sous-jacent à la jonction épithéliale révèle la prédominance de fibroblastes et la présence de quelques faisceaux de collagène orientés parallèlement à la surface implantaire.

On ne peut donc pas parler d'attache conjonctive, mais seulement d'adhérence du tissu conjonctif à la surface du titane.

En denture naturelle, l'attache épithélio-conjonctive réalise une barrière sélective au fond du sulcus s'opposant à la pénétration des produits bactériens et toxiques. Si cette barrière est rompue, les fibres de collagène de l'attache conjonctive peuvent être détruites, l'épithélium migre alors en direction apicale, favorisant la formation d'une poche parodontale (*DETIENVILLE, 1991*).

A la surface d'implant endo-osseux, il n'y a ni cément ni desmodonte. On peut se demander comment l'attache épithéliale et le tissu conjonctif sous-jacent peuvent, malgré des fibres collagènes orientées fonctionnellement, jouer efficacement un rôle de barrière entre le milieu buccal et l'os, garant de la stabilité de l'attache.

#### **3.2.1.2. - AU NIVEAU DE L'ETAGE OSSEUX**

De nombreux auteurs au début, préconisaient la mise en place d'un "pseudo-ligament péri-implantaire", ligament qui serait similaire au ligament alvéolaire d'une dent naturelle (*BABBUCH, 1972 ; JAMES, 1974*).

LONCA cité par BAUCHEZ (1986) considère que la création d'un ligament parodontal implantaire joue un rôle important car il doit permettre de transmettre les forces et pressions ostéolytiques en force de tractions ostéogéniques.

Les composantes collagéniques sont orientées parallèlement à la surface de l'implant (*BABBUCH, 1972*) SCHLUGER (1977) a même décrit aussi des fibres transversales rappelant une structure en hamac.

Par contre, de nombreux auteurs BRÄNEMARK et Coll. (1986) , ADELL et Coll. (1981) , ALBREKTSSON et Coll. (1981) pensent que lorsque le tissu fibreux interposé est de faible épaisseur, et que ces fibres sont orientées perpendiculairement entre l'os et l'implant, la situation peut être considérée comme idéale.

Ainsi BRÄNEMARK (1986) parle plutôt d'un ancrage direct des cellules osseuses sur l'implant : ostéo-intégration.

HOBKIRK cité par BAUCHEZ (1986) la compare à une ankylose et la juge préférable à une capsulation fibreuse.

DOMS cité par BERT (1986) estime qu'il y a toujours un manchon fibreux autour de l'implant aussi fin soit-il.

L'évolution vers la pseudo-arthrose ou l'ostéo-intégration est fonction des nombreux facteurs (*LISTGARTEN, 1991*).

- nature chimique de la surface de l'implant
- caractéristiques physiques de la surface de l'implant
- préparation chirurgicale du site
- prise en charge de l'implant
- hygiène

### **3.2.1.3.- PLAQUES BACTERIENNES ASSOCIEES AUX IMPLANTS**

#### **a - adhérence au titane**

Les phénomènes d'adhérence de bactéries aux surfaces dentaires sont conditionnés par des interactions spécifiques entre la pellicule acquise d'origine salivaire et certains récepteurs à la surface des micro-organismes.

L'altération de l'un ou l'autre de ces paramètres peut modifier l'adhésion initiale des bactéries aux surfaces dentaires et de ce fait changer la composition et le potentiel pathogène de la flore.

Lorsque l'on substitue à une dent un implant en titane, on devrait observer une pellicule acquise et des phénomènes d'adhérence bactérienne différents puisque tous les ions métalliques, donc le titane, inhibent la croissance bactérienne.

WOLINSKY et Coll. (1989) montrent in-vitro que l'émail, en raison d'une plus grande affinité électrostatique, constitue un meilleur support que le titane pour l'absorption des protéines salivaires. D'autre part, l'adhérence d'*actinomyces viscosus* est cinq fois moins importante au titane qu'à l'émail. Ceci peut s'expliquer par la différence quantitative de protéines salivaires absorbées sur le titane.

En revanche, le taux de streptocoques sanguins est similaire sur les deux substrats ; l'adhérence de ce micro-organisme devant faire intervenir d'autres mécanismes encore mal connus.

Le développement d'une plus grande proportion de streptocoques sanguins que d'actinomyces viscosus à la surface du titane, devrait favoriser la formation d'une flore à moindre potentiel pathogène pour les tissus péri-implantaires.

En effet ELLEN cité par DETIENVILLE (1991) montre que la colonisation primaire de la surface dentaire par l'actinomyce viscosus crée un environnement favorisant la colonisation secondaire par des bactéries gram-négatifs parodontogènes.

### **b - Flore associée aux implants stables**

La flore cultivable prédominante, prélevée au niveau d'implants stables, ressemble à celle qui peut être observée au niveau d'un sulcus cliniquement sain.

APSE et Coll. (1989) comparent la flore sous-gingivale prélevée au niveau des sites dentaires et implantaires cliniquement sain, chez des patients partiellement ou totalement édentés. Les implants étaient en fonction depuis au moins six mois et les patients soumis à des contrôles professionnels annuels. Les cocci représentent 84 à 88% de la flore alors que les bâtonnets mobiles et non mobiles et les spirochètes ne sont présents qu'en faible quantité. LEKHOLM (1986) rapportent des résultats comparables dans une étude rétrospective sur des implants en fonction depuis 6 mois à 15 ans. La fréquence des micro-organismes étudiés est plus importante chez les édentés partiels que chez les édentés complets. Mais, si l'on compare les prélèvements effectués, chez un même patient, au niveau des dents et des implants, il n'existe pas de différence statistiquement significative tant au niveau de la fréquence de détection que de la proportion dans laquelle les micro-organismes sont isolés. Il existe une disparité dans la proportion des bactéries mobiles entre les édentés partiels et les édentés totaux (respectivement 3% et 9%); celle-ci pourrait s'expliquer par la différence d'environnement entre ces deux situations cliniques. En effet, chez l'édenté total, la microflore de la muqueuse buccale semble être la source de la colonisation bactérienne de la surface implantaire (MOMBELLI, 1988) alors que chez l'édenté partiel, les dents résiduelles pourraient jouer un rôle de réservoir des bactéries pathogènes (SANZ, 1987; MOMBELLI, 1988). Cette hypothèse pourrait expliquer la fréquence de détection plus élevée de micro-organismes pathogènes, tels que les bactéroïdes à pigment noir, l'Actinobacillus actinomycetemcomitans ou le Capnocytophage, chez l'édenté partiel comparée aux valeurs relevées chez l'édenté total (LEKHOLM, 1986). Le suivi clinique, pendant 3 ans (JEMT, 1990) de 10 restaurations unitaires

sur implant, révèle que la flore microbienne prélevée autour des restaurations est semblable à celle des dents adjacentes et sans espèces pathogènes. D'un point de vue quantitatif, il existe dix fois plus de micro-organismes au niveau des couronnes sur implants qu'au niveau des dents naturelles. La quantité importante de plaque dans la zone gingivale s'explique par les nouveaux composants qui en favorisent l'accumulation.

### **c - Flore associée aux situations d'échecs**

La flore cultivable prédominante est abondante et plus complexe qu'au niveau des sites sains.

Au niveau des sites implantaire présentant une détérioration clinique évolutive, les proportions de spirochètes, fusiformes, bâtonnets mobiles, bactéries associées aux sites actifs des parodontites augmentent très nettement par rapport aux situations implantaire saines (*DETIENVILLE, 1991*).

Toutefois les proportions de morphotypes pathogènes sont toujours inférieures à celles associées à la parodontite de l'adulte. Les bactéries gram-négatifs anaérobies représentent plus de 50% de la flore et les bactéroïdes à pigment noir plus de 30 % dans plus de la moitié des prélèvements effectués par *MOMBELLI (1987) ; DETIENVILLE, (1991)*.

Parmi les bactéroïdes à pigment noir, le bactéroïde *intermedus* est la souche qui prédomine. Les micro-organismes parodontogènes tels que les bactéroïdes à pigment noir, le capnocytophage ou les spirochètes pourraient constituer un facteur étiologique dans le développement d'un processus infectieux péri-implantaire, il existe donc bien une entité clinique de "Péri-implantite" (*ALCOFORADO, 1991*).

Cependant s'il existe des similitudes entre les flores associées aux parodontites de l'adulte et aux péri-implantites, il semble que les tissus péri-implantaires soient moins sensibles que les tissus parodontaux à l'action de la plaque bactérienne. L'absence de tissu conjonctif entre l'os et la fixture pourrait expliquer cette plus grande résistance face à l'inflammation. Il est donc impératif d'assainir la situation parodontale avant la mise en place d'implants et d'instaurer une maintenance régulière et rigoureuse.

Par ailleurs, la proposition des implants dans le traitement des édentements partiels devenant de plus en plus fréquente, il est essentiel de bien analyser préalablement les causes de ces édentements. Si la perte des dents est d'origine parodontale, le traitement spécifique de la forme clinique de la parodontite précédera la mise en place de l'implant. Dans le contexte d'une forme agressive, on hésitera peut-être à choisir un pilier esthétique sur lequel la plaque s'accumule dix fois plus.

### **3.2.1.4 - ASPECTS BACTERIOLOGIQUES DES PARODONTOPATHIES**

#### **a - Etat sain**

Le sillon gingivo-dentaire à l'état sain est colonisé essentiellement par des espèces bactériennes aérobies-anaérobies facultatives à gram-positif, telles que le Streptocoque sanguis, le Streptocoque mitis et l'Actinomyces viscosus.

#### **b - Etats pathologiques**

Dans les cas de gingivites, l'état inflammatoire de la gencive marginale est surtout lié à l'accumulation de la plaque bactérienne et à la multiplication excessive des bactéries présentes à l'état sain.

Dans les formes plus sévères (gingivite sévère, gingivite ulcéro-nécrotique) et les processus destructifs tels que les parodontites, la flore bactérienne sous-gingivale devient plus complexe. Elle se caractérise par une nette augmentation des bactéries essentiellement gram négatif microaérophiles et anaérobies qui trouvent alors des conditions d'anaérobiose et de potentiel redox à l'état réduit, favorables à leur croissance.

De multiples interactions s'établissent entre elles : interactions nutritionnelles-coagrégations spécifiques. Plus de 300 espèces bactériennes ont été identifiées dans les poches parodontales (CLERMONT, 1993).

Les travaux réalisés au cours de ces 10 dernières années ont permis de mettre en évidence la prévalence de certaines espèces bactériennes très invasives spécifiquement impliquées dans la pathogénie des parodontites (CLERMONT, 1993).

A l'heure actuelle les plus fréquemment identifiées sont les bactéroïdes à pigmentation noire (*Porphyromonas gingivalis*, *Prevotella intermedia*), *Actinobacillus actinomycetemcomitans*, *Fusobacterium nucleatum*, *Wolinella* resta et les tréponèmes (Spirochètes) (CLERMONT, 1993). Néanmoins, en raison de la complexité de la flore parodontale, cette liste n'est pas exhaustive.

Les lésions parodontales sont réparties en sites actifs caractérisés par une destruction osseuse progressive et en sites inactifs avec arrêt momentané de cette destruction.

Ces phases d'activité et de "repos" s'associent à des modifications quantitatives de la flore bactérienne au sein de la poche parodontale. A partir de ces observations est apparu le concept de bactéries "protectrices", telles que les Streptocoques sanguis, *Veillonella parvula*, *Capnocytophaga Ochracea*, *Actinomyces*, en nombres plus importants.

Dans le cas des parodontites réfractaires aux thérapeutiques conventionnelles, d'autres micro-organismes ont pu être mis en cause (CLERMONT, 1993):

- d'une part, des espèces bactériennes Gram négatifs : aérobies - anaérobies facultatives appartenant à la famille des Enterobacteriaceae et au genre *Pseudomonas* ;
- d'autre part, des levures du genre *Candida* (voir tableau 7).



	PARODONTE SAIN	GINGIVITE	GINGIVITE ULCERO- NECROTIQUE	PARODONTITE CHRONIQUE ADULTE	PARODONTITE PROGRESSIVE RAPIDE	PARODONTITE JUVENILE LOCALISEE
		10 à 20 fois plus de bactéries/état sain				Peu de plaque Bactéries plutôt saccharolytiques
<b>AEROBIES - ANAEROBIES FACULTATIVES</b>	Cocci Gram + Streptocoque sanguis (+++) mitis  Bâtonnets Gram + Actinomyces viscosus (++)  Cocci Gram - Neisseria	Cocci Gram + Streptocoque sanguis mitis  Bâtonnets Gram + Actinomyces viscosus naeslundii		Plaque supra-gingivale (≈ gingivite) Cocci G+ et Bâtonnets G+		
<b>ANAEROBIES</b>		Cocci Gram - Veillonella  <i>Formes plus sévères :</i> Bâtonnets Gram - Prevotella intermedia  Fusobacterium nucleatum <i>Parfois :</i> Spirochètes	Spirochètes  Bâtonnets Gram - Prevotella intermedia	Plaque sous-gingivale Bâtonnets Gram - plutôt asaccharolytiques  Porphyromonas gingivalis  Fusobactérium nucleatum  Selenomonas sputigena  Spirochètes	plus de bâtonnets saccharolytiques/ parodontite chronique  Porphyromonas+++ gingivalis	Bâtonnets Gram - <i>rarement</i>  Porphyromonas gingivalis
<b>MICRO AEROPHILES</b>		<i>Parfois :</i> Eikenella corrodens Capnocytophaga gingivalis		Capnocytophaga  Eikenella corrodens		Actinobacillus actinomycetem- comitans (+++) Capnocytophaga sputigena ± (diabète)

### c- Commentaires

Les études microbiologiques mettent en évidence de nombreuses similitudes entre les flores implantaire et dentaire dans les conditions cliniques analogues. Ainsi, dans le cas d'échec, le sillon gingivo-implantaire contient des bactéries Gram-anaérobies parodontogènes pouvant induire une péri-implantite.

Il est évident que le processus infectieux ne se développe pas autour d'un implant ostéo-intégré comme autour d'une racine. Des études complémentaires sont nécessaires pour préciser la pathogénie de la péri-implantite : il existe certainement des éléments de réponse dans l'analyse des situations d'échec trop souvent négligées par les auteurs qui ne mettent l'accent que sur le taux de succès.

La pérennité d'un implant pour des édentations dues à la parodontite ne pourra être mise en évidence qu'après des études microbiologiques.

Ainsi des lésions tissulaires péri-implantaires expérimentales induites par le procédé des ligatures, ont donc été réalisées sur le chien par STRUB et Coll. (1988) et sur le singe par BRANDES (1988).

Chez le chien, l'absence de gencive attachée créée chirurgicalement et combinée à une accumulation de plaque due aux ligatures n'aurait provoqué ni récession gingivale, ni perte d'attache autour des implants bien que deux implants aient été perdus (STRUB, 1988). Pour BRANDES (1988) les bactéries seraient associées à l'induction et à la progression d'échecs cliniques au niveau des implants ostéo-intégrés comme les parodontites.

Toutefois, en présence de plaque bactérienne, ces implants seraient moins sensibles à la résorption osseuse que des dents naturelles, l'extension et la durée de cette résorption étant plus limitée autour des implants (GODET, 1991).

Chez l'homme, l'étude de DUCKWORHT et Coll. (1987) cité par GODET (1991) met en évidence les possibilités d'utilisation du système de sonde DNA appliqué à des sites péri-implantaires.

Autour d'implants en alumine des tests positifs avec système ont été obtenus à partir de prélèvements effectués dans des poches d'une profondeur moyenne de 5,7 mm. La présence de *Bactéroïdes gingivales intermedius* a été mise en évidence.

Toutes ces observations laissent penser que :

- la notion de barrière osseuse en rapport avec le phénomène d'ostéo-intégration permettrait une plus grande stabilité et résistance du tissu osseux péri-implantaire face à la plaque bactérienne, que ne le permettrait le parodonte des dents naturelles (*BRANDES, 1988*).
- les effets favorables exercés par le titane sur la plaque microbienne (*ADELL, 1986 ; WOLINSKY, 1989*) induisent une microbiologie assez particulière : il en résulte que les éléments virulents habituellement rencontrés dans les parodontites (BG, BI et Aa) sembleraient absents même en cas de poches profondes et de grande quantité de plaque.
- le pilier en titane "conventionnel" avec son joint implanto-prothétique supra-gingival fait partie de la technique de routine ayant permis la réputation de l'école suédoise. Le fait de déplacer sous-gingivalement le joint implanto-prothétique ou de supprimer le pilier en titane risque de modifier deux paramètres importants :
  - la plaque bactérienne ne se déposera plus sur le titane, mais sur l'élément cosmétique
  - l'interface titane-tissus mous constituant le sillon gingivo-implantaire est grandement ou totalement modifiée par l'absence plus ou moins complète du titane.

Ces modifications pourraient représenter des facteurs de risques pour la santé des tissus péri-implantaires. Les poches plus ou moins profondes habituellement rencontrées autour des implants peuvent alors servir de niche écologique apte à initier des phénomènes inflammatoires plus extensifs accompagnés d'une destruction tissulaire plus sévère en cas de maintenance prophylactique insuffisante.

En l'absence de statistiques infirmant cette hypothèse, il semble que la suppression partielle ou totale de la protection liée à la présence du pilier en titane devrait conduire à choisir et à créer des conditions tissulaires optimales contribuant ainsi à la longévité de l'implant (*GODET, 1991*).

La pérennité d'un implant mis en place après maladie parodontale doit être appréciée, non seulement par les critères de succès de l'ostéo-intégration, mais aussi par l'absence de parodontites d'une part, et d'autre part par des études de la réponse de la muqueuse péri-implantaire et la modification du niveau osseux à long terme.

Dans la région du site implantaire, ce sont les caractéristiques de l'implant, de son matériau et des tissus qui l'entourent, qui déterminent les réactions biologiques propres à en assurer la biocompatibilité. Le tissu humain, du point de vue mécanique, est un matériel non homogène, multicomposé, anisotropique, à comportement visco-élastique non linéaire (DUBRILLE, 1987).

De plus, en essayant d'explorer les conditions de l'interface implant tissu vivant, il apparaît insuffisant de considérer seulement la réaction tissulaire immédiatement voisine de l'implant. Selon la sévérité de l'action dynamique, les tissus d'arrière-plan seront proportionnellement impliqués. L'effet des charges cycliques en fonction du temps, peut entraîner des réactions réversibles ou irréversibles. Malheureusement, ceci n'a pas encore été suffisamment étudié. Or ces phénomènes vont interférer sur la pérennité de l'implant.

### **3.2.1.5. - APPRECIATION DE LA LONGEVITE D'UN IMPLANT A LONG TERME**

#### **a - Réponse de la muqueuse péri-implantaire**

La fiabilité des implants ostéo-intégrés comme piliers de prothèse semble découler de la maîtrise simultanée de plusieurs facteurs biomécaniques (BRÄNEMARK, 1986 ; ZERBIB, 1991).

Le rôle de la réponse péri-implantaire dans la longévité de l'implant n'est pas clairement établi. Il reste donc à rechercher et à définir une méthode permettant de décrire et d'interpréter le statut de la muqueuse.

Les similitudes apparentes de la morphologie clinique des tissus gingivaux et péri-implantaires ont conduit à utiliser les mesures parodontales habituelles pour évaluer la santé de la muqueuse qui borde l'implant.

Alors que les tissus parodontaux ont été abondamment décrits, les données histomorphométriques de la muqueuse péri-implantaire restent essentiellement inconnues. On émet l'hypothèse de l'existence d'un certain système fibrillaire d'attache dans la muqueuse péri-implantaire autour de la partie cervicale de l'implant et on pense qu'il s'y forme une attache épithéliale analogue à l'épithélium de jonction et assurant le joint d'étanchéité.

Le recours aux paramètres parodontaux vise un double objectif ; il prétend décrire et prévoir. La description des tissus parodontaux donne un moyen de comparaison des sites et à plus long terme, elle permet de suivre leur état de santé, d'observer l'efficacité des traitements.

La prédiction d'une activité parodontale pathologique déduite de l'observation des paramètres cliniques n'est pas tout à fait comprise et serait même contestée (APSE, 1991). Certains auteurs (ADELL, 1981 ; ADELL, 1986 ; BRÄNEMARK, 1986) étudiant la muqueuse péri-implantaire chez des édentés ont appliqué des critères parodontaux pour évaluer l'état de santé ou de maladie autour d'implants dentaires.

Ainsi l'étude de TORONTO (APSE, 1991) sur l'efficacité à long terme des implants ostéo-intégrés (réponse de la muqueuse péri-implantaire) rend compte des aspects descriptifs de la muqueuse péri-implantaire en empruntant des indices parodontaux au travers d'une étude clinique et prospective s'étalant sur neuf années.

238 implants de Bränemark sont placés au niveau de 49 arcades mandibulaires édentées. Les paramètres cliniques évalués sont :

- l'indice de plaque
- l'indice de gencive adhérente
- l'indice gingival
- la profondeur de sondage
- la mesure de la hauteur du pilier au-delà de la muqueuse péri-implantaire

Outre l'absence de liens évidents entre la perte d'un implant ostéo-intégré ou un problème de santé muqueuse et une hygiène médiocre, les auteurs semblent conclure que les indices parodontaux appliqués à la muqueuse péri-implantaire sont d'un intérêt limité s'ils doivent être considérés comme des mesures de succès ou d'échec d'implants ostéo-intégrés.

Ces auteurs, APSE et Coll. (1991) ont comparé leur résultat à ceux d'autres auteurs (ADELL, 1981 et 1986). Il existe une grande divergence du fait des différents critères d'inflammation utilisés par chaque groupe.

La fiabilité des paramètres d'évaluation clinique empruntés à la parodontologie et utilisés comme éléments d'appréciation d'un état implantaire, pourrait-elle être alors remise en question ?

En effet, APSE et Coll. (1991) pensent qu'en présence d'implants, l'interprétation des paramètres cliniques mérite un complément d'analyse si l'on veut utiliser les indices parodontaux comme moyen d'évaluer une atteinte péri-implantaire.

### **b - Modification du niveau osseux**

Les dents naturelles, les prothèses traditionnelles ainsi que les implants dentaires, sont tous tributaires de la qualité et de la quantité de l'os en guise de soutien.

Si les mécanismes de ce soutien sont différents, l'observation suivie du niveau de l'os fournit des renseignements appréciables sur la longévité des dents et sur leurs substituts.

La préservation du niveau de l'os est l'un des facteurs les plus importants à prendre en compte en prothèse sur implants. Les critères de succès généralement utilisés comprennent des mesures du niveau de l'os objectivées par la radiographie ; cela fait partie des moyens habituels d'évaluation clinique. De plus, la comparaison entre le niveau osseux péri-implantaire et les modifications constatées dans d'autres situations prothétiques permettent d'entrevoir la valeur des solutions implantaires.

Ainsi CHAYTOR et Coll. (1991) ont étudié plus particulièrement les modifications du niveau osseux d'après les radiographies rétroalvéolaires prises chaque année pendant 9 ans lors de visites de rappel traitement par implants (238 sites ayant reçu des implants de Brånemark).

Après avoir été mesurés, les niveaux osseux font l'objet d'une analyse statistique dans le but de les corrélérer avec des indices parodontaux.

Malgré quelques variations individuelles entre patients, les résultats semblent venir confirmer la viabilité à long terme de la méthode de Brånemark.

Cependant, la faible corrélation entre les modifications du niveau osseux et les différents indices parodontaux laisse à penser que les critères habituels de santé parodontale ne sauraient être extrapolés à l'environnement péri-implantaire.

Il semble alors nécessaire que des progrès liés à l'amélioration des techniques radiographiques de quantification, permettent de mieux comprendre les mécanismes biologiques, physiques de l'ostéo-intégration.

CHAYTOR et Coll. (1991) pensent que la diversité des groupes de population étudiés ainsi que les techniques appliquées par différents auteurs, ne permettent pas une comparaison directe des modifications du niveau osseux des implants ostéo-intégrés.

QUIRY-NEN et Coll. (1991) ont étudié la précision du sondage parodontal autour des implants vissés.

L'examen radiographique et la mesure du niveau osseux marginal sont des paramètres essentiels dans l'évaluation longitudinale de la stabilité des tissus péri-implantaires. Cette étude poursuit deux objectifs : établir une relation entre le niveau et la situation de l'attache d'une part, examiner la reproductibilité du sondage autour d'implants vissés à l'aide de sonde standard ou à pression contrôlée d'autre part. Les 108 patients ont reçu des implants endo-osseux type Brånemark supportant des attachements stabilisateurs des prothèses adjuvées type barre de DOLDER.

Le niveau d'attache est calculé en additionnant la profondeur de poche (distance entre le niveau marginal gingival et le fond de la poche) et la "récession" (distance entre le bord marginal de la gencive et le sommet de la vis de connexion). Des sondes standards (Merrit-BTM) et électroniques à pression constante sont utilisées (Péri-Probe TN). Après placement de la vis de connexion, le niveau osseux autour des fixtures est recherché (l'intervalle de 6 à 18 mois) radiographiquement. L'existence de cratères intra-osseux oblige les opérateurs à "corriger" la mesure du niveau osseux pour une meilleure évaluation de celui-ci. Les résultats montrent que la situation du niveau osseux est de 1,4 mm apicale au niveau de l'attache : cette corrélation est constatée dans le temps, indépendante du site (mésial ou distal) et plus élevée en l'absence d'inflammation gingivale. Il existe une forte reproductivité du sondage intra-examineur quelle que soit la sonde utilisée.

Ces auteurs concluent que la détermination clinique du niveau d'attache autour des implants vissés est un indicateur précis du niveau osseux péri-implantaire en présence d'un état gingival moyen.

On peut donc conclure que l'appréciation de la viabilité à long terme des implants ostéo-intégrés, reste presque une constatation clinique et le fondement scientifique n'est que partiellement établi.

Ce fondement scientifique devrait prendre en compte :

- l'examen radiographique
- la mesure du niveau osseux
- le type d'implant
- la cause de perte des dents remplacées
- la flore bactérienne associée aux implants stables

Ce fondement doit être établi de façon internationale après des études.

Il existe une diversité de la durée des études selon les auteurs de 3 à 15 ans. Il est vrai que la pérennité d'un implant à 3 ans est limitée.

Il devrait exister une reproductibilité des différents paramètres de mesures afin que les études de l'appréciation de la longévité à long terme soit fiable.

La pérennité d'un implant après ostéo-intégration pourrait dépendre de l'absence de parodontite, c'est à dire la mise en place d'une maintenance rigoureuse.

### **3.2.2. - PERENNITE D'UN IMPLANT DANS UNE BOUCHE CARIEUSE**

#### **a - Bactéries associées à la carie**

Les différentes espèces bactériennes rencontrées dans la pathologie carieuse, existent dans la salive. Leur pourcentage au sein de la pathologie carieuse est plus élevé. La flore bactérienne de la carie est constituée de bactéries aérobies et anaérobies. Ce sont des cocci et des bacilles.

#### **- Bactéries aérobies**

- streptocoque salivarius
- streptocoque mitis
- streptocoque sanguin
- streptocoque mutans
- staphylocoques
- neisseria
- lactobacilles
- bacilles Gram négatif



### - Bactéries anaérobies

- streptocoques anaérobies
- veillonella
- actynomyces viscosus
- israeli
- naeslundii
- sphérophorus
- bactéroïdes melaninogeniaus

### b - Plaques bactériennes associées aux implants

(CF 3.2.1.3.)

### c - Conclusion :

Les bactéries associées aux situations d'échec des implants sont différentes des bactéries liées dans la pathologie carieuse. On pourrait donc penser qu'une atteinte carieuse ne devrait pas nuire à la pérennité d'un implant. Mais une étude semble nécessaire à ce sujet.

### 3.2.3. - POSSIBILITES DE REMPLACEMENT DE DENTS ABSENTES, DU A LA PARODONTITE, PAR DES IMPLANTS

Un implant est en mesure de répondre aux exigences fonctionnelle et esthétique durant un temps prolongé et sans donner lieu à des complications lorsque les conditions suivantes sont remplies :

- indication correcte, prenant en considération l'ensemble des facteurs anatomiques, physiologiques, médicaux et psychologiques qui s'imposent,
- application d'une technique opératoire aussi atraumatique que possible

- élimination de facteurs mécaniques iatrogènes par une conformation adéquate des surfaces occlusales des pièces prothétiques reposant sur les implants

En mettant rigoureusement en application ces principes, il est possible d'obtenir un équilibre biodynamique qui assure la pérennité de l'implant.

### **3.2.3.1. - UN CERTAIN NOMBRE DE REGLES FONDAMENTALES SONT A RESPECTER**

L'implantologie a pour but de rétablir l'intégrité fonctionnelle du patient tout en préservant son capital physiologique et d'aménager un équilibre avec les structures restantes (cohabitation entre l'implant et les piliers naturels) ; il faut donc pour respecter la physiologie :

- utiliser des matériaux biocompatibles,
- aménager un équilibre avec les structures existantes,
- restaurer la fonction naturelle grâce à une occlusion correcte.

L'implant ne va pas seulement remplacer les dents absentes, mais il facilitera la conservation des structures existantes. Il faut être conscient que la prothèse amovible partielle ou totale conventionnelle est mutilante.

Dans certains cas : elle peut produire une mobilisation des dents piliers par le présence de crochets, une perte de la hauteur muco-alvéolaire, une dégénérescence inflammatoire de la muqueuse sous-prothétique, surtout après une parodontite complexe.

Il faut tenir compte de l'âge du patient : plus le patient est jeune, plus il faut être conservateur. C'est le cas de la parodontite prépubertaire où l'âge limite est de 12 ans.

Ne pas utiliser d'implant si une réhabilitation conventionnelle permet d'espérer un résultat optimal est une règle fondamentale.

La mise en place d'un implant doit être simple, non traumatique et se faire sous anesthésie locale ; moyennant préparation et précautions appropriées, elle doit entrer dans le cadre des interventions courantes.

Le matériau utilisé (implant) doit être inerte et bien toléré, en cas d'échec, il s'élimine facilement, sans laisser de séquelles et n'entraîne aucune perte du capital muqueux ou osseux après son élimination.

Au-delà de ces principes de base, le non-respect de certaines règles entraîne un comportement iatrogène de l'implant fondamentalement opposé à la conception de la réhabilitation orale. On insistera sur l'importance du pronostic dentaire, du pronostic parodontal, du respect de la dynamique mandibulaire.

#### **a - Pronostic parodontal**

Après une maladie parodontale, les exigences d'un os pour supporter un implant endo-osseux sont multiples. Densité et volume osseux doivent être suffisants pour supporter les piliers implantés (*DUBRILLE, 1987*). L'établissement du pronostic parodontal est étroitement lié à l'identification de la maladie parodontale spécifique (*SAMAMA, 1992*). La connaissance des différentes entités nosologiques ne permet pas, à la lumière des connaissances actuelles, de déterminer l'évolutivité des parodontopathies. L'apport de la prothèse doit tenir compte de la progression de la maladie parodontale pour répondre efficacement à la perte de la fonction et pour préserver les dents naturelles résiduelles. Car l'implant va transmettre au support osseux tous les chocs biomécaniques qui lui sont infligés. Un os de qualité amoindri par une prothèse portée pendant de longues années, par exemple, n'offrira pas toujours la résistance voulue (*DUBRILLE, 1987*). De même une prothèse mal adaptée interférera sur la stabilité de l'implant. Radiographie et surtout tomodynamométrie, permettront d'objectiver qualité et volume osseux. Une trame osseuse insuffisamment dense (image en sucre mouillé) contre indique l'insertion d'un implant.

Si l'os est résorbé, pauvre en anastomoses vasculaires, l'implant quel qu'il soit ne pourra pas s'intégrer, mal supporté par le tissu dont la nutrition se révèle amoindrie.

De même, dans les alvéoles non cicatrisées, la rétention de l'implant est insuffisante. Il faut donc attendre une cicatrisation totale de l'alvéole.

L'avènement de traitements substitutifs de l'édentement par les implants ostéo-intégrés pourrait inaugurer une approche plus serrée entre parodontie et prothèse dans la sélection des patients à risque, dont le handicap fonctionnel serait irrémédiable (*SAMAMA, 1992*).

## **b - Pronostic dentaire**

**Dents pulpées** : L'économie tissulaire constitue l'élément de réponse le plus fiable aussi bien du point de vue de la pérennité des solutions prothétiques que sur l'aspect biologique. En implantologie, le développement de la technologie doit permettre une gestion des dents d'appui dans le même contexte que les dents naturelles.

Engager tout plan de traitement avec le souci majeur d'obtenir une réversibilité de la proposition thérapeutique atténuée le caractère de complexité lié au pronostic.

**Dents dépulpées** : Étroitement associée au pronostic endodontique, la pérennité des dents dépulpées est assujettie au comportement des matériaux de reconstitution corono-radulaire. L'anatomie radulaire et endodontique, l'importance de l'ancrage canalaire, la qualité de la dentine radulaire et la pathologie initiale constituent désormais les écueils classiquement rencontrés en dentisterie restauratrice. Sur le plan prothétique, il apparaît évident de recourir aux solutions permettant une dissociation des problèmes technologiques et d'éviter dans la mesure du possible, des constructions monolithiques totalement inexploitable en cas de complication ponctuelle (SAMAMA, 1992).

**Susceptibilité à la carie** : Ce sujet de réflexion, soumis à toutes les hypothèses requises pour déterminer la prévalence d'apparition des lésions carieuses et de ses récives, influence le clinicien dans le choix des ancrages dentaires. Les conclusions tirées de "l'intention clinique" trouveront probablement une base de discussion plus centrée sur les paramètres immunologiques et génétiques. En matière d'épidémiologie et des données acquises en gérontologie, les érosions cervicales radicales actives ou inactives associées ou non à une maladie parodontale augmentent avec l'âge. Les études statistiques recensées à ce jour font apparaître des taux de caries supérieurs à 50 % dont constructions prothétiques implantaires en dépendent largement (SAMAMA, 1992).

**Cohabitation de l'implant avec les dents naturelles (piliers naturels)** : Le ou les piliers naturels coopérant avec l'implant doivent répondre à certains critères (*DUBRILLE, 1987*) :

- tout d'abord, une absence de mobilité
- être indemnes de tout foyer infectieux
- enfin présenter un bon état du complexe périodontal conjointement à un bon ancrage dans le tissu osseux.

Le complexe de soutien prothético-dento-implantaire dépend de ces éléments.

Une dent naturelle (pilier naturel) offrant une mobilité du 3ème degré est formellement contre-indiquée pour jouer le rôle de soutien dans le futur appareillage. Sa mobilité se répercutera sur l'implant qui, à ce moment, devra supporter la charge du pilier naturel.

L'analyse du périodonte de tous les futurs piliers naturels coopérant dans le complexe dento-implantaire, sera faite avec la plus grande minutie pour éviter de telles lacunes.

Il faut créer une cohabitation entre les piliers artificiels et naturels pour éviter la récurrence de la maladie parodontale, en permettant une maintenance rigoureuse.

Les règles à respecter seront les suivantes :

- assembler toujours à deux piliers naturels. Plus le module d'élasticité de l'implant sera élevé, moins la distribution de force sur les piliers naturels sera importante
- les piliers naturels ne devraient pas être mobiles
- une certaine distance entre pilier naturel et implant doit être respectée. L'éloignement doit être 6 mm au maximum et de 2,5 mm au minimum (plus le septum alvéolaire osseux le séparant des implants sera épais, mieux il sera vascularisé)
- l'implant unitaire pourra parfois être utilisé mais à condition que l'occlusion soit spécialement favorable.

### 3.2.3.2. - POSSIBILITES DE REMPLACEMENTS IMPLANTAIRES DES PARODONTITES TERMINALES

L'intégration de l'implantologie dans le plan de traitement constituera la réalité thérapeutique des années 90. Elle concrétise les travaux de BRÄNEMARK pour l'établissement de modalités opératoires intangibles.

L'accumulation statistique des critères de réussite publiés à ce jour permet raisonnablement la mise en application des implants ostéo-intégrés sous l'angle du long terme (*ALBREKTSSON, 1983*).

Les acquisitions et l'évolution des techniques chirurgicales ont permis progressivement d'élargir les possibilités de traitement. Parallèlement, l'amélioration de la technologie prothétique adaptée aux conditions cliniques pourrait donner l'impression d'une substitution inéluctable de la prothèse traditionnelle par la prothèse implantaire.

A ces constatations, la prudence doit être de règle. En effet, il apparaît dangereux de définir une attitude thérapeutique absolue, qui tend à dire "là où il y a édentement, il y a ou aura implants" (*NGUYEN, 1990*).

Pour éviter les risques d'un tel dérapage, il convient de moduler le sens des indications dans le contexte de la réalité clinique.

La sélection des besoins en implantologie permet de distinguer des situations cliniques liées à :

- la nature et l'importance de l'édentement (implication directe : problème de faisabilité et implication indirecte : problème de pérennité) ;
- la nature et l'évolution de la maladie parodontale éventuellement associée à l'édentement.

Associée à ce contexte clinique, la doléance psychologique à l'égard de la prothèse adjointe constitue un paramètre supplémentaire mais non négligeable.

**L'édentement unitaire** : la prothèse implantaire unitaire reste et doit rester l'exception . S'il est vrai que le concept d'absence de l'utilisation des dents adjacentes représente un argument hautement séduisant, les difficultés liées à la réalisation prothétique sont suffisamment conséquentes pour ne se réserver l'implant que dans les cas extrêmes selon NGUYEN (1990).

Par contre, IRURZUN et Coll. (1991) ont étudié les dents unitaires sur fixtures de Bränemark. Selon les auteurs, la fiabilité de la technique de Bränemark n'a plus à être démontrée. Cette technique sert et servira désormais de référence. Les années passant, l'ingéniosité des praticiens faisant, le système Bränemark s'affine de plus en plus jusqu'à aboutir à des résultats esthétiques souvent comparables à ceux obtenus par de la prothèse conjointe classique.

Ils pensent qu'une profonde mutation pourrait toucher la profession : les règles instituées de la prothèse sont déjà remises en question, les concepts parodontaux modifiés, les plans de traitement bouleversés aussi bien en orthodontie qu'en parodontie et en prothèse.

La notion de système évolutif s'impose aux praticiens qui savent que rien n'est définitif et que l'état de bonne santé est un équilibre précaire.

Ainsi IRURZUN et Coll. (1991) ont présenté un cas clinique où ils ont démontré la possibilité de mise en place d'implants unitaires après une parodontite évolutive.

Il s'agit d'une patiente de quarante ans en bonne santé, présentant un édentement maxillaire dû à la perte de 11 et 21 par maladie parodontale évolutive, non stabilisée par les thérapeutiques classiques. Le remplacement des incisives centrales maxillaires par une prothèse adjointe partielle ne la satisfait pas, et lui procure un grand inconfort à la fois moral et fonctionnel.

La présence de diastèmes interdentaires, la fragilité (finesse) des dents pouvant servir d'ancrage et l'apparition fréquente de sites actifs contre-indiquant formellement la réhabilitation par prothèse scellée classique.

Une prothèse ostéo-intégrée peut répondre à toutes ces exigences : moindre utilisation dentaire, respect de l'environnement parodontal, restauration de l'esthétique et de la fonction.

Cette alternative permet aussi en cas d'apparition de nouveaux sites actifs dans le secteur antérieur maxillaire, de pouvoir concevoir une prothèse plus étendue et fiable en utilisant les ancrages osseux préexistants (Prothèse évolutive). Le traitement d'un édentement unitaire demande non seulement une étude approfondie et la maîtrise de tous les paramètres (chirurgicaux et parodontaux, occlusaux, prothétiques), mais également la notion d'équipe de traitement, afin d'aboutir à un résultat esthétique et fonctionnel optimum.

L'intégration esthétique traduit le problème essentiel qui découle de la différence morphologique et dimensionnelle entre une racine naturelle et une fixture. Dans ce sens, la prothèse traditionnelle avec, en tout premier lieu, les ancrages partiels collés apporte une réponse plus appropriée pour le traitement de l'édentement unitaire.

Cependant, Il est néanmoins plausible de dégager une situation clinique où l'implant unitaire constitue l'indication de choix. En effet, l'édentement unitaire après parodontite, associé à des diastèmes primaires dans le contexte de microdentie, d'agénésie simple ou multiple, dresse le tableau d'une réalisation prothétique classique trop complexe.

Parallèlement, l'absence de traitement orthodontique d'harmonisation limite singulièrement les possibilités de compromis esthétique.

Du point de vue chirurgical, le recours à une extraction combinée avec la mise en place immédiate d'une fixture pourrait éviter la résorption osseuse au niveau des dents adjacentes et permettrait le maintien à la hauteur d'os disponible.

### **L'édentement encastré.**

L'indication de l'implantologie dans le traitement de l'édentement encastré se situe dans le contexte où les conditions liées à la réalisation d'une prothèse conjointe sont précaires :

- dans le secteur antérieur, un édentement de grande étendue associé à des antécédents de diastèmes primaires allie simultanément les difficultés de la réalisation technique et les problèmes posés par l'intégration esthétique
- dans le secteur postérieur, les reconstructions plurales de longue portée sont assujetties aux aléas du pronostic ainsi qu'à l'implication d'un grand nombre de piliers dentaires.

Ainsi, dans l'esprit du concept de moindre mutilation, l'implant représente une alternative thérapeutique à prendre en considération.

NGUYEN et Coll. (1990) présentent des cas de maladie parodontale avec possibilités de remplacement des dents absentes par des implants (proposition thérapeutique) :



### 1er cas :

Une patiente de 40 ans, est atteinte d'une parodontite évolutive. La maintenance parodontale est suivie. L'analyse du bilan clinique montre :

- la mise en place d'un schéma thérapeutique conventionnel associant des traitements parodontaux actifs en accord avec les principes de l'époque (année 1980) et des dispositifs prothétiques établis selon le concept de la prothèse parodontale
- l'évolution de la maladie parodontale malgré une stratégie de traitement et de maintenance développée
- la progression de l'édentation et les difficultés liées au caractère peu adaptatif de la prothèse conventionnelle.

Un changement complet de stratégie thérapeutique a été opéré :

- *au plan parodontal* : une approche non chirurgicale associant surfaçages radiculaires, antibactériens et antibiotique (dans les périodes de phase active de la maladie a été instituée
- *au plan prothétique* : l'apport du collage pour la réalisation d'un bridge-attelle (remplacement dentaire et contention) initie le concept d'une prothèse à "géométrie variable" développée pour s'adapter à l'évolution des sites actifs et à l'édentation.

L'orientation du plan de traitement vers la solution implantaire répond à l'objectif premier de rétablir une fonction fortement perturbée par l'évolution de la maladie parodontale. Elle conclut d'une certaine manière, la volonté de conserver les dents résiduelles même si la prothèse ostéo-intégrée a constitué dans ce cas une opportunité thérapeutique inespérée.

Au maxillaire, l'indication d'une construction prothétique entièrement sur fixtures aurait pu être envisagée mais le facteur psychologique a été déterminant pour modérer l'apport de l'implantologie (ADELL, 1981).

## 2ème cas :

Une patiente de 55 ans présente une parodontite évolutive au stade terminal, sans maintenance parodontale. Les modalités de la réhabilitation fonctionnelle se résument en :

- un traitement prothétique pour compenser l'édentement mandibulaire postérieur gauche : mise en place de deux fixtures et
- une installation progressive, au maxillaire, de deux à quatre fixtures pour passer d'une prothèse mixte à une prothèse entièrement implantaire.

La flexibilité prothétique est illustrée par l'exploitation des deux premières fixtures installées comme ancrages pour une prothèse adjointe complète (attachement type bouton-pression) qui permettra la temporisation pendant la phase d'ostéo-intégration des deux implants mis en place secondairement. L'amélioration du confort pour la patiente a contribué à une acceptation de l'édentation complète.

La suite du traitement consiste à réaliser, pendant la première année une prothèse adjointe supra-implantaire (overdenture) pour la mise en charge des deux fixtures antérieures et à réévaluer à ce moment la qualité des ancrages pour le passage à une prothèse fixe.

L'inconvénient de ces deux cas présentés est que les auteurs n'ont pas énoncé les résultats de leur traitement.

Les succès cliniques de l'implantologie selon la méthode de Bränemark ont certainement modifié l'approche pour le traitement prothétique de l'édentation. Il reste néanmoins vrai qu'à l'heure actuelle, la demande pour des solutions implantaire et les applications thérapeutiques font apparaître une prédominance pour la réhabilitation fonctionnelle des édentements partiels (*BREINE , 1980*).

Cependant, le problème reste posé pour trouver l'attitude la plus judicieuse afin de résoudre les situations cliniques où la maladie parodontale influence directement et indirectement le degré de l'édentation.

Certains auteurs (*BRÄNEMARK, 1986 ; BREINE, 1980*) proposeraient une éradication des sites actifs donc une édentation plus ou moins complète pour permettre l'ostéo-intégration. Les patients, qui prêtent leur confiance aux praticiens ne devraient pas mériter cela. Ainsi la mise en place d'implants ostéointégrables en combinaison avec une stratégie de

conservation des dents résiduelles doit permettre une gestion plus souple du plan de traitement dans l'attente d'une parodontie spécifique.

Il est vrai que, de plus en plus, les implants sont indiqués pour traiter des patients présentant des parodontites sévères.

Outre le problème de la péri-implantite qui peut contre-indiquer la pose d'implant chez ce type de patients, il convient de se demander si l'implant ostéo-intégré de type Bränemark peut être utilisé comme pilier supplémentaire dans des prothèses fixes réalisées pour contenir les dents naturelles à support parodontal réduit et mobilité importante.

Les plans de traitement des patients présentant une maladie parodontale avancée sont souvent compliqués par la nécessité d'extractions dentaires avec, pour résultat, la perte d'intégrité des arcades.

Dans ces cas complexes, le traitement de l'infection est essentiel pour stopper la progression de la maladie et rétablir la santé des dents restantes. Les avulsions faites, une réhabilitation prothétique doit être envisagée pour (ARNOUX, 1992) :

- assurer la contention des dents mobiles
- restaurer la fonction perdue en remplaçant les dents absentes
- améliorer l'esthétique

La faible valeur intrinsèque des dents présentes sur l'arcade peut contre indiquer d'emblée les restaurations fixes et la prothèse adjointe partielle peut être refusée par les patients.

L'implant ostéo-intégré, dont la fiabilité dans le temps a été démontrée dans le traitement des édentements totaux (ADELL, 1981 ; JEMT, 1990) et partiel (LINDHE, 1989 ; NAERT, 1992) est parfois indiqué comme pilier supplémentaire, non seulement pour permettre une restauration fixe, mais également pour participer à la contention des dents naturelles.

#### **Différences de mobilité dent-implant :**

Dès lors qu'une restauration prothétique fait intervenir deux types de prothèse, le problème de la différence de résilience intervient. Pour les restaurations mixtes, adjointe-conjointe, dans le traitement des édentements de classe I ou V par exemple, des systèmes de rupteur de forces ont été développés pour éviter que l'enfoncement des selles

prothétiques postérieures n'entraînent des tensions et des tractions excessives sur le bridge fixe antérieur.

Ce même type de problème est rencontré dans les restaurations mixtes implants-dents naturelles, l'implant ostéo-intégré pouvant être considéré d'un point de vue biomécanique comme immobile.

Il est vrai que la présence de plusieurs étages, fixtures-pilier-cylindre en or, entraîne inévitablement une possibilité de flexion du système mécanique, mais celle-ci est négligeable par rapport aux dents naturelles saines qui présentent une mobilité physiologique de l'ordre de 0,01 mm (ARNOUX, 1992).

Cette mobilité est évidemment plus importante en cas de perte des tissus de soutien. Même après le traitement parodontal, des mobilités résiduelles peuvent persister. Elles sont de deux sortes :

- certaines peuvent être considérées comme physiologique si :
  - elles n'évoluent plus
  - l'occlusion est stable
  - leur existence ne gêne ni la fonction, ni le confort masticatoire du patient.
- d'autres doivent être comme pathologiques si elles s'accroissent et si leurs amplitudes sont telles qu'il existe un risque manifeste de rupture mécanique des composants du parodonte résiduel au cours de la fonction. L'indication de la contention est alors posée (LINDHE, 1989).

Evidemment, plus les dents sont mobiles, plus l'écart de mobilité entre les implants et les dents naturelles est important et plus la contention s'avère nécessaire. On peut alors se demander si, pour ces cas terminaux, il est intéressant ou souhaitable de conserver les dents naturelles qui, de toute évidence, compliquent le traitement. Plusieurs raisons font pencher la balance vers la préservation dentaire (ARNOUX, 1992) :

- *pour les secteurs antérieurs*, elles sont d'ordre esthétique.

Quelle que soit la qualité de l'examen péri-implantaire et la fiabilité des guides chirurgicaux, il n'est jamais possible d'assurer que le rendu esthétique d'une prothèse sur implant sera équivalent à celui d'une prothèse sur dents naturelles ;

- *pour les secteurs postérieurs*, la faible quantité osseuse interdit parfois de placer des implants dans de bonnes conditions, sans mettre en oeuvre des techniques sophistiquées (élévation de sinus, détournement de nerf) ;
- malgré la fiabilité des implants ostéo-intégrés, il est difficile de condamner à priori des dents uniquement pour permettre la mise en place d'implants.

### **Choix de la connexion entre implants et dents naturelles**

Habituellement, il est recommandé de séparer les prothèses implanto-portées des prothèses sur dents naturelles. Mais face à des situations cliniques où le support parodontal des dents restantes est réduit, il peut s'avérer nécessaire de relier implants et dents (*ARNOUX, 1992, NGUYEN, 1990*).

Une connexion rigide ou semi-rigide entre les différents segments doit être envisagée.

Trois solutions thérapeutiques sont à considérer (*ARNOUX, 1992*) :

- une prothèse d'un seul tenant associant les dents et les implants, soit scellée sur les dents et vissée sur les implants, soit posée sur des coping sur les dents naturelles ou vissée sur les implants

Cette dernière solution a l'inconvénient d'augmenter le coût du traitement, mais a l'intérêt de permettre le démontage en cas de problème ;

- une prothèse conçue en plusieurs segments reliés entre eux par des attachements de précision semi-rigides de type glissière, utilisées depuis longtemps en dentisterie traditionnelle. La partie mâle est solidaire du secteur implanto-porté pour permettre le démontage de la prothèse implantaire. La présence de ces attachements n'autorise pas une contention parfaite et permet un certain nombre de degrés de liberté en fonction du type d'attachement choisi. Cet emploi peut être perçu comme une mesure de sécurité dans des cas difficiles où le pronostic de certains piliers est incertain (*ERICSSON, 1992*)

TABLEAU 8

	AVANTAGES	PROBLEMES RENCONTRES
<b>PROTHESE MONOBLOC</b>	- Rigidité de l'ensemble	- résorption osseuse imprévue autour des implants - coulées de grande portée n'ayant pas la précision requise
<b>PROTHESES EN PLUSIEURS SEGMENTS RELIES PAR DES ATTACHEMENTS DE PRECISION DE TYPE GLISSIERE</b>	- Rupteur de force	- décalages au niveau des attachements
	- coulées de portée réduite, plus faciles à réaliser	
	- possibilités de modifier la prothèse sans avoir à tout reconstruire si un pilier vient à faillir	

- une solution qui consiste, dans un premier temps, à placer des inlays cores coulés sur les implants et les dents naturelles, puis à sceller la prothèse, ne paraît pas offrir une alternative fiable dans le temps. Si elle permet au praticien une situation clinique habituelle, elle présente néanmoins plusieurs inconvénients :
  - il est dommage de ne pas conserver la possibilité de démontage de la supra-structure et d'accès aux implants,
  - d'un point de vue biomécanique, il est préférable que les implants soient reliés entre eux de façon rigide pour permettre une distribution homogène des forces occlusales,
  - il est important d'utiliser au maximum des pièces usinées , surtout pour les éléments qui viennent directement au contact des fixtures : ceci permet d'éviter les problèmes de mauvaise adaptation des composants entre eux. L'implant étant immobile dans l'os, la moindre contrainte sur le système mécanique est directement transmise à l'os, ce qui entraîne une lyse osseuse péri-implantaire avec une possibilité de fracture de l'implant.

Il est à noter que les études publiées sur les reconstructions prothétiques, associant implants et dents naturelles, ne prennent en compte que des dents naturelles à support parodontal normal et mobilité normale (*JEMT, 1989 et 1991 ; NAERT, 1992*).

Cette situation clinique idéale ne constitue pas un modèle permettant d'extrapoler les résultats aux contentions en présence de dents à support parodontal réduit.

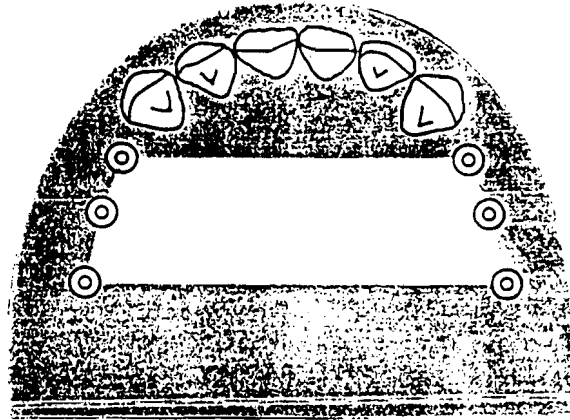
### **Discussion**

Il peut paraître intéressant, dans certains plans de traitement, d'augmenter la stabilité des bridges assurant la contention des dents par l'adjonction d'implants-relais. D'autre fois, c'est le nombre de dents résiduelles qui n'est pas suffisant pour permettre la réalisation d'une prothèse fixe conventionnelle indiquant la mise en place d'implants.

L'indication des implants ostéo-intégrés dans le traitement des patients présentant des parodontites sévères avec des dents résiduelles à support parodontal réduit peut être divisée en deux groupes :

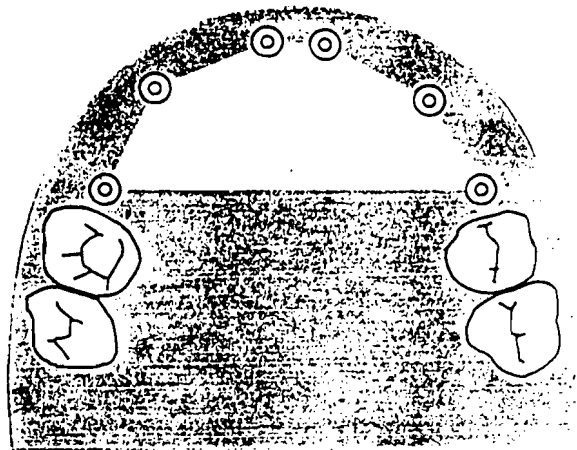
le nombre, la longueur et la position des implants suffisent à supporter par eux-mêmes la charge occlusale, les dents naturelles n'étant conservées que dans un but esthétique (schéma N°3).

## SCHEMA N°3

**Exemple N° 1** (Kennedy Classe I)

Le nombre, la longueur et la position des implants  
suffisent par eux-mêmes à supporter les forces  
d'occlusion

Pronostic favorable

**Exemple N° 2** (Kennedy Classe IV)

Le nombre, la longueur et la position des implants  
suffisent par eux-mêmes à supporter les forces  
d'occlusion

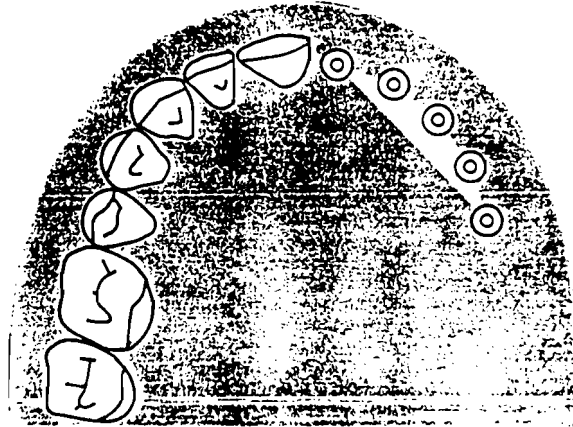
Pronostic favorable

On se retrouve dans les conditions de la prothèse implantaire classique.  
A condition de pouvoir démonter la suprastructure rien ne semble  
s'opposer à la réalisation de ces bridges mixtes (ARNOUX, 1992).



Le nombre, la longueur et la position des implants ne suffisent pas à supporter par eux-mêmes la charge occlusale (Schéma N° 4)

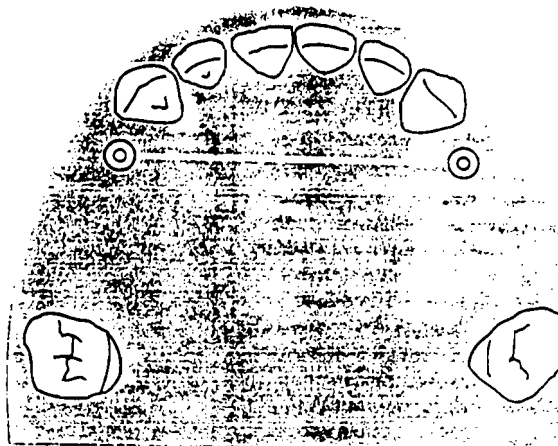
#### SCHEMA N° 4



#### Exemple N° 3 (Kennedy Classe II)

Le nombre, la longueur et la position des implants ne suffisent par eux-mêmes à supporter les forces d'occlusion

Pronostic défavorable



#### Exemple N° 4 (Kennedy Classe III)

Le nombre, la longueur et la position des implants ne suffisent par eux-mêmes à supporter les forces d'occlusion

Pronostic défavorable

Généralement, ce type d'indication est posé chez des patients présentant des parafonctions (ARNOUX, 1992). Il est séduisant de renforcer la construction prothétique par un ou deux implants-relais. Mais la différence de résilience entre les implants et les dents naturelles fait que toute la charge est supportée par les implants pendant la fonction.

Ceci risque d'entraîner, à moyen terme, une rupture dans le système mécanique de l'implant : fracture de vis, de fixture ou perte d'ostéo-intégration.

En l'absence d'études longitudinales, il convient de rester prudent dans la réalisation de prothèses mixtes dents-implants, en particulier en présence de dents à support parodontal réduit et mobilité accrue.

Il n'est pas possible d'ériger des préceptes rigides, chaque situation clinique étant particulière. Pour éviter l'apparition de problèmes dans le temps, il est préférable de ne pas relier des implants à une dent ou un ensemble de dents qui conservent une mobilité pathologique. D'un point de vue biomécanique, toujours dans le cadre défini ici, il est préférable d'utiliser des suprastructures monobloc plutôt que d'intégrer des attachements à la reconstruction, car ces derniers, permettant un certain nombre de degrés de liberté, font perdre la rigidité recherchée. Ils peuvent aussi nuire à la mise en place d'une bonne maintenance.

Si, lors des phases de réévaluation de la prothèse transitoire, l'instabilité des segments prothétiques supportés par des dents naturelles compromet le pronostic des implants, il ne faut pas hésiter à augmenter leur nombre pour qu'ils puissent assumer, à eux seuls, le support de la charge occlusale. C'est là qu'intervient le choix de conserver ou d'implanter. Il pourrait même intervenir avant.

Le choix de conservation ou extraction est parfois difficile à choisir, surtout en face de parodontite complexe.

Dans tous les cas, le choix d'une solution implantaire, face à une parodontite réfractaire, se fait après une analyse des facteurs qui conditionnent le succès :

- l'état de santé du patient
- la hauteur d'os disponible

- l'épaisseur de la crête osseuse
- l'occlusion
- l'état parodontal
- l'état dentaire
- l'hygiène bucco-dentaire
- les moyens financiers

Une fois, ces divers paramètres analysés, le praticien doit en faire la synthèse et enfin prendre la décision thérapeutique

- soit en acceptant d'implanter et dans ce cas faire l'extraction et mettre immédiatement ou médiatement l'implant le mieux adapté au cas clinique
- soit en refusant l'implantation

L'avenir confirmera ou infirmera ce type de proposition thérapeutique sous l'angle du long terme et précisera si la finalité (ou fatalité) de la maladie parodontale serait une troisième denture : la denture implantaire.

Dans le traitement de l'édentement total, l'apport des implants ostéo-intégrés à la prothèse est incontestable. Dans le traitement des édentements partiels, quels que soient leurs types, de nombreuses incertitudes planent encore sur la fiabilité des solutions implantaires. Les réhabilitations prothétiques traditionnelles trouvent toujours leurs indications, et le recours aux implants ostéo-intégrés ne représente qu'une option thérapeutique sélectionnée dans le cadre d'une approche globale et pluridisciplinaire. Dans le traitement des Classes I et II de Kennedy, le rétablissement d'une fonction postérieure impose souvent des solutions prothétiques mutilantes pour les dents antérieures restantes. Outre l'inconvénient, d'ordre psychologique et fonctionnel, que représente, pour le patient, le port d'une prothèse amovible, la stabilité occlusale et la maintenance parodontale sont souvent difficiles à assurer pour préserver, à long terme, la santé des dents restantes.

Dans le traitement des Classes III et IV de Kennedy, comme dans le traitement de l'édentement unitaire, le développement des ancrages partiels et des systèmes de collage permet de limiter la mutilation des dents naturelles mais l'indication de ces techniques reste limitée. Les solutions implantaires qui ont le gros avantage de préserver les dents saines bordant l'édentement, peuvent être retenues, quand elles permettent d'atteindre l'objectif esthétique et fonctionnel recherché. Si elles permettent d'éviter les prothèses scellées avec préparation périphérique, elles représentent un avantage certain et peuvent contribuer à faciliter la maintenance parodontale.

Compte tenu de l'existence de quelques incertitudes au niveau de la méthode d'ostéo-intégration, il est néanmoins tentant de limiter l'indication des implants ostéo-intégrés aux cas extrêmes où la fiabilité des prothèses scellées ne peut être assurée.

**CHAPITRE 4 :**  
**SOLUTIONS THERAPEUTIQUES**

## **4. - SOLUTIONS THERAPEUTIQUES**

Les implants ostéo-intégrés ajoutent une nouvelle dimension à la dentisterie restauratrice parodontale conventionnelle et l'utilisation d'implants est tout à fait concevable lors des traitements de patient atteint de parodontite.

En effet, nombreuses sont les situations de soutien parodontal inadéquat ou de mauvaises distributions d'appui dentaire en des points stratégiques de l'arcade, et le recours à des implants ostéo-intégrés est particulièrement intéressant dans ces cas d'édentations partielles, soit immédiatement après extraction soit après cicatrisation alvéolaire avec ou sans apport osseux.

### **4.1. - APRES CICATRISATION ALVEOLAIRE**

Après extraction d'une dent, une période de cicatrisation de 3 à 6 mois est observée en général, avant la mise en place d'un implant en titane, vissé ou impacté.

A la suite de cette implantation, une autre période de 3 à 6 mois est nécessaire avant que l'on puisse exposer cet implant et le mettre en fonction.

#### **4.1.1. - IMPERATIFS PRE-OPERATOIRES**

La sélection du patient est en effet primordiale et doit être basée sur l'évaluation de ses conditions psychologiques médicales et locales.

##### **4.1.1.1.- ETAT DE SANTE**

Le praticien doit évaluer avec minutie l'état de santé physique, psychologique et les habitudes nocives du patient, tels que bruxisme, tabagisme, drogue et alcoolisme (SAADOUN, 1990).

L'évaluation psychologique doit évoquer la motivation, les espérances du patient concernant la fonction masticatrice, la phonation et l'esthétique, sa relation de dépendance, sa réponse à l'angoisse, sa coopération pendant les phases chirurgicales, prothétiques, lors de la maintenance et enfin sa relation avec le praticien (SAADOUN, 1990).

L'évaluation médicale doit déterminer s'il faut, en raison d'un contexte médical particulier, modifier ou moduler le traitement en collaboration avec le médecin traitant afin d'obtenir les conditions optimales pour intervenir. Quelques situations contre-indiquent les implants dentaires de façon absolue, maladies cardio-vasculaires, éthylisme..., relative, désordres endocriniens, ostéoporose... ou temporaire, infection des voies respiratoires.

#### 4.1.1.2. - EVALUATION LOCALE

L'évaluation locale représente une étape importante ; l'examen de l'ensemble des paramètres oraux, état des dents, des tissus mous, du parodonte, de l'os alvéolaire résiduel, des crêtes édentées, de l'occlusion, de l'esthétique, de l'hygiène bucco-dentaire... et les investigations complémentaires, radiographies, panoramique, téléradiographie et scanner, permettant d'évaluer le soutien osseux des dents naturelles, de choisir les dents stratégiques et sur les futurs sites implantaire de faire un diagnostic précis, de localiser avec précision les sites d'implantations et de prendre la décision, positive ou négative, quant à la possibilité d'une prothèse sur implants.

Les examens densitométriques permettent enfin de choisir le type, le diamètre et la longueur de l'implant, et d'utiliser au mieux les volumes osseux sélectionnés.

L'un des paramètres principaux dont il faut tenir compte lorsque l'on envisage un implant dentaire est la quantité d'os disponible sur le site receveur tant en hauteur que dans le sens transversal. Il doit exister au moins 1 mm d'os du côté vestibulaire et du côté lingual de l'implant afin que cet os conserve son intégrité et favorise le processus d'ostéo-intégration. La plupart des implants en forme de vis ou cylindres ont un diamètre de 3,25 à 4 mm ; il faut donc disposer d'au moins 5,25 à 6 mm d'os sur le site implantaire. En outre, et compte tenu de la dimension longitudinale de la plupart des implants, un minimum de 10 mm d'os en deçà des structures vitales (sinus, fosses nasales, trou mentonnier) est nécessaire. Les implants devront être placés de 1,5 à 2 mm les uns des autres, à pas moins de 1,5 mm d'une dent, afin d'éviter que la réaction inflammatoire n'entraîne, au niveau de l'os adjacent, un échec de l'implant. Une distance minimum de 7 mm doit exister entre deux dents afin de placer un implant intermédiaire (SAADOUN, 1990).

#### 4.1.1.3. - LA PREPARATION PARODONTALE

L'implant vis endo-osseux se compose de trois éléments reliés entre eux : l'élément intra-osseux, l'élément transgingival et l'élément prothétique. Chacun de ces éléments lors de sa réalisation devra respecter les principes parodontaux et occluso-prothétiques (SAADOUN, 1990 a).

La thérapeutique parodontale des dents résiduelles sera, en général, effectuée avant toute insertion des implants et dépendra évidemment de l'étiologie et de l'état des tissus environnants (BRÄNEMARK, 1986).

Les implants ne seront donc jamais placés sans que le patient ait été, au préalable, informé de l'importance des mesures d'hygiène bucco-dento-implantaire et de la nécessité de les effectuer méticuleusement et régulièrement avec tous les moyens mis à sa disposition sur le marché (liquide révélateur de plaque, brosse à dents, brossette interdentaire, fil de soie, irrigateur...).

Le traitement parodontal de dents et de leurs tissus environnants visera davantage à l'élimination de la maladie parodontale sur les dents à retenir qu'à la récupération minutieuse des dents douteuses.

Les dents antérieures doivent être sauvegardées chaque fois que cela est possible afin de préserver l'esthétique, d'éliminer les problèmes de formes, de phonation liés à la résorption de la crête antérieure et de maintenir la désocclusion en propulsion et en latéralité (SAADOUN, 1990).

La chirurgie gingivo-osseuse sur les dents résiduelles, avec ou sans résection osseuse ou amputation radiculaire, matériaux de comblement autogène ou collagène ainsi que la chirurgie muco-gingivale sur les régions dentées, afin de désépaissir le chorion ou de créer une couverture gingivale dense, seraient réalisées avant la chirurgie implantaire (SAADOUN, 1990 a).



#### 4.1.1.4. - QUALITE ET HAUTEUR DE LA GENCIVE ATTACHEE

Il existe des indications et des contre-indications à la création, par voie chirurgicale, de gencive attachée kératinisée (OUHAYOUN, 1984).

Les indications sont les suivantes :

- toute zone présentant moins de 1 mm de gencive attachée a un potentiel de récession gingivale
- toute zone présentant moins de 2 mm de gencive attachée a un potentiel de récession post-thérapeutique lors de restaurations dentaire et implantaire, sous-gingivale ou juxta-gingivale
- toute zone présentant moins de 3 mm de gencive attachée a un potentiel de récession post-prothétique : prothèse adjointe mobile avec crochet ou avec barre, prothèse de type overdenture ou lors de traitement orthodontique pouvant modifier la position vestibulaire des dents
- toute zone où le contrôle de la plaque bactérienne est difficile et où l'inflammation persiste malgré un contrôle de plaque
- toute zone où la tension d'un frein ou d'un muscle modifie la position marginale de la gencive.

Quant aux contre-indications, elles sont représentées par :

- toute zone présentant plus de 2 mm sur laquelle aucune thérapeutique sous-gingivale ne sera entreprise
- toute zone présentant plus de 3 mm sur laquelle toute restauration fixe ou prothèse mobile sera réalisée.

L'absence de gencive attachée autour des implants ostéo-intégrés ne semble pas, pour LINDË (1986 et 1989) créer de problème clinique ; ce qui importe pour cet auteur est la capacité d'hygiène du patient et la parfaite adaptation de la prothèse. Il admet cependant qu'une gencive alvéolaire péri-implantaire est plus susceptible au traumatisme mécanique dû à la traction de la lèvre ou de la langue.

Les interventions muco-gingivales sur les zones implantées par greffe gingivale libre, lambeau de repositionnement apical, vestibuloplastie ou lambeau pédiculé sont, par contre, recommandées avant, en conjonction, ou de préférence après la pose de l'implant par une grande majorité des auteurs (*BABBUCH, 1972 ; OUHAYOUN, 1991 ; SAADOUN, 1990 a*).

#### **4.1.1.5. - OCCLUSION**

L'examen des crêtes statique et cinétique édentées déterminera s'il existe une résorption osseuse normale ou excessive, un espace interocclusal adéquat, un rapport normal ou inverse, et enfin la nécessité de modifier une prothèse existante antagoniste.

#### **4.1.2. - IMPERATIFS OPERATOIRES**

L'opérateur doit être à même d'effectuer lors des différentes étapes opératoires aussi bien une chirurgie osseuse qu'une chirurgie muco-gingivale, et ce dans le but de favoriser une hygiène de longue durée et un environnement parodontal sain autour des implants.

L'intervention doit minimiser le trauma chirurgical puisque ce dernier, par arrêt de la régénération tissulaire pourrait expliquer certains échecs (*SAADOUN, 1990*).

En premier lieu, l'asepsie doit être parfaite car l'infection résulte en général d'une contamination bactérienne pendant et après la pose de l'implant, d'où la nécessité d'effectuer la chirurgie dans des conditions d'asepsie rigoureuses et les moins traumatisantes pour l'os receveur et les tissus de recouvrement (désinfection de la cavité buccale avec de la chlorhexidine à 0,2 % pendant une minute, couverture antibiotique pré et post-opératoire, stérilité du champ opératoire, des instruments et des implants..).

#### 4.1.2.1. - PREMIER TEMPS OPERATOIRE

Les impératifs opératoires suivants doivent être respectés afin de mener à bien la chirurgie implantaire : le dessin de l'incision, l'épaisseur totale du lambeau, le maintien de la gencive attachée, le respect de l'os alvéolaire et le recouvrement du site implantaire.

Le dessin d'incision pratiqué par l'équipe suédoise situé dans le fond du vestibule en muqueuse alvéolaire, avec un lambeau vestibulaire récliné du côté palatin ou lingual, présente de nombreux inconvénients, tels que saignement pendant l'intervention, oedème et douleurs post-opératoires, gêne pour replacer la prothèse amovible existante après deux semaines de cicatrisation, de par le rétrécissement du vestibule (*SAADOUN, 1990*).

Lorsque la quantité de gencive attachée est suffisante, KEENE cité par SAADOUN (1990 a), recommandait que l'incision soit faite du côté vestibulaire de la crête édentée en gencive attachée, au plus près et parallèle à la ligne muco-gingivale, deux incisions verticales étaient effectuées aux extrémités distale et mésiale de l'incision initiale et étendues du côté lingual.

Cette incision présente l'avantage d'obtenir un recouvrement optimal de la crête édentée et de l'implant enfoui par le lambeau d'épaisseur totale, et de décaler ainsi la zone d'incision et de sutures de la zone implantaire, ce qui réduit les risques d'encapsulation ou d'exposition prématurée de l'implant.

Si, par contre, la quantité de gencive attachée est insuffisante du côté vestibulaire :

- soit une greffe gingivale libre sera réalisée au préalable et l'incision sera effectuée du côté vestibulaire en gencive attachée, telle que décrite précédemment ;
- soit sans sacrifier les objectifs initialement fixés au plan chirurgical de recouvrement du site implantaire, une incision horizontale déportée du côté palatin au maxillaire et du côté lingual à la mandibule afin de préserver la gencive kératinisée existante et deux incisions proximales réalisent un lambeau pédiculé d'épaisseur totale qui sera récliné du côté vestibulaire pédiculé, donnant un meilleur accès à la crête alvéolaire et limitant le saignement opératoire. Les implants mis en place, le lambeau vestibulaire recouvrira entièrement le site implanté et évitera que les sutures ou l'incision ne le contaminent directement.

La pose et le retrait des sutures sont facilités car toutes se trouvent dans un tissu gingival kératinisé (*OUHAYOUN, 1991*).

Ce lambeau d'épaisseur totale conservera le potentiel ostéogénique du périoste, préservera la vascularisation nécessaire à la cicatrisation et évitera toute contamination microbienne par le milieu buccal.

De même le forage, la vitesse de rotation et l'irrigation obéissent à des règles strictes (*LEKHOLM, 1986*). Le forage doit être effectué à l'aide de forets du même matériau que l'implant (pour les métalliques) afin de ne pas contaminer l'oxyde de surface.

L'utilisation d'un guide chirurgical peut être indiquée à ce stade. En effet, la gouttière thermoformée issue du modèle de diagnostic après modifications à la cire, ou gouttière chirurgicale, et trempée dans une solution de chlohexidine avant l'intervention, s'appuie sur les dents naturelles qui bordent l'édentation et permet de localiser le point d'impact de l'implant dans la corticale osseuse et l'angulation optimale de son axe lors du forage transosseux avec le foret pilote.

L'utilisation de la tige guide confirmera l'orientation correcte du forage; il convient de contrôler ensuite la vitesse de rotation pour limiter l'échauffement.

Pour *ERIKSSON et Coll. (1989)*, la température limite se situerait vers 47°C. Au-delà de 47°C, il se produirait un phénomène d'occlusion des capillaires, un arrêt de la circulation et plus le temps d'application sera long, plus le nombre d'ostéoblastes augmentera.

Une fixation et une stabilité de l'implant au moment de son insertion éviteront les micro-mouvements responsables d'une formation fibreuse autour de l'implant. Cette immobilisation permet une cicatrisation osseuse précoce et empêche l'invagination épithéliale et la formation d'un tissu fibreux, d'où la nécessité d'un intime contact de la portion apicale et coronaire de l'implant avec l'os receveur cortical, afin d'assurer une parfaite immobilité pendant la phase initiale de cicatrisation et l'obligation du patient de s'abstenir de porter sa prothèse amovible pendant deux semaines (*BRÄNEMARK, 1986*).

La réussite implantaire dépend de la parfaite adaptation initiale entre le site receveur et l'implant. L'utilisation des forets parfaitement calibrés ou d'implants autotaraudants semble apporter un pourcentage de réussite supérieur (*SAADOUN, 1990*).

La pression occlusale exercée sur les lambeaux et décrite dans la technique de BRÄNEMARK permet d'une part, de contrôler l'hémostase et d'autre part, de réduire l'épaisseur de fibro-muqueuse, évitant par la suite des éléments transmuqueux trop longs.

La technique nécessitant un recouvrement osseux total des parois latérales de l'implant exige un minimum de volume osseux ; en cas d'insuffisance, une greffe osseuse peut être pratiquée pour augmenter la hauteur de la crête ou recouvrir les parois latérales de l'implant exposées si l'une des corticales osseuses est perforée lors de la préparation.

Afin d'éviter le recours au greffon osseux, certains cliniciens ont fait appel à la régénération tissulaire guidée : cette technique chirurgicale reconstructive pourrait être applicable à la création d'un os nouveau autour de la portion coronaire de l'implant exposé non en contact intime avec l'os alvéolaire, ou encore en présence d'une crête osseuse mince pour en prévenir la résorption chirurgicale (*MASSIMO, 1992*).

La chirurgie en deux temps opératoires, recommandée par BRÄNEMARK afin d'obtenir une ostéo-intégration, découle de principes biologiques précis. En effet, en permettant à l'élément endo-osseux de l'implant de cicatriser pendant quelques mois avant d'être connecté à l'élément transgingival, on évite ainsi tous micro-mouvements ou forces excessives pendant la phase de cicatrisation osseuse.

Pendant cette phase d'intégration, une maintenance de l'hygiène dentaire et muqueuse est effectuée par des brossages réguliers et des bains à la chlorhexidine, la prothèse provisoire est rebassée périodiquement et son occlusion vérifiée méticuleusement pour éviter toute contrainte.

#### **4.1.2.2. - DEUXIEME TEMPS OPERATOIRE**

##### **a) Phase d'exposition de l'implant**

Après le temps nécessaire à l'intégration osseuse autour des implants, 3 à 4 mois à la mandibule, 6 à 8 mois au maxillaire, l'implant est prêt à être exposé et à être mis en charge.

Cette deuxième étape, qui consiste à découvrir le sommet de l'implant, joue également un rôle crucial dans le succès futur de l'implant et la facilité de sa maintenance ; la procédure originale, selon laquelle la vis de fermeture de l'implant était repérée par exploration sous anesthésie et perforation tissulaire au foret à emporte-pièce ou au bistouri, a été modifiée.

Cette perforation éliminant souvent toute la gencive kératinisée existante, considérée en parodontie comme très utile, l'incision après anesthésie gingivale est légèrement déportée du côté lingual ou palatin des implants enfouis. Un lambeau d'épaisseur totale, puis partielle, permet de mieux localiser l'émergence de l'implant, de préserver le tissu adhérent kératinisé pré-existant. Une fois les têtes de polysulfone ou de métal retirées, on peut pratiquer les examens permettant de vérifier cliniquement et radiographiquement l'ostéo-intégration : absence absolue de mobilité, de douleur et d'infection, son métallique à la percussion, lésion infra-osseuse dans la portion coronaire ne dépassant pas 1,2 mm, absence d'enfoncement de la sonde parodontale et, enfin, absence d'image radio-claire à la périphérie de l'implant (*ALBREKTSSON, 1991*). La résorption osseuse moyenne autour de la partie coronaire de l'implant est de 1 à 1,5 mm la première année. La transmission multidirectionnelle des forces stimulerait l'os et expliquerait la faible alvéolyse annuelle (de 0,05 à 0,1 mm par an) les années suivantes (*ADELL, 1981 et 1986 ; CHAYTOR, 1991*).

La résorption osseuse est plus importante en présence d'une hygiène déficiente ou de para-fonctions occlusales (*BERT, 1985*).

Cette résorption, causée par l'exposition chirurgicale de l'os et par utilisation du foret d'évasement lors de la préparation du logement implantaire, est d'autant plus importante que les corticales externes sont fines et l'évasement plus divergent, d'où l'intérêt d'utiliser un implant dont la portion coronaire soit la plus cylindrique et en continuité avec la portion sous-jacente. Toutefois, le risque d'exposition ou de création d'une poche au niveau du filetage a conduit à la création d'une zone cervicale lisse et non fileté (*BERT, 1986 a*).

Une microchirurgie osseuse résectrice pourra être réalisée avant la fermeture du lambeau afin de réduire ou d'éliminer cette lésion infra-osseuse, susceptible d'entretenir le potentiel de poche péri-implantaire et d'accumulation bactérienne.

Lors de l'exposition de l'implant, il est aussi primordial de conserver et/ou d'augmenter la quantité de gencive attachée autour de la structure transgingivale de l'implant. Il est donc recommandé de pratiquer, en plus de l'incision linguale ou palatine, une incision de décharge mésiale et distale et de repositionner apicalement le lambeau pédiculé ainsi obtenu du côté vestibulaire. Après connexion de l'élément transmuqueux de cicatrisation la gencive est suturée entre les piliers (*OUHAYOUN, 1991*).

### **b) Phase de réévaluation parodontale**

Si, malgré ces précautions chirurgicales, il subsiste des tensions musculaires, des zones avec manque ou absence de gencive attachée ou une gencive trop épaisse, une chirurgie parodontale appropriée sera indiquée et mise en oeuvre dès que possible. En effet, l'objectif de la thérapeutique parodontale post-implantaire ne se limitera pas seulement à l'élimination des poches, mais devra aussi créer l'environnement optimal de gencive adhérente kératinisée nécessaire au bon fonctionnement et à la pérennité de l'implant, des selles de la prothèse amovible et/ou des pontiques des prothèses fixées (*SAADOUN, 1990*).

La position de l'implant et de sa portion transmuqueuse par rapport au sommet de la crête osseuse peu influencer la réponse gingivale. Si cette portion émerge trop en dehors de la crête, la faible quantité de gencive adhérente et/ou la musculature peuvent empêcher une adaptation correcte du joint gingival et entraîner une irritation chronique. Il en est de même pour les bagues transgingivales trop courtes, ou lors de réalisation prothétique sous-gingivale.

Aucune étude précise sur la qualité des tissus n'a véritablement fait le point sur ce problème. Les équipes scandinaves, fidèles à leurs conceptions sur la gencive adhérente et le contrôle de l'inflammation, ne tiennent pas compte de la qualité des tissus supra et péri-implantaires (*BRÄNEMARK, 1986*).

En présence d'une zone de gencive adhérente minimale ou absente, seule l'observation régulière, après enseignement des méthodes d'hygiène orale et une pratique quotidienne, permet d'évaluer le maintien de la santé parodontale péri-implantaire. Il est donc essentiel pour l'école parodontale suédoise (*ADELL, 1986 ; ALBREKTSSON, 1983*) de considérer le maintien d'une gencive adhérente saine, même réduite, grâce au contrôle parfait du facteur bactérien et de restaurations supra-gingivales.

De plus, WENNSTRÖM (1989), à la suite des travaux de ADELL et Coll. (1986) a considéré que l'absence de gencive kératinisée attachée autour de l'implant ne constituait pas un état de vulnérabilité et n'était pas indispensable au maintien du joint biologique péri-implantaire.

Cependant, selon SCHROEDER et Coll. (1981) , il est essentiel de disposer d'une bande immobile de tissu conjonctif pour maintenir l'intégrité du joint biologique par l'adhésion des cellules épithéliales autour de l'implant et pour en assurer l'étroite adaptation. Ainsi, si le joint est rompu et si les fibres apicales à l'épithélium sont lysées ou détruites, il y aura migration en direction apicale de l'épithélium de jonction, ce qui formera une poche parodontale propice à un processus infectieux de l'os sous-jacent. Etant donné l'absence de ciment et d'insertion fibreuse, le joint revêt une grande importance. L'impossibilité de maintenir ce joint signifie l'échec de l'implant du fait de son encapsulation épithéliale. Dans cette hypothèse, le mode classique de l'atteinte parodontale associant inflammation et atteinte osseuse serait transposable à la situation implantaire (JAMES, 1990).

De nombreux cliniciens (OUHAYOUN, 1991 ; BERT, 1985) jugent aussi préférable une situation clinique où une large bande de gencive attachée, moins susceptible au trauma mécanique, existe autour des implants et permet une bonne hygiène. Ils préconisent donc l'utilisation de greffes de grande étendue, espérant un tissu plus riche en fibres collagènes et assurant un bon sertissage péri-implantaire, et limitant la progression de l'inflammation ou l'évolution d'une gingivite en une péri-implantite.

L'écologie et le potentiel de la plaque bactérienne y semblent moins pathogènes lorsque la gencive kératinisée est aussi de faible épaisseur adhérente au plan sous-jacent et l'hygiène correctement maintenue, d'où la nécessité d'affiner les tissus gingivaux péri-implantaires et d'avoir une zone adéquate de gencive adhérente kératinisée autour de l'implant (BERT, 1987).



De par les différences histologiques structurales et fonctionnelles entre la gencive kératinisée et la muqueuse alvéolaire, des destructions partielles ou totales du système d'attache péri-implantaire peuvent mettre à nu la surface coronaire de l'étage endo-osseux, rendant plus difficile l'élimination de la plaque bactérienne et mettant en péril la pérennité du complexe implanto-parodonto-prothétique. Ces destructions peuvent être causées : (SAADOUN, 1990) :

- en présence d'une rupture d'attache épithélio-conjonctive péri-implantaire, de par une adhésion moins importante des cellules à l'implant qu'à la dent ;
- lorsque les conditions anatomiques (insertion plus haute à la mandibule et tension plus importante chez l'édenté musculaire, vestibule peu profond, os alvéolaire fin et gencive mince) rendent imparfait le contrôle de la plaque par le patient et font persister l'inflammation ;
- lorsque certains actes iatrogènes, prothétiques en particulier, risquent d'affaiblir ou de détruire un complexe muco-gingival fragile ;
- lorsque cette zone est inférieure à 2 mm et qu'une prothèse sous-gingivale va être réalisée ;
- lorsque cette zone est inférieure à 3 mm et qu'une prothèse avec barre ou overdenture va être réalisée ;
- lorsqu'un changement de morphologie de la gencive marginale facilitera le contrôle de la plaque.

Il sera donc nécessaire d'adapter ces indications ainsi que la chirurgie muco-gingivale à l'implantologie et de considérer un apport de tissus épithélio-conjonctifs, afin de modifier un contexte parodontal défavorable au maintien de la santé parodontale péri-implantaire, soit par des greffes gingivales périphériques ou conjonctives, soit par des lambeaux pédiculés (OUHAYOUN, 1984).

Ce complexe parodontal sain :

- créera un bouclier collagénique de gencive attachée au point d'émergence de l'élément transgingival, s'opposant ainsi à l'élargissement du sillon gingivo-implantaire ;
- remplacera la muqueuse alvéolaire vestibulaire par une gencive adhérente afin d'éviter toute déhiscence ou récession gingivale au niveau de l'implant ;
- améliorera le site gingival du pontique sur la crête édentée ;
- établira une profondeur du vestibule qui permettra la confection d'une prothèse adéquate et favorisera les conditions d'hygiène de ces restaurations ainsi qu'une stimulation des tissus péri-implantaires ;
- évitera, par une maintenance prophylactique, une invagination épithéliale fatale pour l'intégration de l'implant.

Ces impératifs préopératoires et opératoires contribuent à la pérennité de l'implant ostéo-intégré et évitent le retour de la maladie parodontale. Car si l'implantologie ostéo-intégrée représente une dimension nouvelle de l'art dentaire en tant que thérapeutique de remplacement des dents manquantes, il est toutefois nécessaire de garder à l'esprit qu'en l'absence d'un état parodontal sain, toute tentative de dentisterie restauratrice sera vouée à l'échec et que la pérennité de la prothèse dento-implantaire reste intimement liée aux principes parodontaux et occluso-prothétiques.

Ces impératifs sont valables pour l'implantation tant médiate qu'immédiate.

#### **4.2. - IMPLANTATION IMMEDIATE**

Après parodontite, une quantité d'os, qui paraît suffisante lorsque la dent est présente, ne l'est plus après extraction car la crête s'est affaissée, et ne convient donc plus à la mise en place d'un implant endo-osseux. Ce point devient critique dans les régions postérieures du maxillaire, au niveau du plancher du sinus ou lorsque le remodelage post-extractionnel donne une crête en lame de couteau.

Après extraction d'une dent naturelle, la crête dégarnie commence à se résorber du côté palatin au maxillaire, ou lingual à la mandibule, et en direction apicale. Il en résulte un rétrécissement et un raccourcissement de la crête résiduelle, ce qui réduit le volume osseux destiné à l'implant. L'objectif est de placer un implant le plus long possible pour qu'il puisse assurer le meilleur soutien, d'où le souci de préserver le maximum d'os.

L'os alvéolaire est entretenu et maintenu par la présence de dents saines et fonctionnelles, de plus la rétention in situ de racines vitales ou non vitales est recommandée comme moyen de préserver l'os alvéolaire (*BERT, 1987*).

L'école suédoise ne recommande pas la mise en place dans la même séance d'implant dans le site d'extraction dentaire et préconise une phase d'attente d'ossification de l'alvéole de 6 à 9 mois et une mise en place différée de l'implant. A la suite de cette implantation, une autre période de 4 à 8 mois est nécessaire avant que l'on puisse visser sur l'implant le pilier qui portera la couronne prothétique (*BRÄNEMARK, 1986*).

Il s'avère cependant que la pose d'implant immédiatement après extraction est possible dans certaines situations cliniques et sous certaines conditions.

Plusieurs méthodes d'implantation immédiate sont décrites dans la littérature. La méthode de SAADOUN et Coll. (1990 a) paraît plus intéressante à étudier.

#### 4.2.1. - CONDITIONS CLINIQUES

Les différents paramètres des diagnostics, des possibilités de la pose immédiate d'un implant étant acquis, il convient :

- d'extraire la dent en cause de manière non traumatisante avec le souci de préserver l'intégrité des parois alvéolaires, en particulier la paroi vestibulaire (l'utilisation de l'élevateur "tactile plus" de Whaledent peut faciliter cette extraction) ;
- de cureter et débarrasser le site alvéolaire de tout tissu conjonctif fibreux et du tissu de granulation ;

- de vérifier minutieusement les parois de l'alvéole et leur intégrité. Aucune ostéoplastie ne sera réalisée. L'absence totale de paroi osseuse vestibulaire est une contre-indication absolue ;
- d'analyser la position et l'orientation de l'implant de façon à parvenir à une situation esthétique et biomécanique optimale ;
- de forer progressivement l'alvéole au-delà de l'apex en veillant au parallélisme avec les dents adjacentes et en évitant toute perforation vestibulaire pour assurer un maximum de stabilité immédiate et une fixation ferme de l'implant, favorisant ainsi une ostéo-intégration au-delà de la zone apicale de l'alvéole et l'apposition d'os nouveau autour de l'implant dans le site de l'extraction. Quand un implant est placé entre des dents naturelles, les racines de celles-ci doivent bien entendu être respectées lors de la procédure de forage. Il convient, dans ces situations cliniques, d'utiliser des forets destinés aux zones interdentaires : la plupart des systèmes implantaires proposent ce matériel ;
- de stabiliser l'implant par l'engagement de sa partie apicale dans l'os au-delà du fond de l'alvéole et d'éviter ainsi tout micro-mouvement de l'implant pendant la phase d'intégration ;
- de vérifier qu'une fois placé, l'implant ait sa portion coronaire légèrement en dessous de la bordure de l'os crestal, c'est à dire 1 à 2 mm en deçà de l'ouverture de l'alvéole, de façon que le remodelage lors de la régénération osseuse se fasse jusqu'à la vis de recouvrement de l'implant. Ainsi, un forge de 12 mm est susceptible de ne recevoir qu'un implant de 10 à 11 mm ;
- d'admettre que, dans la majorité des cas, l'implant comporte bien sûr des espaces vides autour de ses parois latérales parce que l'alvéole est généralement plus large que la partie la plus externe de l'implant. Cet espace peut être rempli par un matériau de comblement ou de l'os spongieux ;
- d'assurer un recouvrement de la cavité alvéolo-implantaire par un lambeau pédiculé de repositionnement latéral ou coronaire pendant la phase de cicatrisation afin que le reste du volume péri-implantaire soit dévolu à la régénération osseuse et au repeuplement de la surface de l'implant par des cellules issues du tissu osseux environnant, afin de

réaliser une mise en nourrice correcte et de respecter les principes biologiques de l'ostéo-intégration ;

- de prévoir une période de 3 à 6 mois de cicatrisation après implantation dans le site d'extraction avant d'exposer la portion occlusale de l'implant et de recevoir la bague transgingivale et l'élément prothétique. Des radiographies prises au moment de l'insertion de l'implant et 4 à 8 mois après l'intervention objectiveront la cicatrisation osseuse progressive et l'absence de lyse osseuse ou de phénomène de cratérisation péri-implantaire.

#### **4.2.2. - METHODES CLINIQUES**

Trois méthodes essentielles ont été développées, chacune d'elles respectent les conditions et impératifs cliniques précédents.

##### **Lambeau pédiculé de recouvrement avec ou sans greffe de comblement**

Les techniques d'enfouissement radiculaires ont été employées chez des patients atteints de maladies parodontales afin de préserver l'os alvéolaire.

Les études histologiques de ces procédés arrivent à la conclusion qu'un nouvel appareil d'attache se reforme et que les défauts intra-osseux se réparent si les racines sont enfouies sous la muqueuse (*BOWERS, 1988*).

La fiabilité de ces néo-formations se trouve de plus en plus renforcée si l'on complète l'opération par la greffe d'un matériau osseux.

L'évasement cervical de l'alvéole, rarement propice à la bonne adaptation de l'implant dans sa portion coronaire, forme "un pseudo-défaut intra-osseux" similaire sur le plan anatomique à la lésion osseuse parodontale. Cette technique présente une analogie avec l'enfouissement après curetage et surfaçage des racines dentaires atteintes de maladies parodontales (*BOWERS, 1988*).

La procédure se déroule ainsi :

- une gingivoplastie est réalisée du côté palatin ou lingual de la dent ;
  - une incision sulculaire est effectuée du côté vestibulaire, visant à préserver le tissu gingival kératinisé ;
  - des incisions divergentes verticales sont réalisées en mésial des dents adjacentes à l'extraction ou à 5 mm de part et d'autre de la dent extraite en présence de segments édentés ;
  - un lambeau d'épaisseur totale est élevé du côté palatin et un lambeau vestibulaire d'épaisseur totale, puis partielle dans la région apicale, créé par une incision de décharge facilitant son repositionnement en direction coronaire. Tout épithélium et tissu conjonctif inflammatoire sous-jacents seront éliminés ;
  - des pénétrations dans les espaces médullaires contribueront à stimuler la formation de nouveaux vaisseaux sanguins dans le site chirurgical ;
  - l'implant est inséré dans les conditions décrites précédemment ;
  - selon les situations cliniques, SAADOUN et Coll. (1990 a) proposent les solutions suivantes :
- si le diamètre de l'implant au niveau crestal est très voisin du diamètre de l'alvéole, il n'est pas nécessaire de placer un matériau de comblement,
  - si la périphérie de l'implant est à plus de 1 mm de l'os et que l'implant est entouré d'os de toute part, on utilisera soit un matériau de comblement résorbable de type tricalcium phosphate (TCP), ou glycogène et bioapatite (Biostit), ou hydroxylapatite poreux (Biocorail), soit des particules de greffes osseuses autogènes (os cortical et os spongieux prélevés sur les zones adjacentes au procès alvéolaire incorporé ou pas à une greffe de comblement).

Ces greffons sont tassés à l'aide d'un instrument en titane afin d'assurer un contact étroit entre le tissu osseux et la surface de l'implant (BRÄNEMARK, 1986).

- s'il manque une portion de table osseuse, en particulier au niveau vestibulaire, on utilisera un matériau de comblement non résorbable de type Hemi Methyl Methacrylate (HTR),
- certains auteurs (BARZILARY, 1988) utilisent l'os déminéralisé-lyophylisé en tant que matériau de comblement dans cette zone cervicale, ainsi que pour recouvrir la partie vestibulaire de la crête, ceci pour obtenir un meilleur résultat esthétique ;
  - Le lambeau vestibulaire est alors rabattu sur les berges de la gingivoplastie et immobilisé par de multiples sutures discontinues horizontales et verticales ;
  - la profondeur du vestibule diminue pendant cette phase d'intervention, mais sera rétablie lors de la mise en fonction de l'implant grâce à une incision horizontale en zone palatine, et un lambeau pédiculé suturé en position coronaire ;
  - il apparaît souvent, que, l'os a, en totalité ou en partie, recouvert le site entier, y compris la vis de fermeture. Ceci nécessite un dégagement chirurgical minutieux de cet os de façon à libérer le sommet de l'implant afin que celui-ci puisse recevoir l'ancrage sans aucune gêne ;
  - la phase prothétique pourra être commencée après le test d'intégration de l'implant et la cicatrisation des tissus environnants.

#### **Membrane non résorbable Gore-Tex, sans lambeau pédiculé**

Afin d'éviter l'utilisation de greffon osseux, DAHLIN et Coll. cité par SAADOUN (1990 a) ont fait appel à une technique basée sur le principe de la régénération tissulaire guidée. Afin d'isoler le site pour l'ostéogenèse et d'éviter une invasion des tissus mous, une membrane poreuse non résorbable en Téflon est placée autour des portions coronaire et latérale exposées de l'implant. Cette étude a montré que lorsqu'une membrane est utilisée, les reliefs de l'implant sont complètement recouverts de quantités significatives de nouveaux tissus osseux.

Pour empêcher la progression de l'épithélium vers la partie apicale de l'implant et pour laisser le champ libre au développement osseux, le site alvéolaire d'extraction est isolé au-dessus de la portion occlusale de l'implant par une membrane Gore-Tex à usage parodontal (LAZZARA, 1989).

La procédure se déroule ainsi :

- désépithélialisation de la phase interne du lambeau au niveau sulculaire précédemment occupé par la dent ;
- découpage, à la mesure, du matériau Gore-Tex pour recouvrir l'alvéole, les bords dépassant de 1 à 2 mm ceux de l'alvéole en position occlusale ;
- mise en place du matériau directement sur l'os et l'alvéole ;
- réapplication des lambeaux qui sont reliés par des sutures en points croisés de façon à maintenir la membrane Gore-Tex en place ;
- la membrane Gore-Tex est retirée à la sixième semaine, laissant apparaître un tissu mou de recouvrement au-dessus de l'implant ;
- le dégagement du tissu mou pour accéder à l'implant a lieu au bout de 6 mois au maxillaire et révèle la régénération osseuse qui s'est développée autour de l'implant dans l'ancien site d'extraction ;
- la phase de régénération et d'intégration osseuse étant achevée, on peut passer à la reconstruction prothétique.

#### **Membrane résorbable de vicryl et collagène et lambeau pédiculé de recouvrement**

L'utilisation d'une membrane résorbable de vicryl enduit de collagène (Ethnor) à structure entrecroisée permet de dévier efficacement l'épithélium et le conjonctif gingival au cours du processus initial de cicatrisation, favorisant ainsi la formation d'os nouveau.



Les événements critiques de la formation de cette nouvelle attache semblent se manifester dans le premier mois du processus de cicatrisation parce que le matériau, qui se résorbe entre 4 et 8 semaines, paraît durer suffisamment longtemps pour laisser le champ libre à la formation d'une nouvelle attache (SAADOUN, 1990 a).

Cette membrane de collagène est biologiquement acceptable car elle n'a suscité aucune réaction inverse (SAADOUN, 1990 a).

Cette technique est utilisée depuis 1988 par MISSIKA et Coll. Cette membrane présente l'avantage d'être résorbable et donc ne nécessite pas de retrait.

La procédure chirurgicale se déroule ainsi :

- désépithélialisation de la face interne du lambeau au niveau sulculaire précédemment occupé par la dent ;
- découpage, à la mesure, du matériau de vicryl et collagène pour recouvrir l'alvéole, les bords arrondis dépassant de quelques millimètres ceux de l'alvéole ;
- sutures des bords de la membrane avec du fil de suture résorbable au bord de la plaie ;
- dissection partielle du lambeau vestibulaire afin de recouvrir totalement le site d'extraction implanté et la membrane, et sutures multiples ;
- l'exposition de la tête de l'implant se fera 3 à 6 mois plus tard et ne nécessitera pas une intervention intermédiaire afin de retirer la membrane ;
- après vérification de l'intégration de l'implant et prolifération osseuse coronaire, et quelques semaines de phase de cicatrisation, la phase prothétique peut être entreprise.

### 4.2.3. - AVANTAGES

Les avantages de la mise en place immédiate d'un implant dans un site d'extraction sont nombreux :

- elle permet de résoudre le problème de l'expulsion traumatique des dents ou celui du remplacement de dents lactéales résiduelles et de l'absence de dents permanentes ;
- elle permet de loger un implant dans une zone où la maturation et la rétraction de la crête qui suivraient l'extraction se solderaient par une quantité d'os insuffisante et un préjudice esthétique ;
- elle permet à l'os de se régénérer dans l'espace alvéolaire précédemment occupé par la dent ;
- elle permet d'obtenir une stabilité nécessaire de l'implant par une pénétration de longueur maximale au-delà de l'apex, augmentant ainsi la surface de contact entre l'os et la surface de l'implant lorsque les conditions anatomiques le permettent ;
- elle permet une mise en place précise de l'implant et il en découle ainsi une meilleure résistance aux forces occlusales et latérales. Elle évite ainsi le forage de l'os cortical et il suffira de calibrer une alvéole existante, diminuant ainsi le dégagement de chaleur et le risque de fausse route ;
- elle évite un affaissement post-extractionnel de la crête alvéolaire par une préservation de l'os sur le site d'implantation, permettant une réalisation prothétique simplifiée s'appuyant sur un implant en position avec un résultat esthétique meilleur ;
- elle permet de conserver au-dessus de l'implant une bonne épaisseur de tissu qui autorise un plus grand choix d'éléments d'ancrage, une restauration cosmétique plus satisfaisante et dont les forces fonctionnelles seront mieux orientées en direction apicale ;
- elle combine la cicatrisation post-extractionnelle avec la phase d'intégration et diminue ainsi de moitié la période pendant laquelle le patient porte sa prothèse amovible de transition. Elle semble produire une cicatrisation plus rapide, améliorant ainsi l'environnement parodontal péri-implantaire et le résultat esthétique ;

- elle permet, en règle générale, de conserver la gencive attachée qui existait autour de la dent naturelle ;
- elle apporte enfin un avantage psychologique et fonctionnel significatif pour le patient en supprimant la période d'attente de la phase de maturation de l'os après extraction par une chirurgie implantaire immédiate simplifiée et une durée d'attente de la prothèse définitive réduite d'autant.

#### **4.2.4. - DISCUSSION**

Si l'on passe en revue la chronologie des événements consécutifs à l'insertion d'un implant immédiatement après l'extraction, on peut faire les remarques suivantes : la racine de titane pur est d'abord entourée d'un caillot sanguin qui subit une organisation normale puis une réparation. Cela est suivi par l'apposition d'un nouvel os alvéolaire enveloppant l'implant. La cicatrisation du site de l'alvéole est observée radiographiquement à 4 mois et elle apparaît plus complète à 8 mois. Il semble que la durée de cicatrisation varie selon les patients. ROSS et Coll. (1989) reconnaissent la nécessité d'une recherche plus approfondie sur la cicatrisation chez l'homme afin d'évaluer le processus d'ostéo-intégration et de recueillir de plus amples informations quant aux écarts de durée de cicatrisation. Dans un cas présenté, bien que le site ait été exposé au bout de 8 mois, les auteurs ont noté que la régénération osseuse continuait à progresser. On peut s'attendre à ce que la calcification enveloppant la racine d'ancrage se poursuive encore quelque temps.

Les constatations cliniques des suites de ce type d'intervention montrent qu'il y a attache clinique de l'os environnant. Il y a intérêt à placer l'implant dans une alvéole fraîchement déshabituée car cela prévient le phénomène de résorption centripète de l'os et le rétrécissement dans le sens vestibulo-lingual (ou palatin) qui en résulte habituellement après une extraction. La présence d'un élément implantaire maintient la largeur de l'os alvéolaire qui lui est nécessaire tout en préservant la hauteur des crêtes alvéolaires environnantes (ROSS, 1989).

Les résultats histologiques de l'expérimentation clinique réalisée par PASSANEZI et Coll. cité par SAADOUN (1990 a) représentent les cinq principaux événements qui surviennent en cas de greffe osseuse réussie : la revascularisation, la résorption (partielle), l'incorporation, la substitution et le remodelage.

La revascularisation est primordiale car elle doit se développer rapidement pour assurer la survie de cellules mésenchymateuses indifférenciées d'ostéoblastes sur le site greffé.

Le phénomène de résorption semble libérer des facteurs ostéogènes dans le tissu environnant, stimulant ainsi des cellules indifférenciées vers une différenciation en ostéoblastes.

EVIAN et Coll. (1982) d'une part, SOEHRENS et VAN SWOL d'autre part, déclarent que le moment optimum pour recueillir l'os d'un site d'extraction se situe entre 8 et 14 semaines après cette extraction ; dans leur étude et à cette période, les zones d'extraction sont presque complètement cicatrisées et occupées par un os spongieux relativement mature et bien constitué.

On constate dans cette étude que des sites d'extraction détiennent entre le 25ème et le 30ème jour un fort potentiel de formation osseuse. A cette époque, l'os est immature et en phase de développement et de prolifération. L'immaturité lui confère une grande capacité cellulaire et vasculaire, ce qui rend sa survie plus sûre. Les cellules immatures montrent aussi davantage de propriétés ostéogènes et ostéo-inductrices.

La dernière phase de la cicatrisation, le remodelage osseux, se déroule continuellement et consiste en une activité ostéoblastique-ostéoclastique qui donne forme à l'os en réponse aux sollicitations fonctionnelles. Il s'agit d'un processus évolutif qui se poursuit probablement au-delà du 42ème jour.

A partir des résultats obtenus dans cette expérimentation, on considère que les facteurs suivants sont déterminants pour le succès de l'entreprise :

- L'os résiduel doit présenter de nombreux espaces médullaires et une bonne irrigation sanguine ;

- Plus la distance entre les parois osseuses d'une part, entre parois osseuses et racine d'autre part, est étroite, plus il y a de chances que le résultat soit positif ;
- Plus le nombre de parois du défaut est élevé, meilleures sont les chances de comblement ;
- Si le site est bordé d'os cortical, celui-ci doit être perforé de trous multiples avec une fraise ronde pour déboucher sur les espaces médullaires sous-jacents, favorisant ainsi la migration de cellules pré-osseuses et de vaisseaux sanguins dans la région.

Tout épithélium sulculaire et de jonction doit être éliminé par une intervention à lambeau appropriée, de façon à écarter tout risque de migration épithéliale le long de l'implant.

De l'os autogène frais semble être le meilleur matériau de greffe osseuse du fait de sa compatibilité immunologique avec l'hôte et de son potentiel ostéo-inducteur.

Le lambeau doit être dessiné de façon à assurer une fermeture directe du défaut greffé. Le greffon est ainsi confiné dans le défaut et protégé de tout traumatisme.

Un niveau élevé d'hygiène vis-à-vis de la plaque bactérienne doit être maintenu par le patient. Cela vaut particulièrement pendant les deux mois qui suivent la mise en place du matériau greffé.

De l'os nouveau en voie de formation recueilli dans des alvéoles préparés à cet effet peut servir avec succès de matériau d'autogreffe.

Il existe des cas cliniques où il faut augmenter la crête alvéolaire par apport osseux avant une implantation immédiate ou médiate.

### **4.3. - APPORT OSSEUX**

Les possibilités d'ancrage d'implants dentaires dans le maxillaire ou la mandibule dépendent du volume et de la densité de l'os dans les secteurs édentés, ce double aspect, qualitatif et quantitatif, est à la base des indications chirurgicales et permet par là-même de définir les limites de la thérapeutique implantaire.

#### **4.3.1. - SITE DE PRELEVEMENT**

En chirurgie réparatrice, les sites habituels de prélèvement osseux sont l'os iliaque, la voûte crânienne, le tibia et les côtes. Pour les déficits de faible étendue, on utilise également la symphyse mentonnière qui a l'avantage d'être à proximité immédiate du site à greffer. L'os costal n'est plus guère utilisé en chirurgie faciale depuis la généralisation des prélèvements crâniens par TESSIER (1982) ; de plus, la constitution plutôt fibreuse de la côte et la morbidité associée à son prélèvement n'en font pas un matériau de reconstruction idéal (TULASNE, 1990).

Les avantages et inconvénients des autres sites de prélèvement sont résumés dans le tableau 9 : le prélèvement tibial semble plutôt à rejeter car il est douloureux, laisse une cicatrice et ne procure qu'une quantité d'os modérée.

Pour les déficits osseux, d'assez grande étendue, le choix se circonscrit en définitive entre l'os crânien et l'os iliaque. La préférence est donnée d'emblée au prélèvement crânien dont la morbidité est pratiquement nulle puisqu'il est indolore et sans cicatrice visible, le patient pouvant reprendre une activité normale au bout d'une semaine. Toutefois, la prothèse adjointe ne pourra être rebasée et remise en place que 2 à 3 semaines après l'opération.

Dans certains cas, les conditions anatomiques locales après une greffe osseuse sont trop différentes pour que le même appareil puisse être utilisé ; une nouvelle prothèse adjointe est indispensable (TULASNE, 1990).

TABLEAU 9 :

	NATURE	VOLUME	DOULEUR	CICATRICE	HOSPITALISATIC
<b>Iliaque</b>	Cortical et spongieux	abondant	+++	peu visible	8 jours
<b>Crâne</b>	Cortical ± spongieux	variable	0	invisible	3 jours
<b>Menton</b>	cortical	faible	0	Invisible	2 jours
<b>Tibia</b>	cortical et spongieux	modéré	+++	visible	8 jours

#### 4.3.2. - INDICATIONS

Une greffe osseuse est envisagée lorsque le volume osseux résiduel dans le secteur à implanter est insuffisant pour fournir un ancrage durable. Ces conditions défavorables peuvent s'observer dans tout secteur édenté, à l'exception de la symphyse mandibulaire où l'on peut toujours placer des implants très courts procurant un excellent ancrage dans cet os purement cortical.

**A la mandibule**, l'impossibilité de placer des implants dans les secteurs latéraux, même en passant en dedans du canal dentaire, peut faire envisager soit une greffe osseuse, soit un déroutement du nerf dentaire inférieur, deux solutions ne peuvent être retenues qu'avec les plus grandes réserves (*TULASNE, 1990*). Le déroutement ou transposition du nerf, qu'on a réalisé à plusieurs reprises pour corriger des malocclusions dentaires extrêmes, laisse inévitablement des séquelles sensibles à type d'anesthésie ou de paresthésies (*TULASNE, 1990*). La survenue possible de ces troubles, même s'ils sont généralement bien supportés, ne peut faire considérer la transposition du nerf comme un procédé de routine. L'autre solution, consistant à renforcer la crête alvéolaire par un greffon osseux, semble également à déconseiller a priori, car très contraignante pour le patient dont le vestibule jugal, effacé par la nécessité de recouvrir le greffon, devra ultérieurement être reconstruit par une greffe muqueuse ou cutanée. Les prothèses d'expansion permettront peut-être dans l'avenir de pallier cet inconvénient ; elles imposent toutefois au patient un protocole très contraignant pour un résultat encore incertain à long terme.

En fait, les indications de greffe osseuse dans les secteurs postérieurs mandibulaires demeurent exceptionnelles car la résorption osseuse atteint rarement un degré tel qu'une implantation soit impossible. Ceci tient à la nature très corticale de l'os, qui à la fois limite la résorption et procure un ancrage fiable, même aux implants les plus courts.

**Au maxillaire**, la situation est toute différente : présence d'obstacles naturels sur l'ensemble de l'arcade (cavités nasales et sinusiennes), os volontiers friable se résorbant plus facilement et n'offrant souvent aux implants qu'un ancrage médiocre. Ces conditions défavorables justifient l'indication de la greffe osseuse, d'autant mieux acceptée par le patient que sa prothèse adjointe est instable et mal supportée psychologiquement. Selon le type, l'étendue et le siège du déficit osseux, on peut individualiser des formes cliniques variées (TULASNE, 1990).

#### 1. - Formes anatomiques comportant :

- *Des formes à résorption horizontale*, réduisant le mur alvéolaire à l'épaisseur d'une fine lame osseuse d'assez bonne hauteur. Leur traitement consiste en des greffes osseuses d'apposition sur le versant vestibulaire de l'arcade. Les implants sont mis en place six mois plus tard ;
- *Des formes à résorption verticale* observées après extractions dentaires consécutives à des traumatismes, sans déficit notable de la table externe. Elles sont bien corrigées par un greffon de crête iliaque postérieure. Les implants peuvent être placés dans le même temps opératoire ou secondairement ;
- *Des formes mixtes*, les plus habituelles, où l'alvéolyse est à la fois centripète et verticale. Elles sont traitées soit par greffe osseuse iliaque, soit de préférence par greffe osseuse crânienne si l'épaisseur de la voûte le permet.



## 2. - Formes topographiques :

Selon l'étendue et le siège du déficit, on distingue :

- *Des formes unitaires* : intéressant un seul alvéole dentaire, généralement celui de l'incisive centrale expulsée par traumatisme ou de la canine après extraction laborieuse d'une canine incluse. L'absence de table externe oblige à restaurer le mur alvéolaire par de l'os ou par un matériau ossifiable, si l'on envisage une réhabilitation prothétique sur implant ;
- *Des formes segmentaires* intéressant un secteur plus ou moins étendu de l'arcade, le plus souvent postérieur ;
- *Des formes complètes* correspondant à l'édentation totale maxillaire.

Parmi les formes unitaires et segmentaires, il faut mettre à part les cas très fréquents d'édentement molaire ou même prémolaire où la hauteur résiduelle d'os est inférieure à 10 mm (donc insuffisante pour une solution implantaire durable), alors même que la crête alvéolaire est à un niveau normal ; il s'agit donc, dans ces formes, d'un déficit osseux non par résorption, mais par position basse habituelle du plancher du sinus. D'ailleurs, l'espace disponible entre la crête alvéolaire et les dents inférieures antagonistes est en règle générale insuffisant pour placer un greffon osseux. La seule solution consisterait donc à remonter le plancher du sinus par dissection de la muqueuse sinusienne et comblement de l'espace-mort par des greffons osseux. Cette technique a été proposée par BOYNE et JAMES dès 1980, puis reprise récemment par d'autres auteurs (*WOOD et MOORE, 1988 ; WHITTAKER et Coll., 1989*), cité par TULASNE et Coll. (1990). Les résultats immédiats ont été positifs ; on ignore malheureusement les résultats à long terme (au-delà de 5 ans) de bridges sur implants placés dans de tels greffons osseux. L'expérience personnelle de TULASNE (1990) est encore trop récente pour qu'il propose systématiquement cette technique à nos patients. Il préfère actuellement, lorsque cela est possible, mettre en place des implants tubérositaires, profondément ancrés dans le massif ptérygoïdien, selon une technique développée sur les indications de TESSIER (*TULASNE et ERNEST, 1988 ; TULASNE, 1989*) et qui a maintenant fait la preuve de son efficacité.

### **4.3.3. - DISCUSSION**

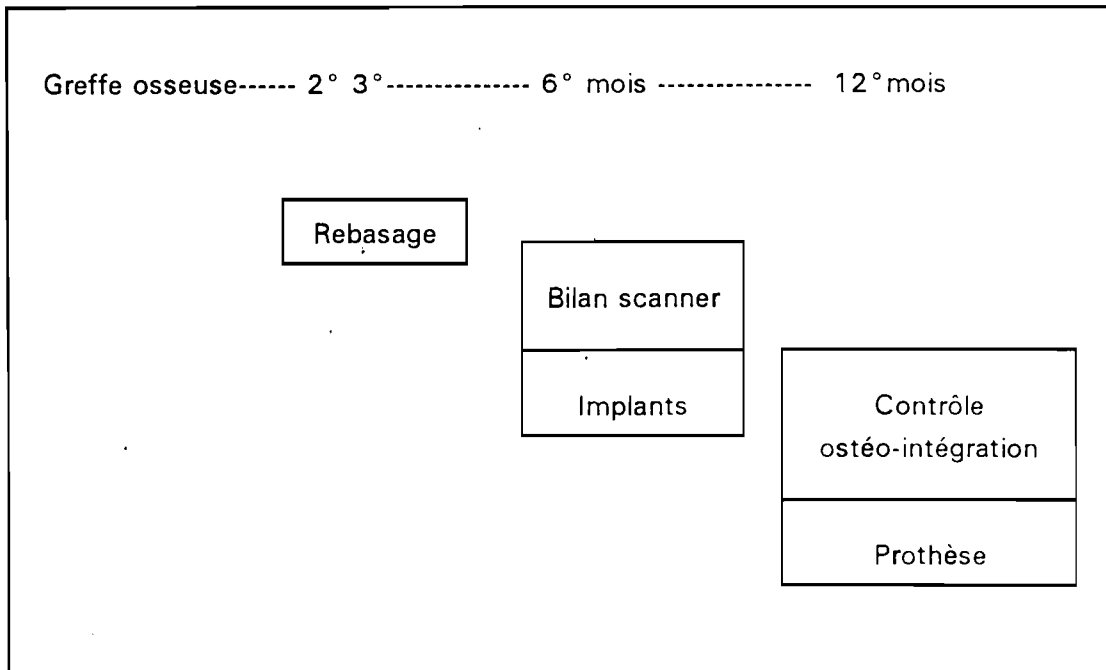
Faut-il attendre la prise complète et l'incorporation du greffon osseux, c'est à dire 6 mois minimum, ou bien mettre en place les implants dans le même temps opératoire ?

La première formule augmente la durée du traitement de plusieurs mois, mais elle permet de ne placer les implants qu'à coup sûr (un échec de la greffe est toujours possible) et aux meilleurs endroits pour la future prothèse. Cette tactique en deux temps : "construire d'abord, planter ensuite" (tableau 10) semble la meilleure dans les édentations complètes, associant résorption horizontale et verticale. Elle est évidemment la seule possible dans les formes unitaires en raison du très faible volume du greffon, et dans les formes à résorption horizontale, qu'elles soient segmentaires ou totales.

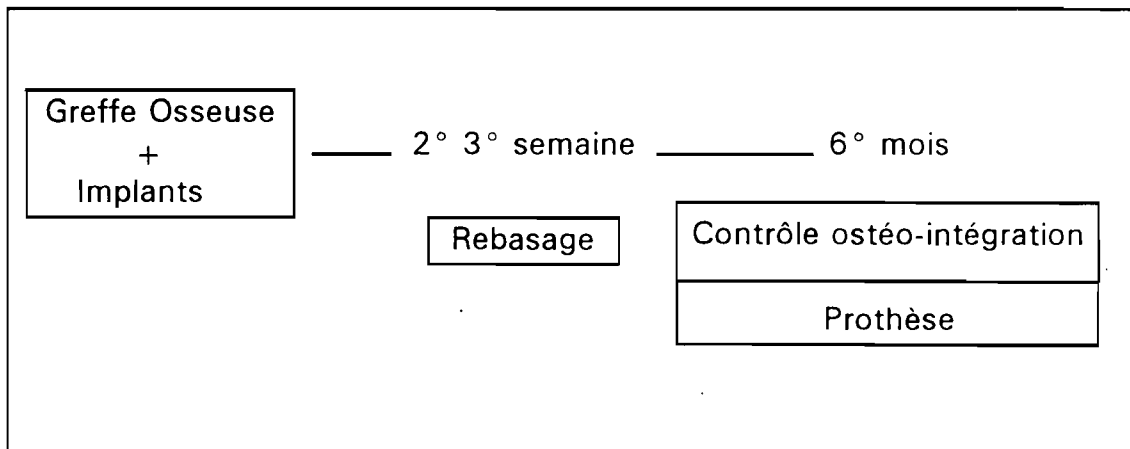
Si la tactique avec greffe osseuse préalable reste la plus sûre pour l'ostéo-intégration des implants, on peut aboutir au même résultat en vissant les implants dans le greffon au moment de la mise en place selon le protocole publié par l'école suédoise (*BREINE et BRÄNEMARK, 1980*).

Cette solution n'est à retenir que pour les formes segmentaires où la présence de dents au voisinage immédiat du déficit permet un positionnement idéal des implants (tableau 11).

**TABLEAU 10 : Greffe osseuse-Implants : tactique en deux temps  
(TULASNE, 1990)**



**Tableau 11 : Greffe osseuse-implants : tactique en un temps (TULASNE,  
1990)**



Le renforcement du maxillaire par des greffes osseuses en vue de la mise en place concomitante ou différée d'implants ne peut actuellement être considérée comme une intervention majeure, à ne réserver qu'à des formes extrêmes, à la condition que le patient accepte plusieurs semaines d'inconfort dans les suites opératoires, en particulier de ne pas porter sa prothèse adjointe les 2 ou 3 premières semaines, l'indication de la greffe osseuse peut être envisagée dans tous les cas où les conditions anatomiques ne semblent pas favorables à l'obtention d'une ostéo-intégration durable des implants.

# **CHAPITRE 5 :**

# **RESULTATS ESCOMPTES**

## 5. - RESULTATS ESCOMPTES

Le très grand intérêt manifesté actuellement pour les prothèses supportées par des implants semble être le résultat des recherches menées par d'éminents scientifiques et cliniciens européens, tels que les professeurs BRÄNEMARK en Suède et SCHROEDER en Suisse.

Leur travail, ainsi que celui d'autres chercheurs dans le monde a abouti à l'introduction du concept dit d'ostéo-intégration. Cette technique a rapidement éclipsé les efforts louables, mais semble-t-il, faillibles de leurs prédécesseurs pour proposer des systèmes implantaires qui soient cliniquement prévisibles et prothétiquement adaptables, tout en présentant un minimum de complications pour les patients traités. Cette avancée thérapeutique indéniable a reçu ses lettres de noblesse grâce aux expérimentations parfaitement documentées décrivant la réaction d'ostéo-intégration (*ADELL, 1981 et 1986 ; ALBREKTSSON, 1987*).

Selon les analyses histologiques et cliniques actuelles, cette technique peut se définir comme étant un ancrage stable et fonctionnel à long terme d'un ou plusieurs analogues alloplastiques de racines dentaires dans des sites osseux humains choisis, et servant de support à une gamme de prothèses fixées ou amovibles.

Au cours des dix dernières années, la technique d'ostéo-intégration a suscité trois grands types de réactions.

- La première réaction, qui est aussi la plus importante, concerne l'énorme taux de satisfaction clinique rencontré par les odontologues du monde entier, une fois la technique assimilée. Ils l'ont prescrite pour résoudre des situations prothétiques difficiles et pour étendre le champ d'application et la gamme des traitements prothétiques habituels.

- La seconde réaction, assez minoritaire cependant, tente de nier la supériorité évidente et dûment prouvée du concept d'ostéo-intégration. Quelques praticiens ont soutenu que la réaction fibreuse à l'interface qui caractérisait les autres techniques d'implantation était comparable, voire même meilleure que la technique d'ostéo-intégration.
- La troisième est une réaction commerciale très vive, conduisant à la prolifération rapide d'un grand nombre de systèmes implantaires, s'attribuant tous l'ostéo-intégration avec un succès comparable au système suédois.

S'il est courant dans le monde dentaire de proposer des matériaux et des techniques divers prétendant tous à un résultat clinique optimum, rien n'est pourtant comparable à la situation quasi anarchique qui règne dans le domaine implantaire depuis quelques années.

Si des critères déterminant la réussite à long terme ne sont pas définis et affirmés, une telle constatation est inquiétante. Les praticiens comme les patients ont besoin de tels critères. Toute approche qui les négligerait, réduirait à néant l'idée déontologique d'une profession basant ses traitements sur des thérapeutiques scientifiques sûres.

Le résultat escompté dans une thérapeutique implantaire après une parodontite, c'est la réhabilitation fonctionnelle orale. Cette réhabilitation passe par une ostéo-intégration des implants mis en place.

Si cette ostéo-intégration ne se fait pas, la dépose de la fixture est suivie d'une reconstitution ad integrum de l'os.

La réhabilitation des patients affectés d'une édentation partielle ou complète doit être fondée sur une stabilité parfaite et durable de l'élément artificiel remplaçant les dents perdues.

En pratique, il faut également tenir compte de la résorption progressive du maxillaire édenté.

Les prothèses intégrées dans les tissus selon la méthode d'ostéo-intégration permettent d'établir de façon certaine, et sans réaction adverse de la part de l'os ou des parties molles, une connexion entre d'une part un os normal qui va se remodeler et d'une fibromuqueuse saine, et d'autre part les piliers traversant la gencive et supportant la prothèse dentaire. Le principe de la méthode est la coexistence possible entre des éléments d'ancrage de nature et de forme bien précises et des tissus osseux et muqueux soigneusement préparés.

Ainsi le pronostic à long terme d'une reconstruction exempte de complications est fonction d'une précision constante à chaque étape du traitement, en gardant présent à l'esprit que c'est l'absence d'agression vis-à-vis des tissus qui conditionne les résultats cliniques dans leur ensemble.

De nombreuses études ont montré la différence des résultats obtenus en fonction du maxillaire considéré.

La majorité des auteurs consultés pour ce travail, présente plus de 90% de réussite à la mandibule et plus de 80 % au maxillaire.

Cette différence de résultats est due à la différence de la qualité et la quantité osseuse au sein des deux maxillaires.

Dans l'étude d'ADELL et Coll. (1981), les taux de succès annoncés étaient de 81 % aux maxillaires supérieurs et de 89 % pour les prothèses vissées à la mandibule (nous nous sommes intéressés à cette étude car elle a subi l'épreuve du temps : 15 ans d'étude).



Considérant ces résultats, il faut se demander si les sujets ainsi traités sont une réelle représentation des patients potentiels pouvant bénéficier de cette technique, ou s'ils représentent des situations cliniques particulièrement faciles ou particulièrement difficiles à traiter.

Il est donc nécessaire de toujours préciser la qualité osseuse ainsi que la qualité d'os disponible.

La cause des pertes de dents n'est pas souvent élucidée par les auteurs, or elle est importante à savoir.

Au cours d'une période de 15 ans (1965-1980), 2768 racines en titane ont été mises en place dans 410 mâchoires totalement édentées correspondant à 371 patients par ADELL et Coll. (1981).

Tous ces patients ont été reconstruits avec des bridges démontables et ont été contrôlés chaque année.

Les procédés chirurgicaux et prothétiques ont été mis au point et jugés sur une période pilote de 5 ans. Les résultats d'une technique standardisée appliquée à des cas cliniques sur une période de 5 à 9 ans ont permis d'évaluer les possibilités de cette méthode.

Dans ce groupe, 130 mâchoires ont reçu 895 racines en titane : 81 % des racines placées dans le maxillaire supérieur et 91 % de celles placées dans la mandibule sont restées stables, toutes supportant des bridges. 89 % des bridges maxillaires et 100 % des bridges mandibulaires sont restés stables. Pendant la période de cicatrisation et la première année suivant la mise en place des bridges, la résorption osseuse marginale a été en moyenne de 1,5 mm. Par la suite, elle n'a été que de 0,1 mm par an, résultat largement approuvé par la majorité des auteurs.

Ces résultats cliniques obtenus remplissent et vont même au delà des critères de réussite des méthodes d'implantation dentaire selon les auteurs (ADELL et Coll., 1981).

Dans le tableau 12, ci-après (ADELL, 1981) le groupe A correspond à une situation osseuse favorable, alors que le groupe B représente une situation défavorable selon la classification de LEKHOLM et ZARB cité par ADELL (1981).

**TABLEAU 12 : NOMBRE DES FIXTURES INSEREES ET PERDUES**

<b>NOMBRE DE FIXTURES INSEREES ET PERDUES, n %</b>			
<b>Fixtures mises en place/perdues</b>	<b>Nombre de patients</b>	<b>Groupe A</b>	<b>Groupe B</b>
<b>Total :</b>			
<b>Fixtures mises en place</b>	<b>339 (100)</b>	<b>141 (42)</b>	<b>198 (58)</b>
<b>Fixtures perdues</b>	<b>67 ( 20)</b>	<b>15 (11)</b>	<b>52 (26)</b>
<b>Maxillaire</b>			
<b>Fixtures mises en place</b>	<b>191 (100)</b>	<b>54 (28)</b>	<b>137 (72)</b>
<b>Fixtures perdues</b>			
* avant prothèse	<b>38 (20)</b>	<b>7 (10)</b>	<b>31 (23)</b>
* après prothèse	<b>20 (10)</b>	<b>3 (6)</b>	<b>17 (12)</b>
<b>Total des fixtures perdues</b>	<b>58 (30)</b>	<b>10 (19)</b>	<b>48 (35)</b>
<b>Mandibule</b>			
<b>Fixtures mises en place</b>	<b>148 (100)</b>	<b>87 (59)</b>	<b>61 (41)</b>
<b>Fixtures perdues</b>			
* avant prothèse	<b>8 (5)</b>	<b>5 (6)</b>	<b>3 (5)</b>
* après prothèse	<b>1 (&gt;1)</b>	<b>0</b>	<b>1 (2)</b>
<b>Total des fixtures perdues</b>	<b>9 (6)</b>	<b>5 (6)</b>	<b>4 (7)</b>

En effet, dans des situations anatomiques très défavorisantes le taux de succès peut tomber à 65% avec des implants de Bränemark. D'un autre côté, dans une situation osseuse peut-être plus favorable, il peut atteindre 99 % (tableau 13)

**TABLEAU 13 : DISTRIBUTION DES FIXTURES EN FONCTION DU GROUPE EXPERIMENTAL, DU MAXILLAIRE CONSIDERE, DE LA SITUATION CLINIQUE ET DU TAUX DE SUCCES**

ECHANTILLON	MAXILLAIRE	SITUATION CLINIQUE				TAUX DE SUCCES EN	
		FIXTURES MISES EN PLACE	SANS PILIER	FIXTURES MISES EN CHARGE	DEMEU- RENT EN CHARGE	% DE TOUTES LES FIXTURES PLACEES	% DES FIXTURES MISES EN CHARGE
Groupe témoin (6-20 ans)	Maxillaire	24	-	24	22 *	92 % *	92 % *
	Mandibule	19	-	15	15 *	79 % *	100% *
Groupe d'étude I (1-5 ans)	Maxillaire	238	1	233	225	94 %	97 %
	Mandibule	210	-	210	209	99 %	99 %
Groupe d'étude II (0-1 an)	Maxillaire	154	66	87	86	-	-
	Mandibule	231	97	133	133	-	-
Total		876	164	702	690	-	-

\* Recul de 10 ans (une fixture a été perdue au maxillaire et une autre à la mandibule après 15 ans)

A long terme, les taux de succès des fixtures au maxillaire montrent une chute limitée mais significative (ADELL, 1981). Par conséquent, quelle que soit l'étude considérée, il est important de connaître la durée de suivi thérapeutique pour chaque implant.

SMITH (1990) analyse dans un article, les résultats provenant de plusieurs études différentes. Dans ces études, tous les auteurs font état de plus 86 % de réussite au maxillaire et 98 % à la mandibule, mais la plupart des auteurs ne précise pas combien d'implants ont été placés au temps 0, ce qui fait que d'autres vont même à dire du 100 % à la mandibule.

Ostéo-intégration implique l'incorporation directe et de façon intime dans l'os vivant d'une racine filetée en titane, d'un dessin et d'une finition bien précis.

Ostéo-intégration peut être obtenue si les racines sont mises en place selon une technique chirurgicale douce et si on les laisse cicatriser sans charge pendant au moins 3 à 4 mois à la mandibule, et 5 à 6 mois au maxillaire.

Au maxillaire, 81 % des racines initialement mises en place sont restées stables et continuent de supporter des bridges 5 à 9 ans. La stabilité permanente de ces bridges a été assurée à 89 %.

A la mandibule, 91 % des racines d'origine sont restées stables et supportent des bridges 5 à 9 ans plus tard. La stabilité permanente des bridges a été assurée à 100 % (ADELL, 1981).

La perte d'os moyenne fut de 1,5 mm au cours de la période de cicatrisation et durant la première année suivant la mise en place des piliers. Par la suite, seulement 0,1 mm d'os marginal fut perdu annuellement dans le groupe suivi pendant 5 à 9 ans (Tableau 14).

**TABLEAU 14 : MOYENNE ANNUELLE DE PERTE OSSEUSE MARGINALE**  
**(en mm) APRES LA PERIODE DE REMODELAGE**

	<u>MAXILLAIRE</u>	<u>MANDIBULE</u>
<b>Groupe de mise au point</b>	<u>0,1</u> <u>(s = 0,4 N = 179)</u>	<u>0,1</u> <u>(s = 0,8 N = 184)</u>
<b>Groupe de routine I</b>	<u>0,1</u> <u>(s = 0,6 N = 1145)</u>	<u>0,1</u> <u>(s = 0,5 N = 963)</u>
<b>Groupe de routine II</b>	<u>0,1</u> <u>(s = 0,6 N = 69)</u>	<u>0,1</u> <u>(s = 0,6 N = 130)</u>

**s = Déviation standard, N = Nombre d'observations**

Les racines et leurs piliers sont entourés de tissus mous et durs qui sont restés sains au cours de périodes d'observation allant jusqu'à 15 ans (ADELL, 1981).

Le petit nombre de racines perdues et la faible moyenne annuelle de résorption osseuse marginale montrent qu'un pronostic fiable peut être porté pour chaque cas après un an d'observation.

Les résultats soulignent également la grande confiance que peuvent avoir les patients dans l'ancrage de leurs bridges.

Il est maintenant prouvé que des bridges supportés par des racines en titane réhabilitent sur le plan esthétique phonétique et fonctionnel le système masticatoire des patients édentés pour une durée d'au moins 15 ans.

Sous tous ses aspects, la méthode remplit et va même au delà des critères de réussite des méthodes d'implantation dentaire établis par la conférence de HARWARD de 1978.

Le traitement par bridges sur racines ostéo-intégrées ne permet pas seulement une réhabilitation orale, il a également un impact positif considérable sur la situation psycho-sociale de patients souffrant auparavant d'une édentation insuffisamment compensée par la prothèse conventionnelle.

Une certaine incertitude existe encore. On doit se demander si l'extrapolation des résultats des traitements d'édentation partielle ou totale est possible au niveau d'une thérapeutique implantaire unitaire car il n'existe pas actuellement d'étude à long terme à ce sujet.

Il en est de même pour le traitement mixte comportant à la fois des piliers naturels et artificiels.

# **CHAPITRE 6 :**

# **COMPLICATIONS EVENTUELLES**

## **6.- COMPLICATIONS EVENTUELLES**

L'implantologie est devenue une méthode thérapeutique crédible aux indications précises et dont les résultats sont avant tout fonction de la rigueur des praticiens qui l'exercent. La mise en place d'implants dans les maxillaires reste néanmoins un acte chirurgical qui expose, comme toute opération, à certaines complications.

### **6.1. - COMPLICATION POUVANT APPARAÎTRE LORS DE LA MISE EN PLACE DES FIXTURES ET LA PÉRIODE PRIMAIRE DE CICATRISATION**

- **Fixtures mobiles**

Si le chirurgien juge mal l'anatomie de la mâchoire ou les propriétés mécaniques du site des fixtures, ou si la technique de forage n'est pas suffisamment précise, le puits d'ancrage ne sera pas contigu à la fixture. La fixture est donc d'emblée instable, ce qui ruine l'ostéo-intégration.

Le traitement approprié est la mise en place d'une fixture longue, atteignant la couche compacte basale de l'os.

- **Perforation de la muqueuse**

Une communication entre la fixture et la cavité buccale, pendant la phase de cicatrisation après la mise en place des fixtures est une complication d'autant moins grave qu'elle survient plus tardivement (*TULASNE, 1991*). Mais cette situation ne peut pas mettre en cause l'ostéo-intégration de l'implant.

D'après ces auteurs (*TULASNE, 1991*), l'exposition de la vis de couverture de l'implant peut survenir plus ou moins rapidement dans les suites opératoires :

- dans les 15 premiers jours, elle est due à une désunion de la suture muqueuse, parfois facilitée par le port trop précoce de la prothèse adjointe
- plus tardivement, deux facteurs étiologiques sont à retenir :



- la rétraction des tissus mous accompagnant une résorption osseuse parfois provoquée d'emblée par un évasement excessif du puits de forage avec la fraise conique. Ce facteur est évident dans les cas de greffes osseuses où la résorption est toujours plus ou moins marquée
- la pression de la prothèse adjointe sur la muqueuse en regard de la vis de couverture, particulièrement dans le cas de prothèses à intrados métalliques dont le rebasage s'avère impossible.

Enfin, il est certain que la présence de cicatrices muqueuses ou des antécédents d'irradiation sur les maxillaires diminuent le potentiel de cicatrisation tissulaire et augmentent d'autant le risque de désunion des sutures.

Toute communication avec la cavité buccale pendant les six premières semaines post-opératoires doit être traitée par l'excision du site de perforation, déplacement d'un lambeau, nouvelles sutures et réadaptation de la prothèse adjointe (*BECKER, 1988*).

#### • Vasculaires

Des ecchymoses muqueuses et cutanées sont d'observation courante dans les jours qui suivent l'opération. Mais exceptionnellement, elles peuvent compromettre par leur importance la vie sociale du patient, prenant alors un caractère d'une véritable complication.

Des hématomes sous périostés, des hémorragies post-opératoires sont également possibles.

Ces affections ne s'observent qu'exceptionnellement chez des sujets à terrain vasculaire fragile, saignant facilement malgré des tests de coagulation normaux (*TULASNE, 1991*).

Il est nécessaire d'explorer largement le site opératoire et ce d'autant plus si l'étude radiologique préopératoire a montré l'existence de variations anatomiques.

- **Complications infectieuses**

L'antibiothérapie systématique dans les suites opératoires rend pratiquement impossible une complication infectieuse, à moins d'une résistance au médicament utilisé. La prescription d'un antibiotique d'une autre famille (macrolide) et l'évacuation éventuelle de l'abcès très localisé peut s'observer quelques semaines après l'opération. Il est en rapport avec la persistance en profondeur d'un matériel de suture soit non résorbable, soit résorbable mais parfois mal toléré par les tissus

- **Complications nerveuses**

Des troubles sensitifs à type de paresthésie ou d'anesthésie de la lèvre inférieure et du menton peuvent s'observer dans les suites opératoires immédiates, parfois par élongation du nerf mentonnier dû aux écarteurs. Les troubles sont généralement régressifs de deux à trois mois, soit par atteinte directe du nerf dentaire inférieur dans le canal lors du forage dans les régions molaires, le déficit du canal dentaire inférieur par scanner avant l'intervention.

## **6.2. - COMPLICATIONS LORS DE LA CONNEXION DES PILIERS : L'ABSENCE D'OSTEO-INTEGRATION**

Le contrôle de l'ostéo-intégration de l'implant après un délai minimum d'enfouissement de 3 à 6 mois est l'étape décisive du traitement.

Du succès ou de l'échec de ce temps chirurgical dépend toute la réalisation prothétique. Après dégagement de la vis de couverture, sous anesthésie locale limitée à la crête alvéolaire, le simple serrage manuel de cette vis permet de savoir si l'implant est ostéo-intégré. La perception par le patient d'une douleur plus ou moins vive traduit l'absence d'ostéo-intégration, même si l'implant ne peut être mobilisé (*TULASNE, 1991*). Tout implant qui n'est pas ostéo-intégré doit être retiré sous anesthésie locale approfondie du côté vestibulaire et palatin (lingual) pour rendre la manoeuvre indolore.

L'alvéole de la fixture est ensuite curetée pour éliminer toute trace de tissus conjonctifs et les berges muqueuses sont rapprochées par un ou deux points de sutures.

L'absence d'ostéo-intégration n'est rien d'autre qu'un défaut de cicatrisation osseuse au contact de la fixture. Cette complication comme toutes les autres complications sont néfastes pour le parodonte. Elle peut relever de plusieurs causes :

- contamination de la surface de l'implant
- surtout des altérations du site osseux receveur qui peuvent être primitives (terrain osseux déficient) ou secondaires provoquées par des manoeuvres de forages, une contamination bactérienne ou des micro-traumatismes par mise en charge prématurée de l'implant sous une prothèse adjointe ou autre.

### **6.3. - COMPLICATIONS APRES LA MISE EN PLACE DES PILIERS**

#### **• Gingivites**

La mise en place des piliers transépithéliaux précède de 2 à 3 semaines la réalisation de la prothèse sur implants, on peut assister à des affections muqueuses gingivales.

D'une manière générale, toutes les réactions gingivales dans la zone d'émergence des piliers sont en rapport avec des piliers de hauteur insuffisante ou présentant des dépôts de tartre, parfois avec la persistance d'un matériel de suture en profondeur.

#### **• Formation hyperplasique**

L'hyperplasie gingivale est provoquée par la pose de piliers trop courts ou par l'absence d'utilisation des capuchons de cicatrisation et du pansement chirurgical pendant les premières semaines après la connexion du pilier. La muqueuse a alors tendance à profiler et à couvrir la jonction entre le pilier et l'infrastructure du bridge, ce qui entraîne une ulcération traumatique. D'après ADELL et Coll. (1981), cette complication ne représente que 7 % des cas. Le traitement approprié est une gingivectomie à biseau externe ou interne et la mise en place d'un pilier plus long.

- **Fracture de la fixture**

Ces fractures sont surtout dues à des concentrations de contraintes au niveau des fixtures dues à une mauvaise réalisation du bridge.

Des complications telles que les fistules, exposition du filetage de la fixture et la fracture de la vis du pilier peuvent exister. Mais ces complications ont une fréquence inférieure à 1 % d'après l'étude de ADELL (1981).

Il existe aussi des complications qui sont à craindre dont la plus grave est peut-être le rejet psychologique par le patient d'une prothèse et d'implants qu'il ressent comme des corps étrangers.

Ces différentes complications peuvent mettre en cause le plan de traitement initial, conçu avec le spécialiste en prothèse.

La meilleure prévention réside dans la rigueur de l'exécution et on ne peut qu'approuver la règle que s'imposent certains fabricants de matériel de ne vendre leurs systèmes qu'aux praticiens ayant suivi des stages approfondis de formation. Une telle attitude ne peut que favoriser la diffusion de l'implantologie tout en réduisant le nombre de complications déjà très faible d'après la plupart des auteurs

- **Péri-implantite**

L'ostéo-intégration est donc la clé de la réussite implantaire. Elle se définit comme une fonction anatomique et fonctionnelle directe entre l'os vivant remanié et la surface de l'implant mis en charge.

Les critères de succès faisant actuellement référence sont ceux d'ALBREKTSSON, ZARB et Coll. publiés en 1986 (définition et critère de succès cf. 2.1).

En cas d'échec, il existe un contact direct de tissus mous tout le long de l'implant.

La majorité des auteurs fait état de plus de 80 % de succès.

Ces critères de succès ne semblent pas scientifiquement bien établis, dans la mesure où ils ne tiennent compte qu'essentiellement de la réussite de l'ostéo-intégration. Il existe beaucoup de facteurs qui ne rentrent pas dans l'établissement de ces critères, entre autre : la cause de la perte des dents remplacées par des implants.

Cette condition parait importante, car elle pourrait aider à poser une indication d'implantation correcte.

Les études publiant les résultats au recul à long terme, sont encore trop rares dans la littérature scientifique internationale.

D'autre part, l'interprétation d'un article concernant le taux de succès de tel ou tel système implantaire nécessite de la part du lecteur un minimum de connaissances scientifiques, méthodologiques, statistiques et graphiques.

Il faut connaître et apprécier tous les différents paramètres susceptibles d'influer sur les résultats proposés. Ces paramètres intéressent : le type d'étude, le choix du patient, la période de suivi thérapeutique, les tests utilisés et les représentations graphiques de ces résultats.

Il faut aussi reconnaître les paramètres manquants et qui, de par leur absence, peuvent biaiser les pourcentages publiés. Il faut donc avoir un esprit critique.

RAMS et Coll. (1992) ont étudié les résultats cliniques et microbiologiques sur des implants recouverts d'hydroxyapatite et en titane pur récemment implantés. Cette étude a été choisie car la cause de la perte des dents a été élucidée par les auteurs.

En effet, les comportements cliniques et microbiologiques de 30 implants en titane recouverts d'hydroxyapatite sont comparés à 10 implants en titane pur. Neuf patients partiellement édentés sont sélectionnés. La cause principale de la perte dentaire a été la maladie parodontale.

Les dents résiduelles sont traitées par débridement sous-gingival tous les trois mois. Les implants sont placés en deux étapes.

Une couverture antibiotique est associée, pendant 14 jours avec "Amoxicilline", ou pendant 8 jours avec "Augmentin".

Après la période nécessaire à la cicatrisation, les implants sont découverts ; 8 patients sont placés sous chlorhexidine pendant 15 jours et 6 mois pour le dernier patient. Les implants sont mis en charge prothétiquement et une maintenance est instaurée avec surfaçage, polissage et irrigation sous-gingivale de chlorhexidine.

Dans ces conditions, des prélèvements microbiens par implants sont enfermés pendant environ 2 mois. L'analyse microbiologique par culture est ainsi réalisée.

Les micro-organismes retrouvés sur les implants qui ne présentent pas de signes cliniques particuliers sont des streptocoques facultatifs. En présence d'une péri-implantite sur un implant recouvert d'hydroxyapatite, des fusobactérium et des *P.intermedia* sont observés. Ces dernières espèces font partie des micro-organismes retrouvés dans les sites actifs de la maladie parodontale. Cette étude rejoint celle de LEKHOM (1986), MOMBELLI (1988) et JEMT (1988).

L'aspect de surface des implants recouverts pourrait être à l'origine de l'apparition d'une péri-implantite.

L'exposition de l'hydroxyapatite, par son aspect poreux, peut favoriser la croissance de la plaque et l'installation d'une péri-implantite (RAMS, 1992).

La majorité des sujets abrite, sur un ou plusieurs implants, des micro-organismes rarement retrouvés au niveau gingival. Ils sont principalement le résultat d'une résistance aux antibiotiques et à la chlorhexidine. Ces micro-organismes pourraient jouer un rôle dans l'apparition de la péri-implantite. L'effet de ces bactéries sur le comportement à long terme des implants doit être évalué.

A la lumière de cette étude, l'état de surface des implants interviendrait dans le résultat des thérapeutiques implantaires après maladie parodontale.

Il est aussi à souligner que dans cette étude l'échantillonnage est faible.

Cette étude montre que la pose d'implants ne peut pas endiguer la maladie parodontale. Au contraire, elle pourrait l'empirer surtout s'il existe des dents résiduelles car ces dents sont considérées par certains auteurs (LEKHOLM, MOMBELLI, JEMT) comme des réservoirs à bactéries

susceptibles d'engendrer ou persister la maladie parodontale. D'où l'idée d'édentation stratégique par d'autres auteurs avant l'implantation (*BRÄNEMARK, 1986*).

En général, les résultats thérapeutiques sont spécifiques à chaque système implantaire, et font état de plus de 80 % de succès quelle que soit la cause de la perte des dents remplacées.

L'ostéo-intégration une fois obtenue n'est pas irréversible et peut disparaître par manque de bio-compatibilité du métal (contamination bactérienne), par non respect des méthodes d'hygiène buccale et sous l'effet de surcharges occlusales axiales excessives (prolongées ou fréquentes) ou latérales, au-delà des limites physiologiques de l'ostéogénèse (micro-mouvements) (*SAMAMA, 1992*).

Un échec expérimental d'implants a été provoqué en plaçant des ligatures autour d'implants en titane ostéo-intégrés chez le chien beagle (*STRUB et Coll. 1988*) et chez le singe (*BRANDES et Coll., 1988*), ce qui suggère une étiologie infectieuse de l'échec des implants.

Les données relatives aux germes spécifiques associés à l'échec des implants dentaires sont rares (*ALCOFORADO, 1991*).

ALCOFORADO et Coll. (1991) ont étudié l'aspect bactériologique des échecs des implants dentaires ostéo-intégrés chez l'homme. L'objectif de cette étude a été d'examiner, en culture, la flore bactérienne de 18 implants intra-osseux défailants chez 12 sujets humains et de considérer les implications thérapeutiques des résultats microbiologiques ainsi obtenus.

La population étudiée se composait de 12 adultes (8 hommes et 4 femmes : âge moyen 58,1 ans, âges extrêmes 47 et 70 ans), ayant chacun au moins un implant cylindrique intra-osseux présentant une apparition progressive de poches, une perte osseuse marginale et/ou des abcès après cicatrisation primaire et ostéo-intégration. Les implants défectueux étaient de types suivants :

- 10 Bränemark (Nobelpharma)
- 3 Core Vent

- 3 Intégral
- 1 Screw-Vent
- 1 TPS à vis avec revêtement pulvérisé de titane.

Des échantillons de la flore sous-gingivale des implants défectueux ont été prélevés selon la méthode décrite par SLOTS et Coll. (1988) et cultivés.

Cette recherche a porté sur les germes suivants :

- Actinobacillus Actinomycetemcomitans (Aa),
- Bactéroïdes intermedius (Bi),
- Porphyromonas gingivalis (Pg),
- les espèces Bactéroïdes non pigmentées,
- Wolinella recta (Wr),
- Eikenella Corrodents (Ec),
- les espèces staphylococcus
- les espèces Enterobacteriaceae,
- les espèces Pseudomonaceae,
- les levures,
- les espèces Fusobacterium (F), Peptostreptococcus micros (Pm),
- les espèces capnocytophaga (C)

Les résultats sont consignés dans les tableaux 15 et 16.

Le tableau 15 indique les germes identifiés dans les 18 implants défectueux.

Le tableau 16 résume les valeurs moyennes, la médiane et les pourcentages extrêmes des espèces identifiées.



TABLEAU 15 : MICROBIOLOGIE DE 18 ECHECS D'IMPLANTS  
OSTEO-INTEGRES

PATIENT	IMPLANT	TYPE OF IMPLANT	TOTAL CULTIVABLE MICRO-ORGANISMS RECOVERED /IMPLANT	ORGANISMS
1	1	BRÄNEMARK	$1.7 \times 10^6$	Capnocytophaga spp. 11.5 % Bacteroides intermedius 1.2 % Fusobacterium spp. 5.8 %
	2	BRÄNEMARK	$1 \times 10^7$	Peptostreptococcus micros 37.3 % Fusobacterium spp. 17.6 % Bacteroides intermedius 13.1 % Wolinella recta 9.8 % Eubacterium aerofaciens 2.0 Klebsiella pneumoniae 0.002 %
2	3	BRÄNEMARK	$4 \times 10^3$	Pseudomonas aeruginosa 3.1 %
	4	BRÄNEMARK	$7.2 \times 10^3$	Pseudomonas aeruginosa 50.0 %
3	5	CORE-VENT	$1 \times 10^6$	Peptostreptococcus micros 30.0 % Fusobacterium spp. 2.0 Bacteroides intermedius 0.1 %
4	6	BRÄNEMARK	$2 \times 10^7$	Capnocytophaga spp. 10.2 % Staphylococcus spp. 0.6 %
	7	BRÄNEMARK	$1.1 \times 10^7$	Wolinella recta 18.2 % Capnocytophaga spp. 0.6 %
5	8	BRÄNEMARK	$5.4 \times 10^6$	Escherichia coli 37.0 %
6	9 - 10 *	INTEGRAL	$1.5 \times 10^8$	Actinobacillus actinomycetem comitans 0.3 % Wolinella recta 0.2 % Candida albicans 0.001 %
7	11	INTEGRAL	$1.5 \times 10^3$	Peptostreptococcus micros 26.7 % Wolinella recta 4.0 % Escherichia coli 0.1 % Candida albicans 0.007 %
8	12	TPS SCREW	$6 \times 10^7$	Bacteroides intermedius 2.3 %
9	13	SCREW-VENT	$4.4 \times 10^7$	Pseudomonas aeruginosa 31.8 %
	14	CORE-VENT	$5 \times 10^5$	Peptostreptococcus micros 16.0 % Candida albicans 1.0 %
10	15	BRÄNEMARK	$5.8 \times 10^5$	Candida albicans 22.4 %
	16	BRÄNEMARK	$2.7 \times 10^7$	Klebsiella pneumoniae 54.8 % Peptostreptococcus micros 17.0 % Enterobacter cloacae 4.4 %
11	17	CORE-VENT	$1.2 \times 10^7$	Fusobacterium spp. 29.0 % Peptostreptococcus micros 17.7 % Wolinella recta 1.0 % Candida albicans 0.0003 %
12	18	BRÄNEMARK	$8.2 \times 10^7$	Wolinella recta 2.6 % Staphylococcus spp. 2.4 % Fusobacterium spp. 0.5 % non-pigmented Bacteroides spp. 0.001 %

\* Echantillon bactérien provenant de deux implants.

**TABLEAU 16 : REPARTITION DES ESPECES MICROBIENNES DANS LES ECHECS D'IMPLANTS**

ORGANISM	% RECOVERY IN CULTURE-POSITIVE IMPLANTS				
	No. (%) of patients	No (%) of implants	Mean	Median	Range
<i>Actinobacillus actinomycetemcomitans</i>	1 (8.3)	1 (5.6)	0.3	0.3	
<i>Bacteroides intermedius</i>	3 (25.0)	4 (22.2)	4.3	1.8	0.1 - 13.7
non-pigmented <i>Bacteroides</i> spp.	1 (8.3)	1 (5.6)	0.001	0.001	
<i>Wolinella recta</i>	6 (50.0)	6 (33.3)	6.0	3.3	0.2 - 18.2
<i>Fusobacterium</i> spp.	4 (33.3)	5 (27.8)	11.0	5.8	0.5 - 29.0
<i>Capnocytophaga</i> spp.	2 (16.7)	3 (16.7)	7.4	10.2	0.6 - 11.5
<i>Peptostreptococcus micros</i>	6 (50.0)	6 (33.3)	24.1	22.2	16.0 - 37.3
<i>Staphylococcus</i> spp.	2 (16.7)	2 (11.1)	1.7	1.7	1.0 - 2.4
<i>Candida albicans</i>	5 (41.7)	5 (27.8)	4.7	0.01	0.0003 - 22.
<i>Pseudomonas aeruginosa</i>	2 (16.7)	3 (16.7)	28.3	31.8	3.1 - 50.0
<i>Escherichia coli</i>	2 (16.7)	2 (11.1)	18.6	18.6	0.1 - 37.0
<i>Klebsiella pneumoniae</i>	2 (16.7)	2 (11.1)	27.4	27.4	0.002 54.8
<i>Enterobacter cloacae</i>	1 (8.3)	1 (5.6)	4.4	4.4	
<i>Eubacterium aerofaciens</i>	1 (8.3)	1 (5.6)	2.0	2.0	

### COMMENTAIRES

Les implants défailants ont relevé une micro-flore complexe comprenant des germes parodontaux classiques, mais aussi des germes inhabituels pour la flore subgingivale. il n'a été observé aucune différence microbiologique évidente entre les 5 types d'implants étudiés par les auteurs (*ALCOFORADO, 1991*).

On pourrait donc penser que les résultats (succès ou échecs) ne dépendent pas du type d'implant.

Une ou plusieurs souches de Aa, de P.micros, de W.recta, des espèces F ou des espèces C ont été isolées dans les deux tiers des implants défectueux étudiés.

Ces germes sont communément associés aux parodontites progressives des dents naturelles (*SLOTS et LISTGARTEN 1988*) et présentent des facteurs de virulence correspondant à la pathogénie de la péri-implantite.

*P. micros* était particulièrement lié aux implants défailants, un tiers d'entre-eux ont présenté une forte proportion de ce micro-organisme.

Il est intéressant de noter que *P. micros* semble avoir une forte affinité pour les surfaces des implants dentaires chez l'homme (*LEKHOLM, 1986*).

D'autres germes, encore plus inhabituels dans le milieu buccal, ont été identifiés dans les implants défectueux étudiés par *ALCOFORADO et Coll. (1991)* *P. aeruginosa*, des espèces *Enterobacteriaceae*, *Candida albicans* ou des staphylocoques ont été identifiés dans 72 % des implants défailants étudiés et ont représentés au moins 20 % de la flore cultivable des implants défectueux (*ALCOFORADO, 1991 ; LEKHOLM, 1986 ; MOMBELLI, 1988*).

La présence de ces germes dans la microflore sous-gingivale est très inhabituelle, bien qu'ils aient été associés à des parodontites refractaires et à des formes rares de parodontites chez des sujets présentant différentes affections systémiques (*SLOTS et RAMS, 1990*). Une autre étude (*RAMS et Coll., 1990*) avait observé des proportions élevées de *Staphylococcus aureus* et de *Staphylococcus epidermidis* dans certains implants défailants après ostéo-intégration osseuse.

Il a été trouvé 2 % de *Eubacterium aerofaciens* dans un implant défailant alors que l'habitat primaire de ce germe est la flore du colon (*HOLDEMAN et Coll. 1976 cité par ALCOFORADO et Coll., 1991*) ce qui est une autre suggestion de la participation de germes essentiellement non-buccaux à l'échec des implants.

Ces germes présentent une résistance relative aux antibiotiques communément utilisés en implantologie buccale (*SLOTS et Coll., 1988*).

Il est suggéré que la présence sous-gingivale de ces germes puisse représenter une colonisation opportuniste secondaire de la thérapie antibiotique (*ALCOFORADO, 1991 ; ROSENBERG, 1992*).

Il se peut également que les surfaces transmuqueuses des implants fassent office de niche écologique artificielle dans la cavité buccale, ce qui favoriserait l'établissement de germes parodontaux atypiques.

Dans une étude (*LEKHOLM, 1986*) des implants Bränemark, cliniquement sains, ostéo-intégrés, placés chez des sujets totalement édentés, n'ont que rarement présenté des germes liés à la défaillance des implants.

La péri-implantite semble résulter d'une colonisation ultérieure par des espèces pathogènes capables de détruire les tissus péri-implantaires plutôt que d'une prolifération de germes normalement présents chez le sujet sain, à l'exception éventuelle de *P. micros* qui peut coloniser rapidement après mise en place de l'implant (*LEKHOLM, 1986 ; ROSENBERG, 1992*). APSE et Coll. 1989 ont suggéré que les bactéries responsables de "péri-implantite" pourraient provenir des dents naturelles chez les sujets partiellement édentés.

Si tel était le cas, l'éradication des espèces pathogènes des poches parodontales des dents naturelles restantes pourrait améliorer le pronostic de la mise en place d'implants dentaires.

Comme plusieurs espèces de germes de "péri-implantite" ne peuvent être éliminées qu'avec une antibiothérapie adéquate, et comme il existe une correspondance à un large spectre de sensibilité antimicrobienne (*SLOTS et RAMS 1990*), une étude très complète de la microflore péri-implantaire, dont des tests de susceptibilité aux antibiotiques *in vitro*, devrait être effectuée avant toute utilisation d'antimicrobiens systémiques.

Un examen bactériologique correct pourrait permettre de sélectionner les schémas médicamenteux adéquats et de réduire le risque de surinfection par des germes résistants.

Les agents antimicrobiens systémiques éventuellement utilisables pourraient comprendre la ciprofloxacine associée au métronidazole pour les infections péri-implantaires à *Pseudomonas*, à bâtonnets entériques et à staphylocoques, et un traitement associant l'Augmentin au métromidazole pour les infections à *Aa* et *P. micros* (*SLOTS et RAMS 1990 b*).

Ces schémas médicamenteux peuvent s'avérer contre indiqués en présence de levures, au quel cas une thérapeutique antifongique adéquate doit être préalablement menée à bien.

HANS et Coll. (1990) ont présenté un cas clinique de parodontite à progression rapide, où ils ont placé des implants. En effet, après guérison de la maladie, les auteurs ont mis en place 6 implants ostéo-intégrés au maxillaire et 3 à la mandibule. Malgré la maintenance il y eu une péri-implantite. L'examen microbiologique révèle les mêmes bactéries cités précédemment dans le tableau 15. Après antibiogramme, la sensibilité des bactéries s'est révélée au tétracycline.

Les auteurs ont donc pensé que pour écarter la péri-implantite, il faudra associer aux traitements parodontaux et implantaire, un antibiogramme. En fait cette étude rejoint celle d'ALCOFORADO et Coll. (1991).

Une diversité de bactéries buccales et primitivement non buccales aussi bien que les levures a été observée dans des échecs d'implants dentaires ostéo-intégrés (ALCOFORADO, 1991 ; LEKHOLM, 1986 ; RENOUEAU, 1988). Ces résultats suggèrent une microbiologie complexe des "péri-implantites", ressemblant à celle des lésions parodontales difficiles à traiter chez l'adulte.

ALCOFORADO et Coll. (1981) proposent donc que l'élimination des germes pathogènes spécifiques soit prise en compte pour le traitement des implants, au moins dans les cas où les résultats cliniques suggèrent que l'issue thérapeutique négative pourrait être due à une cause bactérienne.

Une maintenance rigoureuse et régulière devrait permettre de conserver le succès obtenu après traitement parodontal et implantaire.

**CHAPITRE 7 :**  
**MAINTENANCE IMPLANTAIRE**  
**ET PARODONTALE**

## 7. - MAINTENANCE IMPLANTAIRE ET PARODONTALE

La maintenance péri-implantaire, comme la maintenance parodontale vise à prévenir toute pathologie et à entretenir les résultats obtenus à l'issue du traitement, grâce à un contrôle de plaque rigoureux et efficace.

Il est important que le patient sache avant l'institution du traitement que le résultat à long terme de la thérapeutique parodonto-implantaire dépend surtout de sa coopération. Une hygiène bucco-dentaire journalière rigoureuse, qui permettra l'élimination mécanique de la plaque bactérienne, ainsi que la qualité et la régularité des séances d'entretien effectuées par le praticien, sont indispensables (MEFFERT, 1987).

En effet, une prophylaxie faite régulièrement tous les deux ou trois mois met à l'abri d'une perte d'attachement à cause d'une infection de poche résiduelle (MEFFERT, 1987).

Cette maintenance consistera donc en des réévaluations systématiques, une motivation renouvelée du patient, un renforcement auprès du patient des méthodes d'hygiène bucco-dentaire et enfin l'élimination par le praticien de la plaque et du tartre sus et sous-gingivaux, en particulier dans les zones de saignement au sondage.

L'absence de traitement d'entretien mènera à l'échec de toute thérapeutique parodontale (NYMAN, 1990) étant donné qu'à ce jour, il n'est pas possible d'éliminer de façon permanente les nombreux facteurs étiologiques impliqués dans la maladie parodontale (SAADOUN, 1990).

Les systèmes implantaires endo-osseux courants comprennent les implants en titane pur et les implants en titane revêtu d'hydroxyapatite.

Afin de préserver la stabilité de l'environnement biologique, l'implant doit être non cytotoxique, non irritant, non allergène et non carcinogène. Il doit s'harmoniser biomécaniquement avec les propriétés physiques des tissus voisins et posséder une bio-adhésivité. Les données courantes montrent qu'il y a un degré acceptable de biocompatibilité des tissus squelettiques avec tous les implants disponibles sur le marché (SAADOUN, 1990).

Mais la présence de micro-porosités dans la zone cervicale de l'implant aussi compatible qu'il soit, aboutira à l'échec. C'est donc la région cervicale qui détermine la qualité du joint péri-muqueux et probablement le succès de l'implant.

Cette région est une zone clé car c'est à ce niveau que se situe l'interface implant/tissu mou, là où l'épithélium sulculaire de la gencive va établir un joint biologique autour de l'implant. Le collet matérialise la séparation entre le milieu extérieur d'os et de tissus mous. Le joint biologique est constitué par le barrage de tissu mou qui s'oppose au passage des contaminants de la cavité buccale dans le milieu intérieur (RAMS, 1984).

Mais il arrive qu'à la suite d'un remaniement osseux ou du fait d'une hauteur d'os insuffisante, la surface rugueuse de l'implant se trouve exposée au tissu mou, ce qui peut conduire à l'échec (SOCIETE FRANCAISE DE PARODONTOLOGIE, 1986).

On trouve des surfaces rugueuses à la partie inférieure d'implants en titane revêtu d'hydroxyapatite et en titane revêtu d'une couche de plasma. Parmi les implants à surface totalement lisse, on compte ceux en titane poli.

Tous les auteurs considèrent qu'une surface poreuse au niveau du col gingival de l'implant est extrêmement néfaste à la santé parodontale et que, par conséquent, il était nécessaire que cette surface soit lisse afin de faciliter les mesures d'hygiène dentaire (MEFFERT, 1989 ; MISSIKA, 1990).

Comme pour les dents naturelles, l'hygiène buccale est essentielle pour les implants.

L'étude clinique de LEKHOLM et Coll. (1986) met en évidence une corrélation positive entre l'indice de plaque et l'indice gingival. D'autre part, des expérimentations animales (BRANDES et Coll., 1988) et humaines révèlent que la présence de plaque influence directement la résorption osseuse autour des fixtures ostéo-intégrées, même si celle-ci est moins rapide qu'au niveau des dents. La maintenance parodontale vise donc à entretenir les résultats obtenus, grâce à un contrôle de plaque efficace.



Il existe différentes modalités prophylactiques :

Les manoeuvres d'hygiène individuelle généralement recommandées comportent :

- Bains de bouche à la chlorhexidine
- Brossage interproximal (Proxabrush)
- Brossage rotatif multitouffes (Interplak)
- Brossage rotatif unitouffes (Rotadent)

La motivation du patient est un facteur essentiel dans le maintien à long terme de la thérapeutique implantaire. Les mesures d'hygiène doivent être adaptées à ces situations cliniques afin de ne pas nuire à l'intégrité de la surface de l'implant (titane). Au niveau des prothèses supportées par des fixtures ostéo-intégrées, il faut distinguer deux zones qui seront nettoyées séparément :

*la prothèse proprement dite* : l'utilisation d'une brosse souple conventionnelle est souvent suffisante pour maintenir un bon contrôle de la plaque au niveau de la superstructure prothétique ; les pontics selon la proximité avec la muqueuse, seront nettoyés soit avec des fils dentaires, soit à l'aide d'une bande de gaze.

*les piliers de connexion transmuqueux* : la méthode d'hygiène enseignée vise à éliminer la plaque supra-gingivale par la technique du rouleau et la plaque sous-gingivale par la technique de Bass à l'aide d'une brosse souple, à petite tête et 2 ou rangs de poils, selon la profondeur du vestibule et la longueur des piliers de connexion. Cette brosse pourra être incurvée pour atteindre les faces linguales.

L'utilisation de brochettes inter-dentaires à tige recouverte de nylon peut faciliter le nettoyage des surfaces proximales, les brochettes à tige métallique risquant d'endommager la surface du titane doivent être utilisées avec beaucoup de précautions.

L'hydropulseur peut compléter ces mesures d'hygiène. Il favorise l'élimination des débris alimentaires, mais utilisé seul, il ne permet pas d'éliminer complètement la plaque supra-gingivale.

Son action peut être potentialisée par l'utilisation d'un antiseptique.

Une irrigation quotidienne de 400 ml d'une solution de chlorhexidine à 0,02 % permet d'obtenir une inhibition totale du développement de la plaque supra-gingivale (*DETIENVILLE, 1991*).

Les manoeuvres de prophylaxie auxquelles recourent généralement le professionnel sont les suivantes :

- Détartrage et surfaçage radiculaire
- Détartrage ultrasonore ou
- Détartrage sonore
- Nettoyage-polissage par jet d'air abrasif
- Polissage par cupule de caoutchouc avec pâte prophylactique.

Une séance de maintenance comporte deux phases essentielles :

- la réévaluation
- le détartrage-surfaçage

#### ***a) La réévaluation***

Cet examen doit apprécier l'efficacité du contrôle de plaque, la motivation du patient, l'état de santé des tissus péri-implantaires, l'adaptation prothétique et le maintien de l'ostéo-intégration. Son objectif est de déterminer les besoins thérapeutiques du patient, d'adapter la fréquence des visites de contrôle en fonction de la situation clinique et d'intercepter toute altération pouvant compromettre l'ostéo-intégration (*DETIENVILLE, 1991*).

- **Le sondage**

Le sondage du sillon gingivo-implantaire permet d'évaluer sa profondeur, le niveau d'attache et la tendance du saignement. La dépose annuelle des éléments prothétiques facilite l'insertion de la sonde parallèlement au grand axe de l'implant et donc d'obtenir des mesures plus précises.

Au niveau d'un implant, si seul l'approfondissement du sillon par rapport à la valeur initiale fixée lors du stade II de la phase implantaire est significatif, tout saignement provoqué doit être considéré comme le premier signe d'une altération.

- **La mobilité**

Une fixture ostéo-intégrée est en contact direct avec l'os sans interface fibreuse. La mobilité n'est donc décelable qu'en cas de non intégration partielle ou totale. Elle est appréciée lors de la dépose de l'élément prothétique (test de mobilité spécifique en système Brånemark).

- **L'examen radiologique**

Il permet d'évaluer le niveau osseux et la densité osseuse autour de la fixture. L'apparition d'une zone radio-claire autour d'une fixture traduit un échec. Des clichés rétro-alvéolaires standardisés doivent être réalisés une fois par an au cours des 3 premières années (*ALBREKTSSON, 1987*) et chaque fois qu'une altération est suspectée. La fréquence des visites de contrôle doit être adaptée à la situation clinique en fonction :

- du contrôle de la plaque qui dépend de la dextérité manuelle du patient, de l'existence de facteurs défavorables à une hygiène optimale (localisation, angulation, proximités des fixtures)
- de la qualité des tissus péri-implantaires (résorption des crêtes osseuses)
- du type de restaurations prothétiques et de leur contour.

On propose en général la fréquence suivante :

- une semaine après la mise en place de la prothèse
- puis un mois plus tard,
- puis tous les trois mois.

### ***b) Le détartrage-surfaçage***

La couche d'oxyde recouvrant l'implant confère au titane son excellente biocompatibilité en empêchant le contact direct entre les ions métalliques potentiellement nocifs et les tissus (*ALBREKTSSON, 1987*).

Les manoeuvres de prophylaxie doivent être adaptées afin de prévenir toute altération de cette couche d'oxyde et du poli de surface. En effet, la création d'une surface rugueuse (après passage du détartreur ultra-sonore ou curettes parodontales) favoriserait la colonisation bactérienne (*DETIENVILLE, 1991*).

Ainsi des curettes en plastiques sont aujourd'hui disponibles. Elles n'altèrent pas la surface du titane.

La pâte à polir appliquée à l'aide d'une cupule constitue le moyen de nettoyage le moins abrasif pouvant être utilisé sans risque de façon régulière.

Tous les moyens mécaniques ou chimiques énumérés suppriment la plaque supra-gingivale et contribuent ainsi au maintien d'un environnement sain de la cavité buccale. Le détartrage manuel et le détartrage mécanique (ultrasonore et sonore) permettent d'éliminer le tartre sous-gingival et les débris durcis de la surface de la racine.

Compte-tenu de la banalisation des implants osseux, le praticien doit savoir quelles mesures prophylactiques adopter selon les implants habituellement en usage.

Le but de l'étude réalisée par THOMSON-NEAL et Coll. cité par SAADOUN (1990 a) était justement d'évaluer les effets des différentes modalités d'hygiène tant professionnelles que personnelles sur les différentes surfaces d'implant.

L'implant en titane pur est abrasé par les détartreurs mécaniques. La brosse interproximale a produit quelques sillons superficiels difficiles à voir à cause d'une contamination artificielle de l'échantillon étudié. Les détartreurs manuels en titane ont marqué les sillons parallèles et se chevauchent. Le jet d'air abrasif semble avoir légèrement approfondi les sillons existants au stade de la fabrication. La cupule de caoutchouc crée également de semblables sillons légers. La brosse Rotadent, la brosse Proxabrush et la solution de chlorhexidine n'ont apporté aucune modification à la surface d'origine de l'implant.

Les implants en titane recouverts d'hydroxyapatite apparaissent sévèrement modifiés tant en vision clinique directe qu'à l'examen au microscope électronique à balayage. La différence d'action d'une modalité de nettoyage à l'autre se situe entre le retrait de particules du revêtement d'hydroxyapatite et la dénudation du titane sous-jacent. Le détartreur sonore retire le revêtement d'hydroxyapatite au point d'exposer le métal ; c'est l'agent le plus abrasif. La surface de métal est également exposée par le détartreur ultrasonore et, à un degré moindre, par respectivement et dans l'ordre décroissant : le jet d'air abrasif, les détartreurs en titane, la brosse Proxabrush et la pâte prophylactique. La brosse Interplak, la brosse Rotadent et le bain de bouche à la chlorhexidine sont des agents de nettoyage sans risque. Après mise en place des prothèses implantaires en bouche, le patient doit être suivi de façon régulière : tous les trois mois la première année, et deux fois par an les années suivantes.

Selon MEFFERT (1989), chaque visite doit consister à vérifier les points suivants :

- Evaluation de l'hygiène bucco-implantaire du patient et renforcement, si nécessaire, de la motivation et des instructions d'hygiène ;
- Evaluation de l'occlusion afin de corriger, si nécessaire, les contacts latéraux responsables de surcharges au niveau des implants ;

- Evaluation de l'implant, après démontage des vis coronaires des faux moignons et de la prothèse, afin de tester la mobilité de l'implant et les tissus péri-implantaires, la sensibilité et le son à la percussion ;
- Evaluation radiographique, afin d'observer l'os péri-implantaire et toute résorption alvéolaire éventuelle, supérieure à 0,1 mm par an ;
- Evaluation parodontale des tissus péri-implantaires, afin de noter tout approfondissement du sulcus, tout saignement ou déficience de la gencive adhérente.

Il est donc essentiel, selon MEFFERT (1989) de préserver la santé gingivale autour de l'implant, et d'éviter qu'une gingivite n'évolue en une péri-implantite par :

- une inhibition chimique et élimination physique de la plaque ;
- la mise au point de curettes recouvertes de Téflon afin de retirer la plaque et le tartre sous-gingival sans léser le col gingival de l'implant.

Ces curettes ne sont pas aussi fiables qu'on le pensait. Il existe actuellement des curettes en plastique qui semblent être meilleures. Etant donné que le facteur bactérien est important dans les causes d'échecs, la modification de la surface de l'implant peut permettre la mise en place de plaques qui engendreraient une péri-implantite. Il faut donc la mise au point d'autres systèmes prophylactiques capables d'enlever la plaque sans menacer l'intégrité de la surface de l'implant.

L'implantologie ostéo ou bio-intégrée offre de nouvelles perspectives de modalités de traitement lors d'édentations totale, partielle, ou unitaire et toutes les mesures de prévention et de maintenance qui s'appliquent aux autres disciplines de l'Art Dentaire trouvent leur utilité et leurs actions bénéfiques en implantologie.

# CONCLUSION

La maladie parodontale apparaît lors d'un déséquilibre des interactions hôte-bactéries au niveau du sillon gingivo-dentaire, suite à des altérations locales et/ou systémiques. A l'heure actuelle, les parodontopathies sont considérées comme des infections de type mixte impliquant l'association de plusieurs espèces bactériennes. Chacune de ces espèces exerce une ou plusieurs activités nécessaires à l'expression de la pathogénicité. Les mécanismes de défense, mis en jeu à l'égard de ces bactéries, sont complexes et leur moindre perturbation joue un rôle essentiel dans l'évolution de la maladie.

La possibilité implantaire après une parodontite doit passer par une réflexion quant à la pérennité de l'implant à long terme.

Les implants ostéo-intégrés et la denture naturelle présentent des similitudes et des différences biologiques importantes. Ils peuvent tous deux subir une pathologie qui mettra leur existence en péril.

La conservation d'une dent ou d'un implant nécessite donc de concevoir le traitement d'une bouche dans son ensemble. Il faudra donc savoir faire appel à toutes les disciplines odontologiques. C'est parce que le parodontiste est rompu à cet exercice qu'il devrait pouvoir intégrer l'implantologie dans son plan de traitement.

Les dents naturelles, les prothèses traditionnelles ainsi que les implants dentaires, sont tous tributaires de la qualité de l'os en guise de soutien. Si les mécanismes de ce soutien sont différents, l'observation suivie du niveau de l'os fournit des renseignements appréciables sur la longévité des dents et sur leurs substituts.

L'implant ostéo-intégré comme pilier supplémentaire dans la contention des dents naturelles à support parodontal réduit et mobilité accrue, répond à des règles encore mal définies. Les implants doivent être en nombre suffisant pour supporter à eux seuls la charge occlusale et être reliés par des prothèses d'un seul tenant. Il n'est pas certain que ce type de thérapeutique proposé par certains soit à retenir.



Il faut donc aboutir à des solutions prothétiques implanto-portées ou mixtes avec des dents naturelles qui ne constitueront pas le maillon faible de la reconstitution.

Le moment de l'implantation peut être très différent. Après extraction d'une dent, une période de cicatrisation de 3 à 6 mois s'impose, en général, avant la mise en place d'un implant en titane, vissé ou impacté. A la suite de cette implantation, une autre période de 3 à 6 mois est nécessaire avant que l'on puisse exposer cet implant et le mettre en fonction.

Il s'avère cependant que dans certaines situations cliniques, et sous certaines conditions chirurgicales, la pose immédiate d'implants après extraction soit actuellement possible et même recommandée, assurant ainsi un avantage esthétique et psychologique pour le patient. Les possibilités d'ancrage d'implants dentaires dans les maxillaires dépendent du volume et de la densité de l'os dans les secteurs édentés. Ce double aspect qualitatif et quantitatif, est à la base des indications d'apport osseux avant ou après implantation dentaire. Ces indications permettent par là même de définir les limites de la thérapeutique implantaire. L'apport osseux peut donc se faire au cours de l'implantation immédiate ou de l'implantation après cicatrisation osseuse.

Tout comme autour des dents naturelles, la présence d'un bandeau de gencive attachée autour des implants apparaît souvent cliniquement souhaitable, même si certains auteurs pensent qu'elle n'est pas nécessaire. La création de gencive attachée pourra être effectuée par greffe gingivale, placée autour des piliers, soit au moment de la deuxième phase chirurgicale (mise en fonction), soit ultérieurement.

L'implantologie dentaire est incontestablement une thérapeutique fiable. La majorité des auteurs présente plus de 80 % de succès au maxillaire et plus de 90 % de succès à la mandibule. Les résultats soulignent également la grande confiance que peuvent avoir les patients dans l'ancrage de leurs bridges. Il est maintenant prouvé que des bridges supportés par des racines en titane réhabilitent sur le plan esthétique, phonétique et fonctionnel, le système masticatoire des patients édentés pour une durée d'au moins 15 ans. Mais il faut se demander si ce succès est transposable sur le cas de traitement implantaire unitaire et les implantations mixtes.

A côté des réussites, l'implantologie présente parfois aussi des complications. Aussi minimes soient-elles, elles devraient quand même retenir notre attention. Les complications des implants dentaires sont dominées par les échecs d'ostéo-intégration et par les complications mécaniques après réalisation de la prothèse. Elles peuvent être en grande partie évitées par une sélection soigneuse des patients, une grande rigueur dans l'exécution de la chirurgie et de la prothèse et surtout par une formation sérieuse des praticiens.

La péri-implantite, l'une des plus importantes complications de la technique d'ostéo-intégration, semble résulter d'une colonisation ultérieure par des espèces pathogènes capables de détruire les tissus péri-implantaires plutôt que d'une prolifération de germe normalement présents chez le sujet sain, à l'exception éventuelle de *P. micros* qui peut coloniser rapidement après mise en place de l'implant. Les bactéries responsables de péri-implantite pourraient provenir des dents naturelles chez les sujets partiellement édentés.

Ainsi, la maintenance péri-implantaire, comme la maintenance parodontale vise à prévenir toute pathologie et à entretenir les résultats obtenus à l'issue du traitement, grâce à un contrôle de plaque rigoureux et efficace.

Afin de combiner le plus judicieusement possible parodontie et implantologie, il faut se rappeler que :

- La possibilité implantaire après une parodontite doit être judicieusement établie en fonction de la pérennité à long terme des implants qui doit découler de l'état dentaire et parodontal résiduel.
- Le choix de conservation ou extraction des dents dépend du pronostic dentaire et parodontal, et également de la possibilité de traiter la maladie parodontale.
- La pose d'implants immédiatement après une extraction pourrait permet souvent la préservation de l'os alvéolaire.
- La péri-implantite doit être considérée comme une infection spécifique à part entière même si elle présente des similitudes avec la parodontite adulte. Vu les incertitudes sur cette péri-implantite, les thérapeutiques implantaires ne devraient pas être systématiques.

L'association parodontologie-implantologie peut d'ores et déjà apporter des satisfactions importantes. Cependant beaucoup d'applications restent encore à explorer et ceci soulève un problème d'éthique qui doit inciter à la plus grande prudence et épargner la tentation de considérer les patients, accordant leur confiance au praticien, comme un champ d'expérimentation.

*..... Il faut souvent passer par le pire pour arriver au meilleur.....*

# **BIBLIOGRAPHIE**

- 1 - **ADELL (R), LEKHOLM (U), BRÄNEMARK (P.I.).** - A 15 Year Study of osseointegrated implants in the treatment of the edentulous jaw  
Int. j. Oral. Surg., 1981, 10, PP. 387 - 426
  
- 2 - **ADELL (R), LEKHOLM (U), ROCKLER (B), BRÄNEMARK (P.I.), LINDHE (J)**  
- Marginal tissue reactions at osseointegrated titanium fixtures. A 3 year longitudinal prospective study.  
- Int. j. Oral. Maxillofac. - Surg., 1986, 15, PP.39 - 52
  
- 3 - **ALBREKTSSON (T), BRÄNEMARK (P.I.), HANSEN (H.A.).** - The interface zone of inorganic implants in vivo : titanium implants in bone.  
- American Biomedical engineer., 1983,11, PP. 1 - 27
  
- 4 - **ALBREKTSSON (T), JACOBSSON (M).** - Bone - metal interface in osseointegration  
- Prosthet. Dent., 1987, 57, (5), PP. 597 - 607
  
- 5 - **ALBREKTSSON (T).** Signification clinique et expérimentale de l'ostéointégration : une actualisation des critères de succès d'évaluation longitudinale.  
J. Parodontol., 1991, 10, (2), PP. 115 - 130
  
- 6 - **ALCOFRODO (G.A.P.), RAMS (T.E.), FEIK (D), SLOTS (J).** - Aspects bactériologiques des échecs des implants dentaires ostéo-intégrés chez l'homme.  
J. Parodontol., 1991, 10, (1), PP. 11 -18
  
- 7 - **ANGLERAND (L)** - La gencive : anatomie histologie.  
Actual. Odontol. Stomatol., 1985, 149, PP. 15 - 32
  
- 8 - **APSE (P), ELLEN (R.P.), OVERALL (C.M.), ZARB (G.A.).**  
Microbiota and crevicular fluid collagenase activity in the osseointegrated dental implant sulcus : a comparison of sites in edentulous and partially edentulous patients  
J. Periodont. Res., 1989, 24, (2), PP. 96 - 105
  
- 9 - **APSE (P), ZARB (G.A.), SCHMITT (A), LEWIS (D.W.).**  
Efficacité à long terme des implants ostéo-intégrés. L'étude de TORONTO : réponse de la muqueuse péri-implantaire  
Rev. Int. Parodontol. Dent. Rest., 1991, 11, (2), PP. 95 - 111

- 10 - **ARNOUX (J.P.)**.  
Implant de BRÄNEMARK et traitement des parodontites terminales.  
Réalités cliniques, 1992, 3, (3), PP. 359 - 369
- 11- **ASSEMAT (X)**. - Proposition de guide chirurgical dans la technique des prothèses sur implants ostéo-intégrés de Bränemark.  
- Cah. Prothèse, 1990, 69, PP. 77 - 87
- 12 - **ATWOOD (A)**. - A personal perspective of implants dentistry.  
Prosthet - Dent., 1984, 51, (6), PP. 801 - 803
- 13 - **BABBUCH (C)**. - Endosseons bladevent implants : a research revie.  
Oral Surg., 1972, 30, PP. 168
- 14 - **BALSCHI (T.J.)**. - Transition du patient au parodonte compromis vers la prothèse ostéo-intégrée.  
Rev. Int. Parodontol. Dent. Rest., 1988, 8, (2), PP. 9 - 34
- 15 - **BARZILARY (I)**. - Immediate implantation of puretitanium threated implants into extraction sockets.  
J. Dent. Res., 1988, 67, (4), PP. 234
- 16 - **BAUCHEZ (G)**. - Etude comparative de la flore bactérienne de la jonction gingivale et des réactions tissulaires au niveau d'implants métalliques endo-osseux et de dents naturelles.  
Thèse : 3ème cycle : S.C. Odontol : Nancy : 1986 ; 10
- 17 **BECKER (W), BECKER (B)**. - Guide tissue regeneration for implants placed extraction sockets and for implants dehiscences surgical techniques and case reports.  
Int. J. Periodont. Rest. Dent., 1990, 10, PP. 377 - 391
- 18 - **BECKER (W)**. - New attachment after treatment with root isolation procedures : report for treated class III and class II furcations and vertical osseous defects.  
Int. J. Periodont. Rest. Dent., 1988, 8, PP. 2 - 12
- 19 - **BELKHIRIA (S.F.)**. - Apport des techniques de chirurgies parodontales à l'implantologie.  
Inf. Dent., 1987, 69, (33), PP. 2881 - 2887

- 20 - **BERT (M)**. - Les implants dentaires : bases fondamentales, techniques chirurgicales, applications cliniques. - Paris : Cdp, 1986. - 296 p.
- 21 - **BERT (M)**. - Physiologie osseuse et implants dentaires.  
Questions odonto-stomatol., 1985, 38, PP. 91 - 103
- 22 - **BERT (M), LONCA (P)**. - La gencive péri-implantaire.  
Rev. Odonto-Stomat., 1987, 16, PP. 99 - 105
- 23 - **BERT (M), MISSIKA (P)**. - Le point sur l'ostéointégration  
Inf. Dent., 1986, 68, (36), PP. 3507 - 3517
- 24 - **BOBINE (R.L.), MOHAMED (C.P)**. - Histologie studies of human mandibles supporting an implant dentaire.  
Prosthet. Dent., 1969, 21, (3), PP. 203 206
- 25 - **BOWERS (G.M)**. - A study of the width of attached gingival.  
J. Periodontol., 1963, 34, P. 201
- 26 - **BOWERS (G.M.), DONOHUE (J)**. - A technique for submerging vital roots with associated intrabony defects.  
Int. J. Periodont. Rest. Dent., 1988, 8, PP. 34 - 51
- 27 - **BRANDES (R), BEAMER (B), HOLT (S.C.), KORNMAN (K), LANG (N.P)**.  
Clinical microscopic observation of ligature induced "Periimplantitis" around osseointegrated implants.  
J. Dent. Res., 1988, 67, PP. 287 - 292
- 28 - **BRÄNEMARK (P.I), ZARB (G.A.), ALBREKTSSON (T)**. - Prothèses ostéo-intégrées et ostéo-intégration en pratique clinique/ traduit par BANIN (J) et RENOUEARD (F). - PARIS : cdp., 1988. - 352 P
- 29 - **BRÄNEMARK (P.I)**. - Traitement de l'édentation totale par implants ostéointégrés : étude sur 15 ans.  
- Inf. Dent. 1986, 68, (5), PP. 268 - 306
- 30 - **BREINE (U), BRÄNEMARK (P.I)**. - Reconstruction of alveolar jaw bone an experimental and clinical study of immediate and performed autologous bone grafts in combination with osseintegrated implants.  
Scand. J. Plastic. Reconst. Surg., 1980, 14, PP. 24 - 48

- 31 - **BRILL (N), BJORN (H).** - Passage of tissue fluid into human gingival pocket.  
Acta odontol. Scand., 1959, 17, PP. 11 - 21
- 32 - **BRILL (N), KRASSE (B).** - The passage of tissue fluid into the clinically healthy gingival pocket.  
Acta Odontol. Scand., 1958, 16, PP. 233 - 244
- 33 - **BRIZON (J), CASTAING (J).** - Les feuillets d'anatomie. - Paris : Maloine, 1963. - Fasc. XI, 71 p
- 34 - **CADIX (L).** - Intégration des implants endo-osseux : ostéo ou bio intégration - étude bibliographique.  
Thèse : Chir. Dent. : Nancy : 1986 ; 24
- 35 - **CHAYTOR (D.V.), ZARB (G.A.), SCHMITT (A), LEWIS (D.W.).**  
Efficacité à long terme des implants ostéointégrés.  
L'étude de TORONTO : modification du niveau osseux.  
Rev. Int. Parodontol. Dent. Rest., 1991, 11, (2), PP. 113 - 125
- 36 - **CLERMONT (D).** - Microbiologie orale et son rôle étiologique dans la pathologie parodontale.  
Inf. Dent., 1993, 75, (3), PP. 135 - 138
- 37 - **COOPER (P.G.).** - Cell population associated gingival bleeding  
J. Periodontol., 1983, 190, PP. 497 - 502
- 38 - **CORN (H).** - Strategic extractions in periodontal therapy.  
Dent. Clin. North Am., 1990, 13, P. 817
- 39 - **COULY (G).** - Anatomie descriptive du massif facial fixe. - Paris : Maloine, 1963 - Fasc. XI 71 p
- 40 - **CROUT (R), ROTH (J).** - Importance of Keratinized oral mucosa on blade implant gingival health.  
J. Dent. Res., 1989, 68, (2), PP. 580 - 587
- 41 - **DAVARPANA (M), TECUCIANU (J.F.), SLAMA (M), CELLETTI (R).** - Régénération osseuse en implantologie : utilisation des membranes Gore-tex.  
J. Parodontol., 1991, 10, (2), PP. 169 - 176



- 42 - **DETIENVILLE (R), BESNAINOU (B), MIROT (F).** - Maintenance et implants ostéo-intégrés.  
J. Parodontol., 1991, 10, (2), PP. 227 - 233
- 43 - **DUBRUILLE (J.H.), DUBRUILLE (M.TH.).** - Réflexions sur l'implantologie.  
Actual. Odonto-Stomatol., 1987, 41, (160), PP. 796<sup>1</sup> - 796<sup>4</sup>
- 44 - **ERICSSON (I), GLANTZ (P.O.), BRÄNEMARK (P.I.).** - Use of implants in restorative therapy in patients with reduced periodontal support.  
Quintessence Inter., 1989, 19, PP. 801 - 809
- 45 - **EVIAN (C.).** - The osteogenic activity of bone removed from healing extractions pockets in humans.  
J. Periodontol., 1982, 53, (4), PP. 81 - 85
- 46 - **FAURE (G), BENE (M. CH.), DUHEL (J).** - Abrégé d'immunologie dentaire. - Paris Masson, 1985. - 120 p
- 47 - **FRENCH (A) et Coll.** - Etude comparative des contraintes péri-implantaires transmises par quatre implants ostéointégrés disponibles dans le commerce.  
Rev. Int. Periodontol. Dent. Rest., 1989, 3, (1), PP. 221 - 229
- 48 - **GAGIT (E), LIEBERMANN (A).** - Occlusal and orthodontic considérations in the periodontally involved dentition angle.  
Rev. Orthop. Dento. Faciale., 1980, 50, P. 346
- 49 - **GAUTHIER (R).** - Anatomie fonctionnelle : donnée anatomique ayant une incidence en implantologie. Coupe anatomique.  
Rev. Fr. Implant. Orale, 1990, 2, PP. 5 - 16
- 50 - **GLICKMAN (I).** - Parodontologie clinique/ traduit par GUILBERT ROSANES et TECUCIANU. - Paris : J. Prélat, 1974. - 1071 p
- 51 - **GODET (F).** - Le lambeau esthétique péri-implantaire.  
J. Parodontol., 1991, 10, (2), PP. 197 - 205
- 52 - **GODET (F).** - Implication parodontale en implantologie.  
Questions odonto-stomatol., 1985, 38, PP. 131 - 144.

- 53 - **HANS (S.M.), MICHAEL (E), DAVID (P), THOMAS VAN DYKE (E)** -  
Osseointegrated implant treatment of the patient with rapidly progressive periodontitis.  
A case report.  
J. Periodontol., 1990, 61, (5), PP. 300 - 304
- 54 - **IRURZUN (J.P.), AMZALAG (G), SANSEMAT (J.J.)** - Dents unitaires sur fixtures  
de Bränemark : proposition d'une nouvelle approche esthétique : présentation d'un cas  
clinique.  
J. Parodontol., 1991, 10, (2), PP. 207 - 217
- 55 - **ISIDOR (F), KARRING (S), NYMAN (S)** - The signifiante of Coronal growth of  
periodontal ligament tissue for attachment.  
J. Periodontol., 1986, 57, PP. 145 - 150
- 56 - **JAMES (R.A.)** - Peri-implants considerations denture.  
Dent. Clin. North. Am., 1980, 24, P. 415
- 57 - **JAMES (R.A.)** - Hemnidesmosomes and the adhesion of fonctionnel epithelial cells to  
metal implants : a preliminary report.  
Oral Implant., 1974, 4, P. 294
- 58 - **JEMT (T)** - Failures and complications in 391 consecutively inserted fixed prostheses  
supported by Bränemark implants in edentalous jaws : a study of treatment from the time  
of Prosthesis placement to the first annual check-up.  
Int. J. Oral Maxillofacial Implants, 1991, 6, PP. 270 - 275
- 59 - **JEMT (T), LEKHOLM (U), GRONDAHL (K)** - Etude longitudinale sur trois ans  
des pemieres restaurations unitaires sur implants de Bränemark.  
Rev. Int. Parodontol. Dent. Rest., 1990, 10, (3), PP. 341 - 349
- 60 - **KARRING (T), LOE (H)** - The rehability of various mitotic index systems assessing  
mitotic activity in stratified squamon epithelium.  
J. Periodont. Res., 1972, 7, P. 271
- 61 - **LACAN (A)** - Scanner dentaire implantologie parodontologie orthodontie endocontie.  
A.T.M. - Paris : cdp, 1989. - 160 p
- 62 - **LAZZARA (R.J.)** - Immediate implant placement into extraction sites surgical and  
restoratives advantages.  
Int. J. Periodont. Rest. Dent., 1989, 9, PP. 333 - 343

- 63 - **LEKHOLM (U), ADELL (R), LINDHE (J), BRÄNEMARK (P.I.), ERIKSSON (B), ROCKLER (B), LINDVALL (A.M.), YONEYAMA (T)**. - Marginal tissue reactions at osseointegrated titanium fixtures. A cross sectional retrospective study.  
Int. J. Oral Maxillofac. Surg., 1986, 15, PP. 53 - 61
- 64 - **LINDHE (J)**. - Manuel de parodontologie clinique traduit par COTTET (M.H.) - Paris : cdp, 1986. - 536p.
- 65 - **LINDHE (J)**. - Some microbiological and histopathological features of periodontal disease in man.  
J. Periodontol., 1980, 51, P 264
- 66 - **LISGARTEN (M.A.)**. - Réflexion sur le diagnostic microbiologique des parodontopathies  
J. Parodontol., 1985, 4, PP. 367 -369
- 67 - **LISGARTEN (M.A.), LANG (N.P.), SCHROEDER (H.E.), SCHROEDER (A)**. - Periodontal tissues and their counterparts around endosseous implants.  
Clinical Oral Implants Research., 1991, 2, (3), PP. 1 - 12
- 68 - **LOUISE (F), BORGHETTI (A)**. - Evaluation clinique de l'implantation d'un corail naturel dans des défauts osseux parodontaux résultat à un an.  
J. Parodontol., 1991, 10, (1), PP. 69 - 76
- 69 - **MARK (E), MASSON (P)**. - Mandibular fractures through endosseous cylinder implants : report of cases and review.  
J. Oral Maxillofac. Surg., 1990, 48, (3), PP. 311 - 317
- 70 - **MASSIMO (S), BALDONI (M), ZAFFE (D)**. - Elargissement du matériel osseux de l'arcade par implantation immédiate associée à un clivage de la crête et à la régénération tissulaire guidée.  
Rev. Int. Parodontol. Dent. Rest., 1992, 12, (6), PP. 463 - 473
- 71 - **MEFFERT (R.M.)**. - Qu'est-ce que l'ostéo-intégration ?  
Rev. Int. Parodontol. Dent. Rest., 1987, 4, PP. 9 - 21
- 72 - **MEFFERT (R.M.)**. - Incidences des traitements prophylactiques sur les implants en titane, en saphir et à revêtement d'hydroxylapatite ; étude au microscope électronique et balayage.  
Rev. Int. Parodontol. Dent. Rest., 1989, 4, PP 309 - 311

- 73 - **MELCHER (A.H.) et Coll.** - Protection of the blood clot in healing circumscribes bone defects.  
J. Bons Joint Surg., 1969, 44, PP. 429 - 430
- 74 - **MELCHER (A.H.)**. - On the repair potential of périodontal tissues.  
J. Periodontol., 1976, 47, PP. 260 - 265
- 75 - **MISSIKA (P)**. - Les rapports parodontologie - implantologie.  
Inf. Dent., 1987, 69, (13), PP. 1201 - 1207
- 76 - **MISSIKA (P), KHAYAT (P)**. - Etude esthétique péri-implantaire.  
Cah. Prothèse, 1990, 1, (71), PP. 107 - 127
- 77 - **MOMBELLI (A), BISER (D), LANG (N.P.)**. - Colonisation of osseointegrated titanium implants in edentulous patients. Early results.  
Oral. Microbiol. Immunol., 1988, 3, (3), PP. 113 - 120
- 78 - **MOMBELLI (A), VAN OOSTEN (M), SCHURCH (E), LANG (P)**. -  
The microbiota associated with the successfull or failing osseointegrated titanium implants.  
Oral Microbiol. Immunol., 1987, 2, (4), PP. 145 - 151
- 79 - **MURRAY (G), HOLDEN (R), ROACHLAU (W)**. - Experimental and clinical study of new growth of bone in a cavity.  
Am. J. Surg., 1957, 9, PP. 385 - 387
- 80 - **NAERT (J), QUIRYNEN (H), VAN STEENBERGHE (D), DARIUS (P)**. -  
A six year Prosthodontic study of 509 consecutively inserted implants for the treatment of partial edentation.  
J. Prosthet. Dent., 1992, 67, (2), PP. 236 - 245
- 81 - **NEWMAN (H.N.), RULE (D.C.)**. - Plaque-hofp imbalance in sever periodontist.  
J. Clin. Périodontol., 1983, 10, PP. 137 - 147
- 82 - **NGUYEN (T), BONMIOL (Y), SAMAMA (Y)**. - La place de l'implantologie dans le plan de traitement.  
Cah. Prothèse, 1990, 71, (6), P 164
- 83 - Nouvelle conception en implantologie chirurgicale et prothétique Paris, 1988, 25 Juin  
texte coordonné par KENT (J), FINGER.  
Inf. Dient., 1989, 71, (6), PP. 409 - 412

- 84 - **NYMAN (S) et Coll.** - Bone regeneration adjacent to titanium implants using guided tissue regeneration a report of two cases.  
Int. J. Oral Maxillafac. Implants., 1990, 5, PP. 9 - 19
- 85 - **OUHAYOUN (J.P.)** - Chirurgie mucogingivale.  
Inf. Dent., 1984, 66, (40), PP. 4151 - 4171
- 86 - **OUHAYOUN (J.P.)** - Greffes gingivales et chirurgie implantaire.  
J. Parodontol., 1991, 10, (2), PP. 191 - 195
- 87 - Première rencontre internationale d'implantologie et des biomatériaux. Rouen 1991, 21 - 22 - 23 mars. Texte coordonné par EUGENE et ROBERT.  
Inf. Dent., 1991, 77, (22), PP. 1795 - 1804
- 88 - **QUIRYNEN (M), VAN STEENBERGHE (D), JACOB (R), SCHOTTE (A), DARIUS (P)** - Précision du sondage parodontal autour des implants vissés.  
Clinical Oral Implants Research, 1991, 2, (3), PP. 186 - 192
- 89 - **RAMS (S)** - the subgingival microbial flora associated with human dental implants  
J. Prosthet. Dent., 1984, 51, (4), PP. 529 - 533
- 90 - **RAMS (T.E.), ROBERT (T.W.), FEIK (D), MOLZAN (A.K.), SLOTS (J)** - Résultats cliniques et microbiologiques sur les implants recouverts d'hydroxyapatite et en titane pur récemment implantés.  
Clinical Oral implants Research, 1992, 2, (11), PP. 121 - 127
- 91 - **RENOUARD (F)** - Reconstitution du squelette à partir du scanner utilisation su système scanlam.  
Inf. Dent., 1988, 70, (36), PP. 3502 - 3511
- 92 - **ROSENBERG (E.S.), TOROSSIAN (J.P.), SLOTS (J)** - Différences microbiennes dans deux types cliniques distincts d'échecs d'implants ostéointégrés.  
Clinical Oral Implants Research, 1992, 2, (11), PP. 135 - 144.
- 93 - **ROSS (S.E.), STRAUSS (T), CROSSETTI (H.W.), GARGIULO (A)** - The immediate placement of an endosseous implants into an extraction wound : a clinical case report using the rost.systeme.  
Int. J. Periodont. Rest. Dent., 1989, 9, PP. 35 - 41

- 94 - **SAADOUN (A.P.)**. - Impératifs parodontaux en implantologie ostéointégrée et bio-intégrée.  
Cah. Prothèse, 1990, 1, (71), PP. 127 146
- 95 - **SAADOUN (A.P.), MISSIKA (P), DENES (L)**. - Pose immédiate d'un implant après extraction : indication et impératifs chirurgicaux.  
Actual. Odontol. Stomatol., 1990a, 44, (171), PP. 415 - 434
- 96 - **SAMAMA (Y), OLLIER (J), MILLIERE (N)**. - Les intermédiaires de bridges amovibles : une solution de choix en prothèses collées.  
Cah. Prothèse, 1986, 54, PP. 101 - 114
- 97 **SAMAMA (Y), NGUYEN (T), OLLIER (J)**. - Les raisons du choix prothétique dans le traitement de l'édentement. Critères parodontaux.  
J. Parodontol., 1992, 11, (2), PP. 179 - 191
- 98 - **SANDHAUS (S)**. - L'implant endo-osseux ceradand.  
Actual. Odontol. Stomatol., 1987, 160, PP. 607 - 626
- 99 - **SCHLUGER (L)**. - Mechanism of inflammation. - Philadelphie : Lea and Febiger, 1977.  
- PP. 198 - 237
- 100 - **SCHROEDER (A)**. - The relations of bone connective tissue and epithelium to endosteal implant with titanium sprayed surface.  
J. Maxillo. fac. surg., 1981, 9, PP. 15 - 21
- 101 - **SEYMOUR (G.I.), BURNS (G.F.), GROUCH (M.S.), BROOKS (D.S.), BECHMAN (I), ZOLA (M), BRADLEY (T)**. - The identification of lymphoid cell subpopulations in section of human lymphoid tissue and gingivitis in children using monoclonal antibodies.  
J. Periodont. Res., 1982, 17, PP. 247 - 256
- 102 - **SEYMOUR (G.I.) et Coll.** - Experimental gingivitis in human a histochemical and immunological characterization of the lymphoid cell subpopulation.  
J. Periodont. Res., 1983, 18, PP. 375 - 385
- 103 - **SHAPIO (L), GOLDMAN (H), BLOOM (A)**. - Sulcular exudate flow in gingival inflammation.  
J. Periodontol., 1979, 50, PP. 301 - 304

- 104 - **SLOTS (J).** - Selective medium for isolation of actinobacillum actinomucetem comitans  
J. Clinical. Microbiology., 1982, 15, PP. 606 - 609
- 105 - **SLOTS (J), RAMS (T.E.).** - New views on periodontal microbiota in special patient catégories.  
J. Clin. Periodontol., 1990, 17, (6), PP. 350 - 355
- 106 - **SLOTS (J), RAMS (T.E.).** - Antibiotics in peridontal therapy : advantages and disadvantages.  
J. Clin. Periodontol., 1990, 17, (7), PP. 479 - 493
- 107 - **SMITH (B).** - Polyclonal B cell activation : servere Periodontal desease in young adults.  
Clinical. immunology and immunopathology, 1980, 6, PP. 354 - 366
- 108 - Société française de parodontologie. 1986. Paris. - Implantologie et parodontologie, 17, 18 octobre par BRÄNEMARK (P.I.), VANTEENBERGHE., traduit par TULASNE (F).  
Inf. Dent., 1986, 68, (42), PP. 4273 - 4286
- 109 - **STRUB (J.R.), GABERTHUEL (T.W.).** - Role of attached gingiva for peri-implantal health in dogs.  
J. Dent. Res., 1988, 67, PP. 287 - 291
- 110 - **SUZUKI (J.B.), JACQUES (A), CHARON (N).** - Classification actuelle des maladies parodontales.  
J. Parodontol., 1989, 8, (1), PP. 31 - 35
- 111 - **TULASNE (J.F.), AMZALAF (G), SANSEMAT (J.J.).** - Implants dentaires et greffes osseuses.  
Cah. Prothèse, 1990; 1, (71), PP. 81 - 102
- 112 - **TULASNE (J.F.), RENOARD (F).** - La complexité anatomique en implantologie.  
J. Parodontol., 1992, 11, (2), PP. 193 - 205
- 113 - **TULASNE (J.F.), RIACHI (F).** - Complications des implants dentaires.  
J. Parodontal., 1991, 10, (2), PP. 219 - 225
- 114 - **WEENSTRÖM (J).** - Concepts actuels de la chirurgie muco-gingivale.  
Inf. Dent., 1989, 71, (5), PP. 300 - 306

- 115 - WERBIT (M.J.), GOLDBERG (P.V.).** - Implantation immédiate, préservation du capital osseux et régénération osseuse.  
J. Parodontol., 1991, 10, (2), PP. 157 - 166
- 116 - WOLINSKY (L.E.), DECAMARGO (P.M.), ERARD (J.C.), NEWMANN (M.G.).**  
A study of in vitro attachment of streptococcus sanguis and actinomyces viscosus to saliva-treated titanium.  
Int. J. Oral Maxillo-Fac. Implants, 1989, 3, PP. 27 - 31
- 117 - ZERBIB (R), OUHAYOUN (J.P.), FREYSS (G).** - Apport osseux et chirurgie implantaire.  
J. Parodontol., 1991, 10, (2), PP. 191 - 195



ACADEMIE DE NANCY-METZ

UNIVERSITE DE NANCY I  
FACULTE DE CHIRURGIE DENTAIRE

jury: Président: Pr LOUIS  
Juges: Dr MILLER  
Dr PENAUD  
Dr MOLE

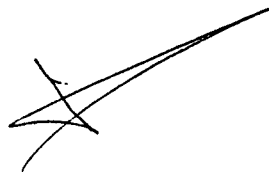
Thèse pour obtenir le diplôme de Docteur en Chirurgie Dentaire  
de l'Université d'ABIDJAN

---

présentée par: Monsieur OUATTARA Sinan  
né (e) à: TALAHINI-TOMORA (Côte d'Ivoire) le 5 mai 1964  
et ayant pour titre :


***"Possibilités thérapeutiques de l'implantologie dans le plan de traitement  
des maladies parodontales"***

Le Président du jury,



J.P. LOUIS

Le Doyen,  
de la Faculté de Chirurgie Dentaire




J. VADOT

AUTORISE A SOUTENIR ET IMPRIMER LA THESE

NANCY, le 19 MAI 1964 n° 185

Le Président de l'Université de NANCY I

M. BOUJANGE



**OUATTARA (SINAN) - Possibilités thérapeutiques de l'implantologie dans le plan de traitement de maladies parodontales/ SINAN**  
**OUATTARA - NANCY, 1993, 174 r. ;**  
**ill : 30 cm.**

**Th. Chir. Dent. : NANCY : 1993**

**Mots-Clés : • Implantologie**  
**• Ostéo-intégration**  
**• Parodontopathies**

**OUATTARA (Sinan) - Possibilités Thérapeutiques de l'implantologie dans le plan de traitement de maladies parodontales**

**Th. : Chir Dent. : Nancy : 1993**

Les techniques d'extraction comme les thérapeutiques parodontales résectrices doivent aujourd'hui, tenir compte des possibilités ultérieures d'implantation.

Après des rappels sur les maladies parodontales, les notions d'implantologie, l'anatomie et l'ostéo-architecture des maxillaires, nous nous sommes évertués à montrer l'apport des implants ostéo-intégrés dans le traitement des parodontites réfractaires, dans le but de la réhabilitation bucco-dentaire.

Mais la pose d'implants visant à traiter en partie les conséquences de la maladie parodontale, peut engendrer une "péri-implantite" qui a des similitudes avec la parodontite.

Ainsi la maintenance doit être rigoureuse et régulière.

**JURY : Président : M. le Professeur J.P. LOUIS**

**Assesseurs : M. le Docteur N. MILLER**  
**M. le Docteur J. PENAUD**  
**M. le Docteur C. MOLE**

**Adresse de l'auteur : OUATTARA Sinan**  
**10 BP 794 ABIDJAN 10**  
**COTE D'IVOIRE**