

RÉPUBLIQUE DE CÔTE D'IVOIRE

UNION-DISCIPLINE-TRAVAIL

MINISTÈRE DE L'ENSEIGNEMENT SUPÉRIEUR
ET DE LA RECHERCHE SCIENTIFIQUE



FACULTÉ DE MÉDECINE

Année 1991-1992

N° 1268

THESE

pour le

DOCTORAT EN MEDECINE
(DIPLOME D'ETAT)

**ETUDE RADIOLOGIQUE DE LA
PATHOLOGIE NON TRAUMATIQUE
DU RACHIS LOMBAIRE DE L'ADULTE
ETUDE RETROSPECTIVE A PROPOS DE 350 CAS**

Présentée et soutenue publiquement le 30 Octobre 1991

par

N'ZI KOUASSI PAUL

Né le 24 Mars 1961 à Ananda-Kouadiokro S/P de Ouellé (RCI)
Interne des Hôpitaux

COMPOSITION DU JURY :

Président : Monsieur le Professeur DJEDJE André-Théodore
Directeur de thèse : Monsieur le Professeur Agrégé KEITA Kader
Asseseurs : Monsieur le Professeur Agrégé KOUAKOU N'Zué Marcel
Monsieur le Professeur Agrégé KOUASSI Beugré

**LISTE DU PERSONNEL ENSEIGNANT
DE LA FACULTE DE MEDECINE
1990-1991**

**LISTE DU PERSONNEL
DE LA FACULTE DE MEDECINE
1990 - 1991**

DOYEN : L. K. MANLAN
ASSESEURS : M. KANGA - A. EHOUMAN - W. DJIBO

PROFESSEURS

1. PROFESSEURS TITULAIRES

MM. ASSI ADOU Jérôme	Pédiatrie
ATTIA Yao Roger	Hépto-Gastro-Entérologie
AYE Hippolyte	Maladies infectieuses
BEDA Yao Bernard	Médecine Interne
BOHOUSSOU Kouadio	Gynécologie-Obstétrique
BONDURAND Alain	Anesthésie-Réanimation
COULIBALY Nagbélé	Pneumo-Phtisiologie
COULIBALY Ouezzin André	Chirurgie Thoracique et Cardio-Vasculaire
COWPPLI-BONY Kwassy Philippe	Anatomie-Chirurgie Générale
DIARRA Samba	Gynécologie-Obstétrique
DJEDJE Adnré Théodore	Radiologie
DJIBO William	Traumatologie et Orthopédie
ETTE Ambroise	O.R.L.
GUESSENND Kouadi Georges	Médecine Sociale et Santé Publique
KADIO Auguste	Maladies Infectieuses
KEBE Mémel Jean-Baptiste	Anatomie-Urologie
KETEKOU Siè Ferdinand	Biochimie
ODI Assamoi Mars	Cardiologie
OUATTARA Kouamé	Chirurgie Thoracique et Cardio-Vasculaire
ROUX Constant	Chirurgie Infantile
SANTINI Jean-Jacques	Anatomie Histo-embryologie
YAO-DJE Christophe	Urologie

2. PROFESSEUR ASSOCIE

M. GIORDANO Christian Neurologie

3. PROFESSEURS EN SERVICE EXTRAORDINAIRE :

M. HEROIN Pierre Dermatologie

4. MAITRES DE CONFERENCES AGREGES

MM.	ABBY Blaguet Clément	Radiologie
	AGUEHOUNDE Cosme	Chirurgie Infantile
	ANDOH Joseph	Pédiatrie
	ASSA Alou	Stomatologie
	BA Zézé Vincent	Neuro-Chirurgie
	BAMBA Méma	O.R.L.
	BISSAGNENE Emmanuel	Maladies Infectieuses
	BOA Yapo Félix	Neurologie
	BOGUI Pascal	Physiologie
	BOUTROS-TONI Fernand	Biostatistique et Informatique Médicale
	CAMARA Benoît Mathieu	Médecine Interne
	COFFI Dick Sylvain	Anesthésie-Réanimation
	DAGO AKRIBI Augustin	Anatomie-Pathologique
	DELAFOSSÉ Roger Charles	Psychiatrie
	DIALLO Amadou Demba	Médecine Interne
	DJEDJE Mady Alphonse	Urologie
	DJEHA Djokouéi	Dermatologie
Mme	DOSSO-BRETIN Mireille	Bactériologie-Virologie
MM.	ECHIMANE Kouassi Antoine	Cancérologie
	EHOUMAN Armand	Histologie-Embryologie-Cytogénétique
	EHOUE Florent	O.R.L.
	EHUA Somian Francis	Chirurgie Générale
	EKRA Alain (Ministre)	Cardiologie
	FADIGA Dougoutiki	P.P.H.
	FANY Adama	Ophthalmologie
	GADEGBEKU Anana Samuel	Stomatologie
	GNAGNE Yador Maurice	Anatomie-Chirurgie Générale
	GNONSAHE Sazé Appolinaire	Néphrologie
	HONDE Michel	Anatomie Pathologique
Mme	HOUENOU-AGBO Yveline	Pédiatrie Néonatale
MM.	KAKOU Guikahué Maurice	Cardiologie
	KANGA Diékouadio	Pédiatrie
	KANGA Jean-Marie	Dermatologie-Vénérologie
	KANGA Miessan	Chirurgie Générale
	KEITA Cheick	Ophthalmologie
	KEITA Kader	Radiologie
	KONE Drissa	Psychiatrie
	KONE Mamourou	Gynécologie-Obstétrique
	KONE Nouhoun	Gynécologie-Obstétrique
	KONE Safédé	Ophthalmologie
	KOUAKOU N'Zué Marcel	Rhumatologie
	KOUAME Konan Joseph	Pédiatrie

MM.	KOUASSI Beugré	Neurologie
	KOUASSI Jean-Claude	Chirurgie Générale
	KOUASSI Kangah	Chirurgie Thoracique et Cardio-Vasculaire
	KOUASSI Konan Bertin	Stomatologie et Chirurgie Maxillo-Faciale
	LAMBIN Yves	Traumatologie et Orthopédie
	LOKROU Louhourignon Adrien	Endocrinologie
	MALAN Kassi Léopold Eloi (Doyen)	Hépto-Gastro-Entérologie
	MANZAN Konan	Urologie
	MIGNONSSIN David	Anesthésie-Réanimation
	MOBIOT Mandou Léonard	Chirurgie Infantile
	N'DORI Raymond François	Cardiologie
	N'DRI Koffi Dominique	Anesthésie Réanimation
	N'GUESSAN Henri-Alexandre A.	Chirurgie Générale
	N'GUESSAN Konan Gabriel	Anatomie-Urologie
	NIAMKEY Ezani Kodjo Emmanuel	Médecine Interne
	ODEHOURI Koudou Paul	Maladies Infectieuses
	OUEGNIN Georges Armand	Urologie
	OULAI Soumahoro	Pédiatrie
	SANGARE Amadou	Hématologie
	SANGARE Ibrahima Séga	Urologie
	SEKA Assi Rémi	Radiologie
	SOMBO Mambo François	Immunologie
Mme	TAGLANTE SARACINO-CHAPMAN Janine	Santé Publique
M.	TEA DAIGNEKPO Norbert	Immuno-Hématologie
Mme	TIMITE-KONAN Adjoua Marguerite	Pédiatrie
MM.	TOUTOU Toussaint	Médecine Interne
	TURQUIN-TRAORE Henri	Chirurgie Générale
Mme	TOURE-COULIBALY Karidiata	Gynécologie-Obstétrique
MM.	TOURE Stanislas André	Chirurgie Orthopédique et Traumatologique
	VARANGO Guy Gaston	Traumatologie et Orthopédie
	WAOTA Coulibaly Alexandre	Gynécologie-Obstétrique
Mme	WELFENS-EKRA Christine	Gynécologie-Obstétrique
M.	YAPI Achy	P.P.H.

5. MAITRES DE CONFERENCES - PRATICIEN HOSPITALIER

Mme	MONTFORT Marie-France	Biochimie
-----	-----------------------	-----------

6. MAITRES - ASSISTANTS - CHEFS DE TRAVAUX

MM.	ASSOUMOU Aka	Parasitologie
	KPLE Faget-Paul	Immunologie et Hématologie
	OUHON Jean	Parasitologie
	SESS Essiagne Daniel	Biochimie

7. MAITRES-ASSISTANTS MONO-APPARTENANTS

Mme	DOSSO Yolande	Physiologie et Exploration Fonctionnelle
M.	PALOMBO Robert	Biophysique

8. ASSISTANTS DE FACULTE - CHEFS DE CLINIQUE DES HOPITAUX

Mme	ADINGA-GROGA-BADA Nicole	Médecine Interne
M.	ADJOBI Ello René	Gynécologie-Obstétrique
Mme	ADJORLOLO-SANOGO A. Christiane	Ophthalmologie
MM.	ADJOUA Rith Pascal	O.R.L.
	ADOH Adoh	Cardiologie
	ADOM Ahoussi Hilaire	Médecine
	AGOH Serge Antoine Biansoit Y.	Chirurgie
	AHNOUX Ahnsanou Antoine	Chirurgie
	AKA Boussou Romain	Dermatologie
	AKA KROO Florent Pierre	Pédiatrie
	AKANI Aye François	Neurologie
Mle	AKE Evelyne Léonore	Cardiologie Pédiatrique
M.	AMANI N'Goran	Psychiatrie
Mle	AMON Tanoh Flore	Pédiatrie
MM.	AMONKOU Akpo Antoine	Anesthésie-Réanimation
	ANOMA Ano Mathieu	Gynécologie-Obstétrique
	ANONGBA Danho Simplicie	Gynécologie-Obstétrique
	AOUSSI Eba François Blaise	Maladies Infectieuses
	ASSE N'Dri Henri	Traumatologie Orthopédie
	BAMBA Insa	Chirurgie
	BANA Adboulaye	Chirurgie Orthopédique
Mme	BANKOLE-SANNI Roumanatou	Chirurgie Pédiatrique
MM.	BASSIT Assad	Chirurgie
	BENIE Tha Michel	Gynécologie-Obstétrique
Mle	BINLIN-DADIE Ayakan Renée H.	Anesthésie-Réanimation
MM.	BOGUIFO Joseph Evariste D.	O.R.L.
	BONI Ehouman Serge Auguste	Gynécologie-Obstétrique
	BONNY Jean Sylvain	Médecine du Travail
	BROUH Yapo	Anesthésie-Réanimation
	COULIBALY Adama	Urgences Chirurgicales
	COULIBALY Gaoussou	P.P.H.

MM.	COULIBALY Makan	Maladies Infectieuses
	CREZOIT Gréberet Emmanuel	Stomatologie
Mmes	DANUY-WANGAH Elisabeth	P.P.H.
	DA SILVA-ANOMA Sylvia Hélène L.	Chirurgie Infantile
MM.	DECHAMBENOIT Gilbert Marcel A.	Neurologie
	DICK Kobinan Rufin	Chirurgie Générale
	DJANHAN Yao	Gynécologie-Obstétrique
	DJE Koffi	Chirurgie
	DO REGO Anicet Fructueux H.	Pédiatrie
Mle	DREESEN Alice Julienne	Anesthésie-Réanimation
Mme	EHUA-AMANGOVA Evelyne Sylvia	Pédiatrie
M.	ELOIFLIN Banga	Anesthésie-Réanimation
Mme	ETTE-AKE Evelyne Elié	O.R.L.
MM.	ETI Edmond	Rhumatologie
	FAL Arame	Chirurgie Générale
Mme	FERRON-BOGUI Anne	Cardiologie Médicale
MM.	GBAZI Gougou Casimir	Radiologie
	GBERY Ildevert Patrice	Dermato-Vénérologie
	GNEBEI Oyao Roger Benjamin	Gynécologie-Obstétrique
	GUEDEGBE Félix Séraphin	Traumatologie et
		Orthopédie
	KACOUCHIA Niamké Béfiazan	O.R.L.
	KAKOU Aka Rigobert	Maladies Infectieuses
	KADIO Richard Michel	Chirurgie Générale
	KASSANYOU Salami	Anatomie-
		Chirurgie Générale
	KATA Kéké Joseph	Urologie
	KELI Elie	Chirurgie Générale
		et digestive
	KOKOUA Alexandre	Anatomie-
		Chirurgie Générale
	KODJO Richard	Gynécologie
	KOFFI Eric Martin Alain S.	Chirurgie Générale
	KOFFI Kouakou	Anesthésie-Réanimation
	KOFFI Kouamé	Médecine Sociale
		et Santé Publique
	KONAN Yao Lucien Magloire	Chirurgie Générale
	KONE Brahim	Chirurgie Orthopédique
	KOUAKOU Firmin	Gynécologie-Obstétrique
	KOUAKOU Koffi Jules	Urologie
	KOUAME Kouassi René	Anatomie
	KOUAME Yao Julien	Chirurgie
Mle	LOHOUES Marie Jeanne d'Arc	Médecine Interne
MM.	MALEOMBO Jean Pierre Nazaire	Chirurgie Générale
	MENSAH William Narcisse	Cardiologie
Mme	NAMA-DIARRA Alimata Jeanne	Médecine Sociale

Mles	NANDHUI Mansé Béatrice N'DHATZ-EBAGNITCHIE Mélanie M.L	et Santé Publique Rééducation P.P.H.
MM.	N'DRI Kouadio N'DRI N'Guessan	Radiologie Médecine Interne
Mme	N'DRI-YOMAN Aya Thérèse	Gastro-Entérologie
M.	N'GBESSO Roger Daniel	Radiologie
Mmes	NIANGUE-BEUGRE N'Drin Martine NIOUPIN-BEUGRE Bouadoua Emma A.	Pédiatrie Anesthésie-Réanimation
MM.	OUATTARA Dilai Noël OUATTARA Doignan	Radiologie-Biophysique Médecine Interne
Mme	OUEDRAOGO-YANGUI-ANGATE Yolande	Médecine Interne
MM.	PLO Kouié Jeannot PRINCE Abgodjan John Ajeté QUENUM Guillaume David C. SISSOKO Souleymane Jacques A.	Pédiatrie Pédiatrie Gynécologie Anesthésie Réanimation
Mle	SONAN Affoundah Thérèse A.	Neurologie
M.	TANAUH Yves Raymond	Chirurgie thoracique
Mle	TANOH Amenan H. Laure	Gynécologie Obstétrique
M.	TOTO Amani	Médecine Interne
Mle	TOURE Managbè	Pédiatrie
M.	VARLET Guy Gervais Aka	Chirurgie Générale
Mle	VILASCO Brigitte Emma	Anesthésie-Réanimation
M.	YANGNI-ANGATE Koffi Hervé	Chirurgie Cardiaque
Mle	YAPI Chia Paulette	Neurologie
Mme	YAPO-KOUASSI Florence	Cardiologie Médicale
M.	YAPOBI Yves René	Anesthésie-Réanimation
Mmes	YOBOUET-YAO Pauline YOFFOU-LAMBIN Liliane	Dermatologie Ophtalmologie

9. ASSISTANTS DE FACULTE - CHEFS DE BIOCLINIQUE DES HOPITAUX

MM.	ACHY Ossey Bertin ABISSE Agba	Biophysique Radiologie Immunologie et Hématologie
Mmes	ADO-ADO-MENSAH Marie-Isabelle DASSIMBIE-DANHO Jeanette	Histologie Immunologie et Hématologie
MM.	D'HORPOCK Ahoua DAH Cyrille Serges DIE Kacou Henri Maxime DIOMANDE Isidore DJESSOU Sosse Prosper EDOH Vincent	Anatomie Pathologique Physiologie Pharmacologie Clinique Anatomie Pathologique Biochimie
Mmes	ETTE-DIENG Elisabeth FAYE Yaobla Hortense	Bactériologie-Virologie Anatomie Pathologique Bactériologie-Virologie
MM.	MEITE Mori SAKHO Sidi Samba	Immunologie et Hématologie Histologie-Embryologie-

SANOGO Ibrahima
SEKA Séka Joseph
Mme SYLLA-KOKO Fatoumata Djim
MM. TUO Nalourgo
YAO Toutoukpo
YAVO Jean-Claude

Cytogénétique
Immunologie et Hématologie
Immunologie et Hématologie
Bactériologie-Virologie
Physiologie
Immunologie et Hématologie
Pharmacologie

10. ASSISTANTS MONO-APPARTENANTS

M. N'KO Marcel

Biochimie

11. CHARGES DE COURS

MM. BOGUI Vincent
KOFFI Philippe
RANCUREL René

Physique
Chimie
Mathématiques

Il n'importe pas d'avoir été, mais d'être.

Je ne suis pas : je serai.

Seulement parce que je prétends être plus que je ne suis, j'ai fait peu cas de ce que je fus pour devenir ce que je veux être.

Tirso de MOLINA

Auteur dramatique Espagnol (1583 - 1648)

JE DEDIE CETTE THESE

A ma Mère défunte,

Puisse ce travail d'un fils qui ne t'a pas connue, être pour l'éternité, le témoignage de son amour jamais exprimé.

A la mémoire de ma grand-mère Tanoh Yaha et de tous les miens,

Que le Seigneur leur accorde sa paix.

A ma fille AKISSIKIKIWLA et à sa soeur N'DALOU,

Pour toutes les joies et les craintes que me donnent à vivre leur existence.

INFINIE RECONNAISSANCE

A mon Cher Père,

A mes "mères" Kouakou Amlan et N'Gatta Ahou,

A mes oncles KOFFI KOFFI Siméon,

KONAN KOUADIO Léonard et à leurs épouses

Aux familles BOKA, FAMISSA, TANOH BROU et alliées,

A ma bien-aimée Mariam ANZAN et à toute la famille ANZAN,

A mes amis de toujours, les docteurs GBERY, Ildevert & LASME Jean Claude ;

"Que suis-je et que puis-je sans les autres ?

Quand je suis arrivé, j'étais dans leurs bras ; quand je partirai, je serai encore dans leurs bras".

Proverbe Bambara

SINCERES REMERCIEMENTS

A la vaillante population d'Ananda,

A Madame YAO KRA et toute la famille KONAN Koffi à Daoukro,

A Mr. KOUADIO Kouakou Bernard à Yamoussoukro, Madame KAKOU Monique et son
fils Manu à Abidjan,

en souvenir de votre soutien.

"Si tu bois l'eau d'un puits, souviens-toi de ce puits".

Proverbe chinois

A tous mes amis et toutes mes amies de l'EPC d'Ananda, du Collège Moderne de Daoukro,
du Lycée Scientifique de Yamoussoukro, de l'Université et de la Faculté de Médecine
d'Abidjan ;

A tous les internes des Hôpitaux d'Abidjan ;

Pour toutes les joies et les peines partagées.

A mon aîné et Maître le Professeur KANGA Jean-Marie,

Professeur agrégé de Dermato Vénérologie,

Aux anciens de la Mutuelle des Etudiants de Ouellé (MUETO),

A tous les cadres de Ouellé et de Daoukro ;

Vous êtes la lumière de notre région. Puisse cette lumière à jamais éclairer la terre de nos ancêtres.

A Mesdemoiselles KASSI Eugénie et SIDI-TOURE Sylvie ; pour votre contribution à ce travail.

Aux personnels médical et paramédical des hôpitaux d'Abidjan,

Au Père André DRAVET ;

Merci pour votre enseignement

A tous nos malades,

Aux personnes de tous les horizons qu'au gré du destin j'ai eu la chance de rencontrer ;

Chaque rencontre est unique et une inépuisable source d'enseignements.

HOMMAGE A TOUS NOS MAITRES

Ceux d'hier et ceux d'aujourd'hui ;

La véritable connaissance, somme de toutes les connaissances, dont vous êtes à la fois les initiateurs et les messagers, n'est-elle pas celle qui libère l'homme de tout esclavage ?

A NOTRE MAITRE LE PROFESSEUR

DJEDJE ANDRE-THEODORE

PRESIDENT DU JURY

- Chef de Service d'Electro-Radiologie du CHU de Treichville,
- Chef du Laboratoire de Biophysique à la Faculté de Médecine,
- Doyen de la Faculté de Médecine d'Abidjan,
- Chevalier de l'ordre de la Santé Publique,
- Chevalier des Palmes académiques,
- Directeur de l'Ecole des Manipulateurs de Radiologie,
- Directeur du Certificat d'Etudes Spéciales (C.E.S.) de Radiologie,
- Expert près les tribunaux,
- Membre du Bureau personnel du GREF (Groupe des Radiologues Enseignants Francophones),
- Membre du Comité Consultatif de la société Française de Radiologie,
- Membre correspondant de la Société Française de Radiologie,
- Membre fondateur de l'Association Ivoirienne de Médecine Sportive (A.I.M.S.),
- Membre Instructeur Officiel de la Commission Nationale de la CAF,
- Membre Titulaire du Collège Africain des chirurgiens,
- Professeur Titulaire de Radiodiagnostic,
- Secrétaire Général de la Société de RAdiologie d'Afrique Noire Francophone :

VIII

La diversité de vos fonctions et titres témoigne de votre compétence et de votre disponibilité reconnues de tous et surtout de vos collègues qui vous ont porté à la tête de notre Faculté.

Nous élèves de l'Ecole de Radiologie, qui vivons au quotidien votre sens de l'humain et votre esprit de compréhension, nous réjouissons de cette insigne marque de confiance.

Nous vous remercions de l'honneur que vous nous faites de présider le jury de ce travail.

A NOTRE MAITRE LE PROFESSEUR
KEITA KADER
DIRECTEUR DE THESE
PROFESSEUR AGREGÉ DE RADIOLOGIE, CHEF DE
SERVICE DE RADIOLOGIE DU CHU DE YOPOUGON

Vous nous avez permis de découvrir dès notre première année d'internat que le champ de la Radiologie est vaste et son apprentissage difficile.

Aujourd'hui, c'est le scientifique accompli, l'homme de bien et d'équité qui nous fascine. Puisse le Seigneur nous accorder la sagesse et la force de vous ressembler.

A NOTRE MAITRE ET JUGE
LE PROFESSEUR KOUAKOU N'ZUE MARCEL
PROFESSEUR AGREGE DE RHUMATOLOGIE

Votre esprit de rigueur, votre sens de la justice et votre compétence sont les empreintes que chaque jour vous laissez sur les sables du temps.

Nous ne saurions assez nous réjouir d'avoir eu l'opportunité de vivre votre enseignement plus d'un an durant.

Nous sommes heureux de pouvoir en bénéficier toujours.

A NOTRE MAITRE ET JUGE
LE PROFESSEUR KOUASSI BEUGRE
PROFESSEUR AGREGE DE NEUROLOGIE

Vous avez le don de rendre accessible à tous la passionnante et logique neurologie, apparemment rébarbative pour beaucoup d'élèves.

Votre enseignement nous a édifié au cours de notre externat.

Nous vous remercions d'apporter votre contribution à l'appréciation de ce travail.

A NOTRE MAITRE
LE PROFESSEUR ABBY BLAGUET Clément
PROFESSEUR AGREGE DE RADIOLOGIE
CHEF DE SERVICE DE RADIOLOGIE
DU CHU DE COCODY

Le calme et la sérénité dont vous faites preuve quotidiennement sont des atouts majeurs dans l'exercice de vos fonctions d'enseignant et de chef de service.

Nous vous savons gré de nous associer pleinement aux activités de votre service.

ABREVIATIONS

AJAS	= Articulation interapophysaire postérieure
ALS	= Angle Lombo Sacré
EIAS	= Epine Iliaque Antéro Supérieure
CHU	= Centre Hospitalier Universitaire
DIU	= Dispositif intra utérin
FL	= Flèche de Lordose
IRM	= Imagerie par Résonance Magnétique
mm	= Millimètres
LCR	= Liquide Céphalo Rachidien
LLCA	= Ligament Longitudinal Commun Antérieur
LLCP	= Ligament Longitudinal Commun Postérieur
OCI	= ostéophytose corporéale isolée
PL	= Ponction Lombaire
SPA	= Spondylarthrite Ankylosante
TDM	= Tomodensitométrie
VS	= Vitesse de Sédimentation.

SOMMAIRE

	Pages
INTRODUCTION	4
PREMIERE PARTIE : GENERALITES	6
CHAPITRE 1 : Rappel sur le rachis Lombo sacré	7
I - Embryologie	8
II - Anatomie	12
III - Biomécanique	27
CHAPITRE 2 : Anatomie radiologie et Techniques d'examen	29
I - Radiographie standard	30
II - Tomographie	36
III - Saccoradiculographie	37
IV - Discographie	40
V - Arthrographie vertébrale postérieure	40
VI - Phlébographie	41
VII - Angiographie médullaire	41
VIII - Tomodensitométrie	42
IX - L'imagerie par Résonance Magnétique	45
X - Scintigraphie vertébrale	47
CHAPITRE 3 : Orientations étiologiques des lombalgies et lomboradiculgies	48

DEUXIEME PARTIE : NOTRE ETUDE	52
CHAPITRE 1 : Malades et Méthodes	53
CHAPITRE 2 : Résultats	55
CHAPITRE 3 : Commentaires	87
CONCLUSION	133
REFERENCES BIBLIOGRAPHIQUES	136

INTRODUCTION

La pathologie non traumatique du rachis lombo sacré de l'adulte a des étiologies diverses. Les signes d'appel les plus courants sont les lombalgies et les lomboradiculalgies qui posent un véritable problème de santé publique par leur extrême fréquence et leur incidence économique et sociale.

En effet, en France, 70 % des personnes en âge de travailler ont été victimes au moins une fois de lombalgies [26], nécessitant un arrêt de travail pour au moins un tiers d'entre eux.

En Côte d'Ivoire, les rachialgies représentaient 45,72 % des patients vus en consultation de médecine sur une période de 4 ans 3 mois, dont 74,26 % étaient des lombalgies ou lomboradiculalgies [47].

Le bilan radiologique est indispensable au diagnostic [21].

La radiologie standard en constitue toujours la première étape, malgré l'apparition de techniques plus performantes et moins agressives comme la tomodensitométrie (TDM) et l'imagerie par résonance magnétique (IRM) [11].

Le but de notre étude est :

- de situer l'importance de l'imagerie médicale dans la pathologie non traumatique du rachis lombaire ;
- de préciser la sémiologie radiologique des différentes affections rencontrées dans ce cadre ;
- d'indiquer les techniques les plus adaptées aux diverses pathologies, afin de raccourcir la démarche diagnostique, tout en minimisant les risques et les coûts.

PREMIERE PARTIE

GENERALITES

CHAPITRE 1

RAPPELS

I RAPPELS EMBRYOLOGIQUES

A/ LE DEVELOPPEMENT EMBRYOLOGIQUE NORMAL

L'oeuf fécondé au niveau de la trompe se divise en de nombreuses cellules et forme une sphère : LA MORULA [48].

Celle-ci se divise en deux vésicules amniotique et ombilicale accolées. La zone d'accolement est le disque embryonnaire.

A la deuxième semaine de vie embryonnaire, le disque se sépare en deux feuillets : L'ECTOBLASTE et L'ENTOBLASTE. Vers la fin de la troisième semaine, le feuillet moyen appelé MESOBLASTE apparaît entre les deux précédents. Ainsi les trois feuillets responsables du développement des différentes parties de l'être humain sont en place.

- De l'ectoblaste naissent, le tissu nerveux et l'épiderme ;
- Le mésoblaste forme le squelette, les muscles, le tissu conjonctif, les appareils circulatoire et rénal ;
- enfin, l'entoblaste forme les glandes salivaires, les épithéliums digestif et respiratoire.

1/ L'EVOLUTION DU MESOBLASTE

A partir du 18^{ème} jour, le mésoblaste para-axial se segmente en des massifs cubiques pairs appelés SOMITES [43]. A la fin de la quatrième semaine, les somites se différencient en trois contingents cellulaires :

- le dermatome,
- le myotome,
- le sclérotome, responsable de la future maquette vertébrale.

Les parties cellulaires denses de chaque sclérotome forment l'anneau fibreux des disques et les ligaments inter-vertébraux ; et les parties cellulaires lâches, les corps vertébraux.

Le sclérotome produit deux autres amas cellulaires pour la formation de l'arc postérieur en arrière, et des bourgeons costaux en avant et latéralement.

Vers la sixième semaine, des noyaux cartilagineux apparaissent pour le corps vertébral, l'arc postérieur et le processus costo-transversaire. C'est le phénomène de chondrification [43] avec pour résultat la vertèbre cartilagineuse.

A partir du troisième mois, l'ossification ou formation de la vertèbre osseuse a lieu par la production de ponts d'ossification. Il en existe deux postérolatéraux pour l'arc postérieur (arc neural) et un médian pour le corps vertébral (centrum).

Entre les deux se situe une zone de déhiscence complète appelée cartilage intermédiaire de Schmorl qui persiste jusqu'à 3 à 6 ans.

A la naissance, il existe une déhiscence complète des arcs postérieurs du rachis. La fusion arc postérieur-corps vertébral s'effectue aux alentours de la cinquième année. L'ossification complète de l'arc postérieur se termine vers 6 ans.

D'autres points d'ossification apparaissent après la naissance. Ce sont :

- les points destinés aux épineuses, aux sommets des apophyses transverses, aux extrémités des apophyses articulaires supérieures et inférieures, au tubercule mamillaire lombaire.

Ils apparaissent entre 11 et 18 ans. Leurs fusions se terminent entre 21 et 25 ans.

2/ L'EVOLUTION DE L'ECTOBLASTE

L'épaississement médian de l'ectoblaste crée la plaque neurale. La plaque est en arrière de la notochorde qui forme l'axe primitif autour duquel les somites mésoblastiques apparaissent par paires superposées. La plaque se déprime pour donner la gouttière neurale. Cette dernière présente vers l'extrémité céphalique de l'embryon, trois élargissements appelés fossettes cérébrales

[10].

La gouttière se referme sur ses bords et forme le tube ou canal neural. Cet accollement des bords est contemporain de l'apparition des somites. La fermeture se fait d'abord dans la région cervicale en regard des deux premiers somites. Le canal ainsi formé se tend vers les deux extrémités céphalique et caudale de l'embryon. Il a une cavité centrale nommée canal épendymaire.

Du tube neural naissent :

- l'encéphale formé par les cinq vésicules cérébrales qui dérivent des trois fossettes ;
- la moelle épinière.

Le tube médullaire est entouré par l'ébauche rachidienne mais l'accroissement en longueur du rachis est plus rapide que celle du tube. Ainsi au stade définitif, le tube se termine en regard de la deuxième vertèbre lombaire (L₂).

B/ L'ETUDE DE QUELQUES MALFORMATIONS

L'évolution du tube neural et de l'ébauche rachidienne peuvent ne pas aboutir à leur terme et constituer des malformations congénitales [13].

1/ MALFORMATIONS OSSEUSES

a) Par défaut de développement :

- l'agénésie vertébrale,
- l'hemi-vertèbre,
- la vertèbre cunéiforme.

b) Par défaut de fermeture, elle peut toucher :

- le corps vertébral et entraîner un rachischisis antérieur,
- l'arc postérieur avec un rachischisis postérieur qui est soit un spina bifida occulta, c'est-à-dire une non ossification, soit un myéloméningocèle par sa

non fermeture,

- il peut s'agir également d'une absence congénitale d'un pédicule ou d'une apophyse articulaire.

c) par défaut de segmentation

Elles sont représentées par les blocs vertébraux définis comme une fusion partielle d'une ou plusieurs vertèbres.

2/ LES DYSRAPHIES

C'est l'ensemble des anomalies de fermeture, d'insertion, et de développement de la moelle.

Nous citerons :

- le myélocèle,
- le myéломéningocèle,
- le méningocèle,
- les spinalomes et lipoméningocèles,
- les insertions basses de la moelle,
- les diastématomyélies,
- la notochordodysraphie ou "split notochord syndrome"
- les sinus dermiques.

II/ RAPPELS ANATOMIQUES

La colonne vertébrale est une longue tige osseuse résistante et flexible, située à la partie postérieure et médiane du tronc [53]. Elle part de la tête qu'elle soutient jusqu'au bassin qui la supporte. Elle est constituée d'un nombre assez constant de vertèbres (33 à 35) réparties comme suit :

- 24 vertèbres présacrées formant la partie flexible, composée de sept cervicales (C1 à C7), 12 thoraciques (T1 à T12) (anciennement vertèbres dorsales) et cinq lombaires (L1 à L5),
- cinq vertèbres sacrées (S1 à S5) et trois à cinq coccygiennes soudées, le tout formant la partie fixe.

La constitution anatomique de la colonne vertébrale lui confère trois fonctions essentielles : statique, cinétique, et protectrice [53].

Nous étudierons le cas particulier de la colonne lombo sacrée.

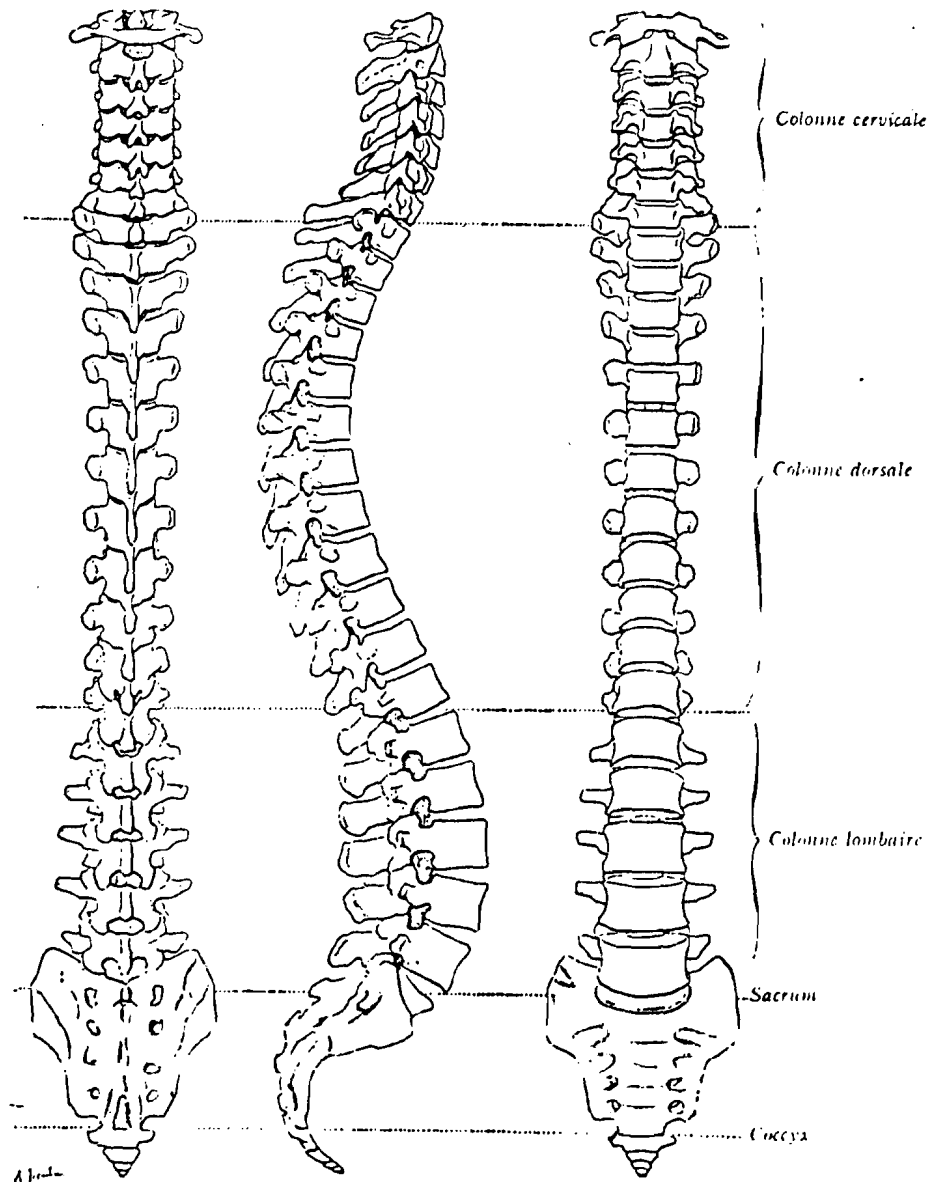
A/ LA PARTIE STATIQUE DE LA COLONNE LOMBO SACREE

Elle est formée par les vertèbres qui comprennent deux unités :

- un arc antérieur formé par le corps vertébral et le disque,
- un arc postérieur dont les éléments sont : les pédicules, les lames, les isthmes, les apophyses.

1/ LE CORPS VERTEBRAL

Les corps vertébraux lombaires sont volumineux. Leur forme est cylindrique à concavité postérieure. Ils s'élargissent de haut en bas sur une même vertèbre et d'une vertèbre à l'autre.



a — Colonne vertébrale,
vue postérieure (d'après P. Richer).

b — Colonne vertébrale,
vue latérale (d'après P. Richer).

c — Colonne vertébrale,
vue antérieure (d'après P. Richer).

Figure n°1 : Colonne vertébrale : vue postérieure,
latérale, antérieure (in 53)

Les faces supérieures et inférieures présentent une partie centrale criblée et une partie périphérique : le bourrelet marginal ou listel marginal.

Le corps vertébral est formé d'os spongieux entouré d'une corticale dense. Il s'unit au suivant par un disque.

2/ L'ARC POSTERIEUR

Il est solidaire du corps vertébral par les pédicules.

a) Les pédicules

Ils sont perpendiculaires au corps vertébral et implantés à sa partie postérieure à l'angle supéro externe de chaque côté.

b) Les lames

Elles s'étendent du pédicule et du massif apophysaire à la base de l'apophyse épineuse. Leur forme est quadrilatère, épaisse, courte, plus haute que large.

c) Les isthmes

Ils se situent entre les apophyses articulaires supérieures et inférieures.

d) Le massif apophysaire

Il est composé de sept apophyses dont trois paires symétriques (les transverses, les articulaires supérieures et inférieures) et une unique (l'apophyse épineuse).

** L'apophyse épineuse*

Elle s'implante à l'union des deux lames. Elle est massive et longue.

Sa forme est grossièrement quadrilatère, presque horizontale en arrière. Elle se termine par une extrémité renflée.

** Les apophyses transverses ou apophyses costiformes ou costoïdes.*

Elles correspondent à des reliquats de côtes. Elles s'implantent à l'union du pédicule et de

l'apophyse articulaire supérieure.

Leur orientation est transversale, oblique en arrière et en dehors. Elles ont une morphologie variable. Ainsi, elles sont : plus longues en L2 L3, presque horizontales en L1 L2 L3, ascendantes en L4 L5.

* *Les apophyses articulaires*

Ce sont des lames osseuses épaisses dont les surfaces sont encroûtées de cartilage.

Les articulaires supérieures s'implantent au-dessus des apophyses transverses. Leur face interne est occupée par une surface articulaire cartilagineuse concave en arrière.

Les articulaires inférieures se fixent sur le bord inférieur des lames. Leur surface articulaire est convexe, adaptée à l'articulaire supérieure de la vertèbre sous-jacente.

L'intérêt des articulaires est d'offrir une résistance osseuse au déplacement vers l'avant de la vertèbre sous-jacente.

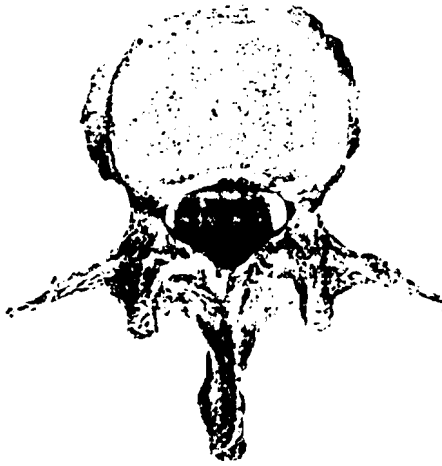
3/ LA CHARNIERE LOMBO SACREE

Le plateau supérieur de S1 s'incline en bas et en avant, ce qui crée la tendance de L5 à glisser d'avant en arrière. Ce mouvement est empêché en permanence par la solidité de son arc postérieur.

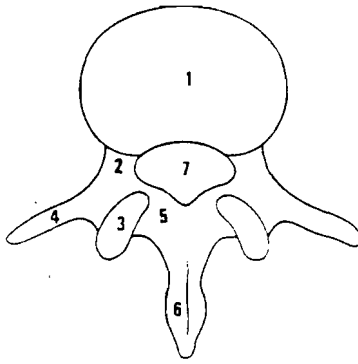
4/ LE SACRUM

Il est le résultat de la fusion de cinq vertèbres sacrées. C'est une structure fixe.

- 1**
Vertèbre lombaire, vue supérieure.
A) os sec.
B) schéma.
1 corps vertébral.
2 pédicule.
3 apophyse articulaire.
4 apophyse transverse.
5 lame.
6 apophyse épineuse.
7 canal vertébral.



A

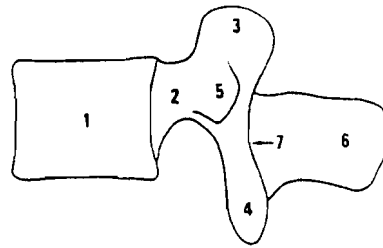


B

- 2**
Vertèbre lombaire, vue de profil.
A) os sec.
B) schéma.
1 corps vertébral.
2 pédicule.
3 apophyse articulaire supérieure.
4 apophyse articulaire inférieure.
5 apophyse transverse.
6 apophyse épineuse.
7 massif articulaire.



A

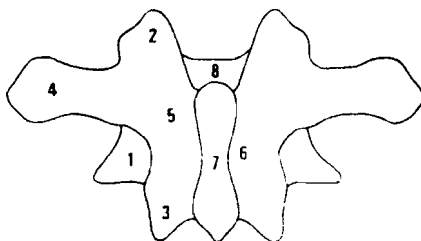


B

- 3**
Vertèbre lombaire, vue postérieure.
A) os sec.
B) schéma.
1 corps vertébral.
2 apophyse articulaire supérieure.
3 apophyse articulaire inférieure.
4 apophyse transverse.
5 isthme.
6 lame.
7 apophyse épineuse.
8 canal vertébral.



A



B

Figure n° 2 : Vertèbre lombaire, vue supérieure, vue de profil, vue postérieure (in 54) .

B/ LA FONCTION CINÉTIQUE

La colonne vertébrale n'est pas une tige rigide et rectiligne. Elle décrit chez l'adulte normal quatre courbures dans le plan sagittal acquises au cours de la croissance. Ce sont : la lordose cervicale, la cyphose dorsale, la lordose lombaire, la cyphose sacro-coccygienne.

La fonction cinétique du rachis lombaire lui est conférée par la présence de disques, d'articulations vertébrales postérieures, de ligaments inter vertébraux, de muscles spinaux.

Au total six mouvements sont réalisables : la flexion-extension, les inclinaisons, les rotations.

1/ LE DISQUE INTER VERTEBRAL

C'est le principal moyen d'union de deux vertèbres adjacentes. Il a la forme d'une lentille biconvexe, dont l'épaisseur (10 mm en moyenne) augmente d'arrière en avant du fait de la lordose lombaire et de haut en bas, sauf en L5 où elle n'est que de 5 mm [54].

Il comprend deux parties : l'une périphérique et l'autre centrale.


a) La partie périphérique ou anneau fibreux ou annulus fibrosus

Elle est formée de lamelles fibreuses concentriques, plus abondantes en avant et latéralement qu'en arrière. L'orientation des lamelles est oblique et uniforme dans chaque lamelle mais elle s'inverse d'une lamelle à l'autre. Cette alternance d'orientation confère au disque sa résistance. L'anneau fibreux s'insère en région centrale sur une plaque cartilagineuse qui recouvre le plateau vertébral. En périphérie il se fixe directement sur le rebord osseux.

b) La partie centrale ou noyau central ou nucleus pulposus

C'est une substance gélatineuse, ovoïde, riche en eau, en muco-polysaccharides et en fibres collagènes.

Le nucléus est situé plus près du bord postérieur que des autres points de la périphérie du disque.



2 - Photographie d'un disque lombaire humain normal. Remarque l'homogénéité du noyau et la régularité des anneaux concentriques de lamelles. (collection personnelle)

Figure n°3 : Photographie d'un disque lombaire (in 52)

c) *La plus grande partie du disque est avasculaire. Il est nourri par diffusion partir de l'os spongieux des vertèbres. Ces échanges sont pauvres et expliquent l'absence de réparation d'un disque altéré [52].*

d) *Innervation :le disque n'est pas innervé [20]. Les fibres sensibles du nerf sinu-vertébral se terminent au niveau de l'adhérence de l'anneau avec le LLC.*

2/ LES ARTICULATIONS INTER APOPHYSAIRES POSTERIEURES (AIAP)

Ce sont des diarthroses, dont les surfaces articulaires sont recouvertes de cartilage. Leur capsule s'insère en formant des recessus.

En avant de la capsule se trouve le ligament jaune.

3/ LES LIGAMENTS INTER-VERTEBRAUX

Ils complètent l'union des corps vertébraux.

a) Le ligament longitudinal commun antérieur (LLCA)

C'est un long ruban fibreux étendu devant les faces antérieures et latérales des vertèbres avec des expansions vers les trous de conjugaison. Il s'arrête à la deuxième crête sacrée transversale.

b) Le ligament longitudinal commun postérieur (LLCP)

Il s'étend à la face postérieure des corps vertébraux où il adhère surtout aux disques. Sa largeur diminue progressivement de haut en bas. Ainsi le disque L4-L5 est moins entouré que le disque sus-jacent, mais il l'est plus que le disque L5-S1.

Lors des mouvements de flexion du rachis, la tension du LLCP maintient le disque dans l'espace inter vertébral.

c) Le ligament jaune

Il unit latéralement les lames des vertèbres adjacentes, et recouvre la capsule articulaire inter apophysaire.

d) Les ligaments inter épineux, sus-épineux et sous épineux

Le ligament inter épineux relie les apophyses épineuses. Il se confond en avant avec le ligament jaune et en arrière avec le ligament sus épineux.

e) les muscles spinaux postérieurs

Ils sont situés de part et d'autre de l'arc postérieur et s'insèrent sur l'épineuse et l'apophyse transverse. Nous citons :

- la masse sacrolombaire, le long dorsal, le transversaire épineux.

Leurs antagonistes sont les muscles abdominaux : grands droits, obliques et transverses.

C/ LA FONCTION PROTECTRICE DU RACHIS

Elle est assurée par le canal rachidien qui protège la moelle épinière et ses racines.

1/ LE CANAL RACHIDIEN

Il comprend une partie centrale et un canal radiculaire.

a) Le canal central

Il est constitué par la superposition de trous vertébraux. Chaque trou a une forme triangulaire avec des angles arrondis. Sa paroi antérieure répond à la face postérieure du corps vertébral tapissé par le LLCV.

Les angles sont établis par les faces internes des pédicules. Sa paroi postérieure est formée par les lames, revêtues de ligaments jaunes.

b) Le canal radiculaire

C'est la partie latérale du canal rachidien, dans lequel chemine la racine de son émergence à sa sortie par le trou de conjugaison. IL se divise de haut en bas en trois segments [32] :

- le défilé interdisco-articulaire (De Sèze) entre le disque et l'articulaire postérieure,
- le recessus latéral entre le corps vertébral en avant, le pédicule en dehors et la base de l'articulaire supérieure en arrière,
- le canal de conjugaison ou foramen, limité en haut par le pédicule, en avant par le corps vertébral et le disque, en arrière par les articulaires postérieures.

2/ LE CONTENU : LA MOELLE EPINIÈRE ET SES RACINES

a) La moelle

Elle n'occupe pas toute la hauteur du canal vertébral, et s'arrête au niveau du disque L1-L2 [53].

Son diamètre transversal (15 mm) au niveau lombaire est également plus petit que le canal qui mesure 16 mm dans le sens antéro-postérieur et 23 mm dans le sens transversal [53].

La moelle est entourée par le sac dural constitué de trois membranes méningées selon la conception classique de Bichat qui sont, de dehors en dedans : la dure-mère, l'arachnoïde et la pie-mère. Cette dernière est la membrane vasculaire.

Actuellement on considère qu'il y a en fait deux méninges [10] :

- la méninge dure ou pachyméninge,
- la méninge molle ou leptoméninge formée de l'arachnoïde et de la pie-mère séparées par l'espace sous arachnoïdien.

Le sac dural descend plus bas que la moelle et se termine par un cul de sac conique au niveau de S2.

Entre le sac et les parois du canal rachidien se trouve l'espace épidual formé de graisse.

L'espace sous arachnoïdien contient le liquide céphalo-rachidien (LCR) qui permet la tension du sac dural et assure la protection des structures nerveuses.

b) Les racines nerveuses

Elles naissent de la moelle. Leur trajet intracanalair comprend quatre segments

[32] :

- un segment d'émergence de sac dural, où la racine est fixée au sac. La hauteur de l'émergence radiculaire est variable. Ainsi, la sortie de L5 peut se situer en regard du disque L4 L5 ou un peu en dessous. Celle de S1 se fait en regard de L5 S1 ou du plateau inférieur de L5,
- un segment discal dans le défilé interdisco-articulaire. La racine a parfois déjà ses propres méninges,

- un segment pédiculaire dans le recessus latéral,
- un segment foraminal.

En définitive, l'émergence radulaire se situe à un étage au dessus de sa sortie du foramen.

D/ LA VASCULARISATION ET L'INNERVATION

La vascularisation artérielle est assurée par les artères lombaires [54] nées de la face postérieure de l'aorte pour les quatre premières lombaires et de l'artère sacrée moyenne pour la cinquième.

Les veines forment les plexus intra et extrarachidiens.

Les nerfs rachidiens se divisent à leur sortie du trou de conjugaison en deux branches [54] :

- l'une antérieure, innerve la peau, et les muscles de la paroi antérieure,
- l'autre postérieure destinée à la partie postérieure ou dorsale du corps.

III/ BIOMECANIQUE

Le segment lombaire qui supporte le poids corporel est celui qui est soumis aux plus fortes contraintes mécaniques. Sa structure anatomique et sa mobilité lui permettent de s'adapter à ces charges en fonction de la position du corps.

A/ ANATOMIE FONCTIONNELLE

Les plateaux vertébraux et les plaques cartilagineuses ont un double rôle : offrir une résistance suffisante à la charge et permettre les échanges métaboliques du disque.

Le seuil de rupture du plateau est de 400 à 500 kg chez l'adulte normal [50].

Le disque est le principal amortisseur des charges par une distension des lamelles. Il participe également à la stabilité vertébrale avec les articulaires postérieures et les muscles spinaux. En effet, aucun mouvement de translation n'est possible s'il est normal.

B/ LORS DES MOUVEMENTS DU RACHIS

Les éléments souples du rachis s'adaptent [50]. Ainsi :

1/ EN FLEXION

La partie antérieure de l'anneau est soumise à de fortes contraintes et le disque se pince en avant ; le nucléus se décentre vers l'arrière ; il y a tension des fibres postérieures de l'annulus et des ligaments LCP, jaunes et inter-épineux.

2/ LORS DE L'EXTENSION

C'est l'inverse qui se produit. Il y a en effet un pincement du disque en arrière. le nucléus se trouve vers l'avant et les fibres antérieures de l'anneau et celles du LLCA sont étirées.

3/ PENDANT L'INCLINAISONS

Les facettes articulaires glissent les unes sur les autres. Le corps vertébral subit une rotation axiale. Le mouvement est réduit par les fibres latérales de l'annulus, la partie latérale de

LLCA et les ligaments inter-transversaires.

4/ AU COURS DE LA ROTATION

Il s'exerce une traction sur les fibres antérieures de l'annulus. La limite d'étensibilité de celles-ci participe à la diminution de l'amplitude du mouvement.

C/ LES PRESSIONS

Elles se modifient dans certaines situations de la vie courante.

1/ A LA STATION DEBOUT IMMOBILE

Le rachis est un peu en avant de l'axe vertical du corps. Les forces musculaires nécessaires au maintien de cette position sont peu élevées.

2/ AU MOMENT DE LA MARCHE

La colonne est animée d'une succession de mouvements de rotation, d'inclinaison latérale lors de l'appui monopodal, et de flexion extension, de petites amplitudes.

Le disque subit successivement les pressions à différents endroits, ce qui le fatigue moins qu'en station debout immobile.

3/ EN POSITION ASSISE

Il y a un effacement de la lordose lombaire à cause de la retroversion du bassin. Ceci engendre une augmentation de la pression intradiscale.

4) LORS DE LA STATION DEBOUT PENCHÉE EN AVANT AVEC UN POIDS

Les contraintes mécaniques sont amorties par le disque et les AIAP, associées à une contraction importante des muscles spinaux postérieures.

5/ LA CHUTE SUR LE POSTERIEUR

Elle déclenche des mouvements très rapides d'affaissement du disque, de distensions des lamelles et de réexpansions du disque. La rupture de certaines fibres est possible.

CHAPITRE II

ANATOMIE RADIOLOGIQUE ET TECHNIQUES D'EXAMENS

La grande fréquence des affections du rachis lombaire [47] explique que les examens radiologiques de cette région occupent une place remarquable en radiodiagnostic.

La radiographie conventionnelle a, pendant longtemps, constitué l'essentiel des techniques. Elle regroupe la radiographie standard, la tomographie, et les examens de contraste tels que la sacroradiculographie, la myélographie, la discographie, l'arthrographie vertébrale postérieure, la phlébographie, l'angiographie médullaire.

L'émergence de la TDM et de l'IRM constitue un progrès considérable par l'apport d'une plus grande précision dans la description anatomique et des lésions.

Nous procéderons à une étude succincte des différentes techniques et des résultats anatomiques au rachis lombaire.

I – LA RADIOGRAPHIE STANDARD

Trois incidences de base sont utilisées pour l'étude du rachis lombosacré : la face, le profil et le cliché de face centré sur le disque L5-S1.

Ce sont des clichés de débrouillage.

A/ RADIOGRAPHIE DE FACE

Classiquement, c'est le cliché de De Sèze ou cliché dorso-lombo-pelvi-fémoral debout en incidence postéro-antérieure. Le patient est debout, les pieds joints, les bras pendants le long du corps.

Le rayon directeur est horizontal. Le point de centrage est médian à 1 ou 2 travers de doigt au-dessus de la ligne bicrête.

1/ AU PLAN STATIQUE

Cette incidence permet la recherche d'anomalies statiques (scoliose et attitude scoliotique) et malformations.

2/ L'ETUDE MORPHOLOGIQUE

a) Le corps vertébral

Il a une forme rectangulaire, des angles arrondis et des plateaux rectilignes. Ses bords latéraux sont concaves.

b) Les pédicules

Ils se situent entre les deux angles supéro-externes du corps vertébral. Sur l'ensemble du rachis ils sont alignés de haut en bas et permettent la mesure de la distance inter-pédiculaire.

c) L'arc postérieur

Son étude comprend :

- la recherche de l'alignement et de l'intégrité des apophyses épineuses ;
- l'état de l'isthme ;
- l'étude de l'espace inter-apophyso-lamaire.

d) Le disque inter-vertébral

C'est un espace vide entre les corps vertébraux. Il faut mesurer sa hauteur et détecter des anomalies de transparence éventuelle, notamment une hypertransparence ou des calcifications.

e) Les parties molles para-vertébrales

Il faut repérer les ombres des psoas et indiquer leur symétrie, leur rectitude ou la présence d'une voussure localisée.

f) Les articulations sacro-iliaques

Ce sont des ombres rectilignes entre le sacrum et l'os iliaque.

B) CLICHE DE FACE CENTRE SUR LE DISQUE L5-S1

Il permet une étude simultanée de L5 et de l'extrémité supérieure du sacrum

C/ LE PROFIL

Le patient est debout de profil strict, talons joints, membres inférieurs en rectitude, les bras croisés sur la poitrine.

Le centrage est le même que sur le cliché de face.

1/ AU PLAN STATIQUE

Il existe une lordose physiologique, qui est une courbure à concavité postérieure. Elle s'apprécie par la mesure de la flèche de la lordose et de l'angle lombosacré.

Elle peut être diminuée, inversée en cas de cyphose ou majorée lorsqu'il y a une hyperlordose.

2/ AU PLAN MORPHOLOGIQUE

Les structures vertébrales ont quelques particularités :

a) Le corps vertébral

Il a une forme quadrangulaire avec un bord antérieur rectiligne ou concave en avant et un bord postérieur concave en arrière. La concavité peut être parfois exagérée donnant un aspect de "scalopping". L'alignement des corps vertébraux dessine une ligne postérieure continue. Tout décalage (antérieur ou spondylolisthesis, postérieur ou rétrolisthesis) est anormal.

b) Les pédicules

Ils sont superposés. Leurs bords supérieur et inférieur sont concaves et nets.

c) Les massifs articulaires

Les apophyses articulaires supérieures et inférieures sont plus ou moins individualisables, de même que la région isthmique située à leur union.

d) Les apophyses épineuses

Leurs bords postérieurs dessinent une ligne continue

e) Les trous de conjugaison

Ils sont délimités :

- en avant, par la face postérieure des corps vertébraux et du disque intervertébral correspondant,
- en arrière, par la face antérieure des massifs articulaires,
- en haut, par le bord inférieur de la vertèbre sous-jacente,
- en bas, par le bord supérieur de la vertèbre sous-jacente.

Leur surface de projection diminue de haut en bas, ainsi le trou de conjugaison de L5 paraît plus petit.

En cas de rétrécissement, il peut concerner le diamètre antéro-postérieur ou vertical.

f) Le disque intervertébral

Sa hauteur est légèrement plus importante en avant qu'en arrière pour tous les disques, et de haut en bas sauf en L5-S1 (plus petit qu'en L4-L5).

D/ LES INCIDENCES COMPLEMENTAIRES

1) INCIDENCE OBLIQUE OU 3/4 (DROIT OU GAUCHE)

Le côté à radiographier du patient est contre la table d'examen.

Le centrage s'effectue à 1 ou 2 travers de doigt au-dessus de l'épine iliaque antéro-supérieure (EIAS) du côté éloigné de la table.

Cette incidence est complémentaire de l'examen initial. Elle explore la projection d'un héli -arc postérieur, qui se traduit par l'image du "petit chien" de Lachapèle dont :

- le museau correspond à l'apophyse transverse,
- l'oreille à l'apophyse articulaire supérieure,
- l'ocil au pédicule,
- le cou à l'isthme,
- la patte antérieure à l'apophyse articulaire inférieure,
- et le corps à la lame.

L'intérêt de cette radiographie réside dans :

- la visualisation de l'isthme qui peut être rompue ou étirée,
- l'étude de l'articulation vertébrale postérieure.

Les incidences évoquées plus haut peuvent être réalisées en décubitus si la position debout ou assise est impossible ou pour étudier la réduction ou la disparition d'un trouble statique.

2/ CLICHÉS LOCALISES

Ils sont réalisés après les incidences initiales de face et de profil. Leur but est d'apporter plus de précision sur une lésion localisée.

3/ CLICHÉS DYNAMIQUES

Ils permettent de déterminer l'amplitude des mouvements. Ils ont très peu d'intérêt [38].

II/ TOMOGRAPHIE

A/ PRINCIPE

Réalisée après un examen radiographique standard de bonne qualité, son but est de préciser les lésions par l'étude d'un plan de coupe unique avec effacement des autres plans [49].

B/ TECHNIQUE

Les coupes sont effectuées sur deux plans (frontal et sagittal) sur un patient en décubitus dorsal pour les plans frontal ou en décubitus latéral pour le plan sagittal. Eventuellement, un troisième plan (oblique), peut être utilisé.

C/ RESULTATS

Ils correspondent à l'anatomie radiographique des clichés standards sans superposition de plans.

La tomographie est de moins en moins utilisée depuis l'avènement de la TDM [49].

III/ LA SACCORADICULOGRAPHIE

A/ PRINCIPE

C'est l'opacification du fourreau dural et des gaines radiculaires par injection dans les espaces sous arachnoïdiens d'un produit de contraste hydrosoluble.

Elle est envisagée lors d'une pathologie radiculaire lombosacrée ou pour la recherche d'une tumeur intradurale.

B/ TECHNIQUE

L'injection de produit de contraste se fait après l'obtention d'un reflux non hémorragique de liquide céphalo-rachidien, à la suite d'une ponction lombaire, et sous contrôle scopique pour éviter les injections épidurales ou sous durales [64]. Classiquement, celle-ci a lieu au niveau de l'espace L4 L5 ou L3 L4 à l'aide d'une aiguille à P. L. (calibre 20 à 22 Gauze), en position assise ou couchée.

Les clichés sont réalisés debout ou couché, selon les incidences de face, profil ou oblique.

Les effets secondaires tels que les nausées, les céphalées, les vomissements, le méningisme sont décrits. Ils diminuent avec les aiguilles de petits calibres qui entraînent peu de fuite de LCR. Les complications sont rares. Il peut s'agir de crises d'épilepsie, de méningites, d'hématome sous ou extradural en cas de troubles de la coagulation.

C/ RESULTATS

1) Le fourreau dural apparaît sous la forme d'une plage opaque finement striée par les clartés verticales des racines de la queue de cheval [6]. Il a une forme conique et son pôle inférieur se termine en S1-S2.

Ses bords antérieur et postérieur sont réguliers, relativement rectilignes. Toutefois, le bord

antérieur peut être festonné, à hauteur du disque à cause de la présence du ligament longitudinal, commun postérieur.

2) Les émergences radiculaires naissent au niveau des bords latéraux, sous le pédicule de la vertèbre de même niveau.

La racine est bordée, sur les incidences obliques par deux lignes opaques appelées fossettes sus et sous radiculaires.

IV/ LA DISCOGRAPHIE LOMBAIRE

Son usage dans un but diagnostique est maintenant limité du fait de l'apparition de la TDM et de l'IRM [55]. Mais en raison du succès thérapeutique, de la chimionucléolyse, elle connaît un regain d'intérêt.

A/ PRINCIPE

C'est l'opacification du disque intervertébral par injection d'un produit de contraste hydrosoluble dans le nucléus. Le Métrizamide (Amipaque*) et Iopamidol (Iopamiron) sont les produits les plus utilisés.

B/ TECHNIQUE

Sous contrôle scopique, on effectue une ponction discale libre par voie extradurale postéro latérale droite sur un patient positionné en procubitus oblique gauche.

C/ INDICATIONS

- affirmer le diagnostic de la hernie discale
- thérapeutique : la chimionucléolyse ou bilan préopératoire d'une arthrolyse.

D/ RADIO ANATOMIE

Le nucléogramme normal se présente sous deux aspects les plus fréquents [45] :

- l'aspect rond, ovalaire, avec nucléus dense homogène, occupant presque toute la hauteur de l'espace intervertébral
- l'aspect biloculé, visualisé dans le tiers des cas. Il se

présente sur le cliché de profil sous la forme d'un "U" couché, et sur la face en deux traits horizontaux superposés à peine reliés entre eux.

V/ ARTHROGRAPHIE VERTEBRALE POSTERIEURE

A/ PRINCIPE

C'est l'opacification de la cavité articulaire postérieure par un produit de contraste hydrosoluble.

B/ INDICATIONS

En cas de suspicion d'atteinte postérieure sur clichés standard ou devant des radiculalgies non discales.

C/ TECHNIQUE

Après les clichés standard classiques (face, profil, 3/4), on effectue une ponction de l'interligne articulaire à l'union des lignes lamaires supérieures et inférieures ou au bord inférieur de l'articulaire inférieure [58].

On utilise une aiguille à PL 20 Gauze.

D/ RESULTATS

L'arthrogramme normal permet l'analyse :

- du cartilage articulaire qui a 1 mm d'épaisseur
- de la cavité articulaire en forme S allongé verticalement
- et des structures intra-articulaires surtout les bourrelets de tissu adipeux, les méniscoïdes fibro adipeux et les méniscoïdes fibro adipeux et les bordures conjonctives [58].

VI/ PHLEBOGRAPHIE RACHIDIENNE LOMBAIRE

A/ PRINCIPE

On introduit un cathéter dans la veine lombaire ascendante. L'injection d'un produit de contraste iodé hydrosoluble permet de visualiser :

- les veines épidurales longitudinales
- " " transverses
- " " du canal de conjugaison qui se jettent dans les veines lombaires ascendantes

[63].

B/ INDICATIONS

La phlébographie a un intérêt dans le diagnostic des hernies discales. Les veines épidurales sont interposées entre la racine et la partie postéro-latérale du disque. La moindre petite hernie est responsable d'une absence d'opacification des veines.

C'est une technique d'une excellente sensibilité mais peu utile pour les autres anomalies.

L'avènement de la TDM qui permet de voir l'espace épidual limite son utilisation.

VII/ ANGIOGRAPHIE MEDULLAIRE

C'est la radiographie des artères nourricières de la moëlle, des racines et de leurs veines afférentes [63]. Elle a très peu d'intérêt.

VIII/ LA TOMODENSITOMETRIE OU TDM OU SCANNER X

A/ PRINCIPE

La TDM est la mesure de la densité des tissus biologiques à partir de l'absorption d'un faisceau de rayon X, associée à une reconstitution d'une image en coupe du corps humain à partir de ces mesures.

B/ TECHNIQUE DE LA TDM DU RACHIS LOMBOSACRE

Le patient est positionné en décubitus dorsal, cuisses fléchies sur le bassin pour réduire la lordose lombaire [57]. Parfois, il est en décubitus latéral.

Le premier temps de l'examen est l'exécution d'un cliché digitalisé de profil appelé topogramme ou scout-view qui réalise une vue globale du rachis [57]. A partir de cette image, il est facile de déterminer l'inclinaison du plan de coupe et de situer les différents niveaux de celle-ci.

L'épaisseur des coupes varie de 3 à 5 mm. On pratique, des coupes jointives ou chevauchantes.

Des reconstructions spatiales peuvent être effectuées dans les plans frontal, sagittal, para-sagittal ou oblique.

L'utilisation de produit de contraste intraveineux est peu utile dans la plupart des cas sauf dans la recherche de lésion cicatricielle post-opératoire ou d'extension tumorale.

Par contre, leur usage dans le myélo-scanner complément de la sacroradiculographie est plus fréquent.

C/ INDICATIONS

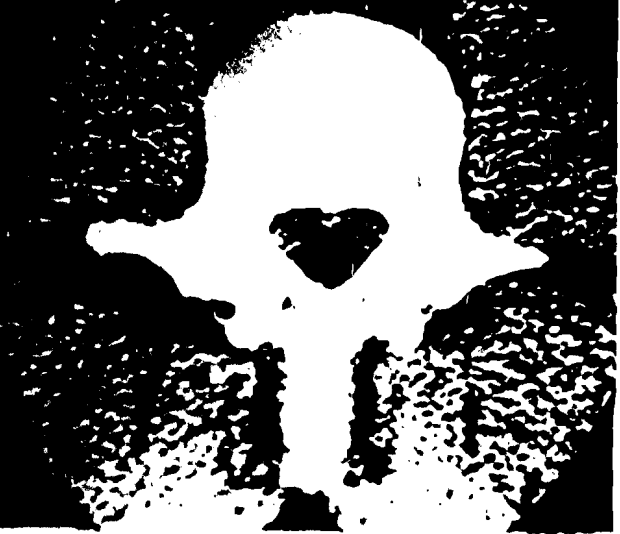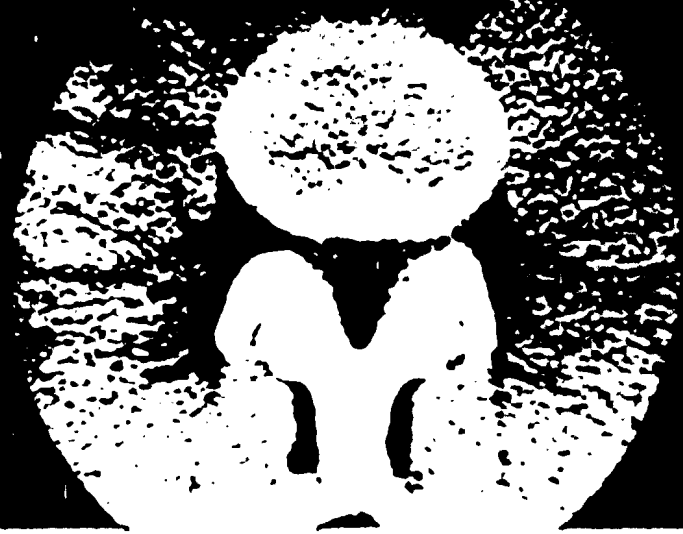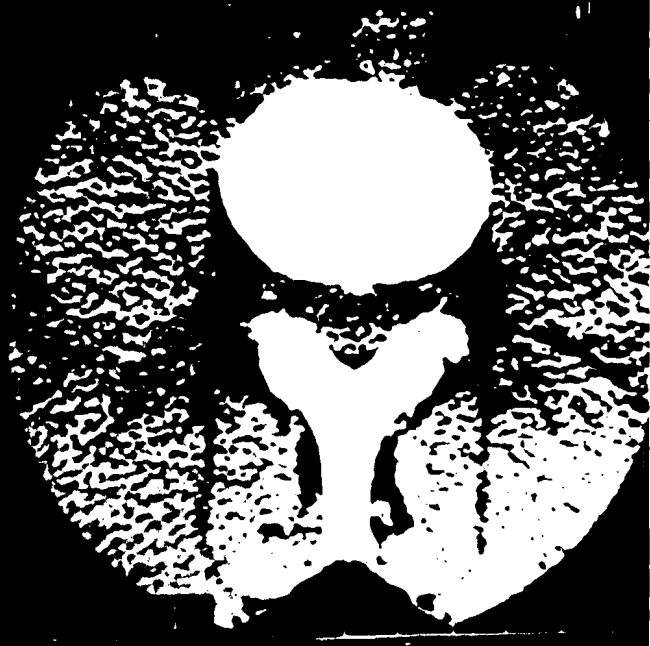
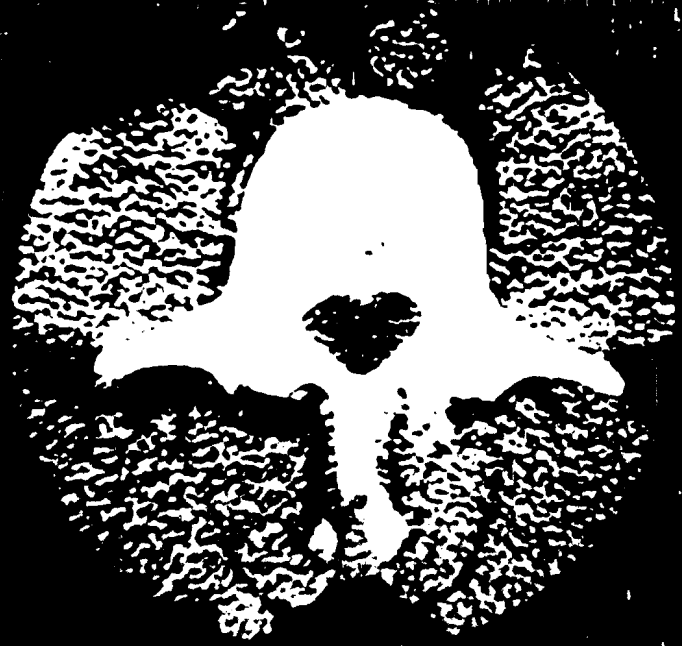- la recherche de plus de précision sur une image antérieure
- le diagnostic initial d'une hernie discale par exemple.

D/RADIO-ANATOMIE

Classiquement, on définit quatre niveaux de coupes pour obtenir l'ensemble des images d'un complexe disco-vertébral [57].

Ce sont :

- la coupe discale
- la coupe pédiculo-lamaire
- la coupe pédiculo-articulaire (pédiculo-isthmique)
- la coupe sous pédiculaire (foraminale).



IX/ L'IMAGERIE PAR RESONANCE MAGNETIQUE (IRM) OU RESONANCE MAGNETIQUE NUCLEAIRE OU REMNOGRAPHIE

A/ PRINCIPE

L'imagerie par résonance magnétique est l'application médicale de la résonance magnétique nucléaire qui est un signal émis par un noyau placé dans un champ magnétique et détecté par radiofréquence [11]. En pratique, on utilise les propriétés de l'atome d'hydrogène.

B/ TECHNIQUE

Le patient est placé en décubitus dorsal. Le niveau de coupe est déterminé par la fréquence de l'impulsion. son épaisseur est d'autant plus fine que le gradient est intense [8]. La multiplicité des plans de coupe (frontal, sagittal, axial, oblique) est l'un des avantages de l'IRM sur la TDM [8].

C/ RESULTATS (visée morphologique)

L'IRM est capable de fournir une image de la moelle, des racines, du LCR, des structures vertébrales et para vertébrales dans les différents plans de l'espace, sans injection de produits de contraste.

* *AVANTAGES* : Innocuité totale du fait de l'absence d'irradiation.

* *INCONVENIENTS* : Nombreux du fait d'éventuelles interférences magnétiques.

Il existent de nombreuses contre-indications [24] :

1/ ABSOLUES :

- stimulateurs cardiaques (pacemakers)
- neurostimulateurs (auditif), pompes à insuline
- clips vasculaires ferromagnétiques
- corps étrangers ferromagnétiques

- prothèses cardiaques métalliques.

2/ RELATIVES :

- prothèses métalliques avec risques d'effacts

- valves de dérivation neurochirurgicales

- femmes enceintes

- claustrophobic

- dispositif intra utérin (DIU)

X/ SCINTIGRAPHIE VERTEBRALE

A/ PRINCIPE

La scintigraphie permet de visualiser les lésions osseuses à l'aide d'un isotope radioactif (par exemple un composé phosphoré à tropisme osseux marqué au technitium 99 ou au gallium 67).

Ce produit dont la quantité varie de 5 à 15 millicuries est injecté par voie intraveineuse. Un scintigramme est réalisé entre la première et la quatrième heure après l'injection [25].

B/ TECHNIQUE

Certains facteurs physiopathologiques favorisent la fixation osseuse du produit radioactif, notamment l'activité ostéogénique et l'accroissement du flux sanguin [25].

En l'absence de la réaction osseuse, le scintigramme est négatif [25].

C/ RESULTATS

L'intérêt de la scintigraphie dans la pathologie osseuse réside dans la précocité qu'elle apporte au diagnostic. Mais le caractère aspécifique des images du scintigramme constitue un handicap. En effet, en cas d'anomalies, trois aspects sont possibles :

- les lésions hyperfixantes
- " " isofixantes
- " " hypofixantes.

CHAPITRE 3

ORIENTATIONS ETIOLOGIQUES DES
LOMBALGIES ET
LOMBORADICULALGIES

La lombalgie est un symptôme à l'origine duquel de multiples étiologies existent. La démarche diagnostique a pour souci premier le dépistage des affections les plus graves où tout retard au traitement peut être préjudiciable. Tout lombalgique doit être radiographié [21].

L'interrogatoire permet de répondre à huit questions qui sont :

- l'âge
- la notion d'antécédents lombalgiques ou sciatalgiques
- l'ancienneté de la symptomatologie douloureuse
- les circonstances de survenue de la lombalgie
- la topographie et les irradiations
- l'horaire, le caractère insomniant ou non
- l'évolution de la douleur
- la notion d'altération de l'état général.

L'examen clinique du rachis comprend l'étude de la statique et la recherche d'une limitation de la mobilité [26].

Au plan biologique, dans un premier temps, la vitesse de sédimentation (VS) qui aide à l'évocation d'un processus inflammatoire est très importante [26].

Le cheminement radiologique en principe part des examens les plus simples aux plus compliqués. Mais, il ne peut pas être systématiquement programmé à l'avance. Il dépend des découvertes faites au cours des examens [38]. Il doit cependant être restrictif à cause de la dose "gonade" majeure dans cette région [16], et du coût des examens [17]. On estime, en prenant comme base de référence la radiographie thoracique de face que :

- trois à cinq radiographies lombaires irradiants 30 fois plus
- une TDM lombaire irradie 60 fois plus
- une radiculographie 250 fois plus
- l'IRM n'irradie pas [17].

Les prix moyens respectifs des trois premiers examens sont à l'heure actuelle : 7 500 F, 27 000 F, 25 000 pour les malades hospitalisés et 45 000 F pour les externes.

L'étude radiologique se limite dans une première phase à trois clichés :

- le cliché dorso-lombo-pelvi-fémoral de De Sèze
- cliché lombaire de profil
- le cliché centré sur L5-S1

L'interprétation des constatations radiologiques permet d'envisager les différentes étiologies et d'estimer leur responsabilité dans la survenue des lombalgies.

Classiquement, les lombalgies et les lomboradiculalgies dites communes représentent 95 % des cas [51].

Elles regroupent les lésions mécaniques et les lombalgies sans signe radiologique. En l'absence de signe radiologique, deux notions essentielles sont à considérer :

- il peut s'agir d'une détérioration discale car les signes radiographiques sont très en retard sur les lésions anatomiques.
- il est prudent, avant de penser à une cause extrarachidienne, de considérer qu'on peut être à un stade préradiologique d'une affection par exemple d'un Mal de Pott, une métastase osseuse ou un myélome [21].

Les causes mécaniques entraînant pour la plupart une détérioration discale à plus ou moins long terme, responsable de lombalgie.

Les lombalgies symptomatiques ou secondaires sont moins fréquentes. La responsabilité des lésions découvertes dans la survenue des lombalgies est indiscutable [21]. Constamment, ces affections sont graves et certaines d'entre elles mettent en jeu le pronostic vital.

DEUXIEME PARTIE

NOTRE ETUDE

CHAPITRE 1

MALADES ET METHODES

Notre travail est une étude rétrospective effectuée sur une période consécutive de 13 mois, du 21 Mars 1990 au 12 Avril 1991.

Il a porté sur 350 patients radiographiés dans le service de Radiologie du Centre Hospitalier Universitaire (CHU) de Yopougon pour des lombalgies et lomboradiculalgies non traumatiques. L'âge des patients varie de 21 à 93 ans avec une moyenne de 57 ans.

Nous n'avons pas tenu compte de la durée de la maladie, de la profession, de l'origine géographique, ni des données morphométriques des patients.

Tous les malades de moins de 21 ans tous ceux qui avaient des lombalgies post-traumatiques ont été exclus de l'étude.

Chez chacun des malades, la radiographie standard du rachis lombosacré avec une incidence de face et une de profil a été pratiquée. Dans certains cas, ces deux radiographies ont été complétées par une incidence oblique.

Selon les cas, 2 tomographies et 56 examens de contraste (saccoradiculographie ou saccomyélographie) ont complété la radiographie standard.

La scintigraphie, la TDM, l'IRM et les examens de contraste comme l'arthrographie vertébrale postérieure, la discographie n'ont pas été pratiqués.

Au terme de ce bilan radiologique, il était possible de préciser l'existence ou non de signes radiologiques, les principales étiologies et d'en avoir une estimation quantitative.

Dans l'estimation du nombre total de cas, il n'a été tenu compte que d'une seule étiologie à la fois.

CHAPITRE 2

RESULTATS

Tableau n° 1 : Orientations étiologiques des lombalgies et lomboradiculalgies

Etiologies	Nombre de patients	Pourcentage
Lomgalgie dites communes	335	95,72
Lombalgies dites secondaires	15	4,28
TOTAL	350	100

Tableau n° 2 : Répartition des lombalgies et lomboradiculalgies selon le sexe

Etiologies	Homme	Femme	Total
Lombalgies dites communes	180	155	335
Lombalgies dites secondaires	8	7	15
TOTAL	188	162	350
Pourcentage	53,70	46,30	100

Tableau n° 3 : Répartition des signes cliniques

Etiologies	Lombalgies	Lombo sciatique Sciatalgie	Lombo cruralgie	Lombo sacralgie	Total
Lombalgies dites communes	243	74	6	12	335
Lombalgies dites secondaires	12	3	0	0	15
TOTAL	255	77	6	12	350

Tableau n° 4 : Répartition étiologique des lombalgies et lomboradiculalgies

Etiologies	Nombre de patients	Pourcentage
Absence de signe radiologique	50	14,29
Troubles statiques	11	3,14
Malformations congénitales	16	4,57
Séquelles de dystrophie de croissance	3	0,86
Arthroses postérieures	9	2,57
Discarthrose + OCI sans hernie	172	49,14
Hernie discale	38	10,86
Glissements vertébraux	22	6,29
Hyperostose vertébrale	5	1,43
Sténose canalaire	9	2,57
Ostéoporose	6	1,71
Spondylodiscite	5	1,43
Métastases osseuses	2	0,57
Autres tumeurs	2	0,57
Total	350	100

La dégénérescence discale était de loin la première cause de lombalgies et lomboradiculalgies (60 %).

Tableau n° 5 : Répartition des lombalgies et lomboradiculalgies dites communes selon l'âge

Etiologies	21-30	31-40	41-50	51-60	61-70	70 & +	Total
Absence de signe radiologique	16	19	13	2	0	0	50
Troubles statiques	3	7	1	0	0	0	11
Malformations congénitales	2	8	3	2	1	0	16
Séquelles de dystrophie de croissance	2	1	0	0	0	0	3
Arthroses postérieures	0	2	1	1	2	3	9
Discarthrose + OCI sans hernie	21	44	44	30	20	13	172
Hernie discale	7	11	10	8	2	0	38
Glissements vertébraux	0	0	5	9	7	1	22
Hyperostose vertébrale	0	0	0	2	2	1	5
Sténose canalaire	2	0	1	4	1	1	9
Total	53	92	78	58	35	19	335
Pourcentage	15,82	27,47	23,28	17,31	10,45	5,67	100

La majorité des patients atteints de lésions dégénératives avait entre 31 et 60 ans (68,06 % des cas).

Tableau n° 6 : Répartition des lombalgies et lomboradiculalgies dites communes selon le sexe

Etiologies	Hommes	Femmes	Total
Absence de signe radiologique	23	27	50
Troubles statiques	5	6	11
Malformations congénitales	12	4	16
Séquelles de dystrophie de croissance	3	0	3
Arthroses postérieures	4	5	9
Discarthrose + OCI sans hernie	98	74	172
Hernie discale	18	20	38
Glissements vertébraux	9	13	22
Hyperostose vertébrale	4	1	5
Sténose canalaire	4	5	9
Total	180	155	335
Pourcentage	53,73	46,27	100

Tableau n° 7 : Examens radiologiques complémentaires

Examens	Nombre	Pourcentage
Saccoradiculographie	41	70,69
Sacomyélographie	15	25,86
Tomographie	2	3,45
Total	58	100

Tableau n° 8 : Résultats des examens radiologiques complémentaires

Examens	Normaux	Pathologiques	Total
Tomographie	0	2	2
Examens de contraste	7	49	56
Total	7	51	58
Pourcentage	12,07	87,93	100

Tableau n° 9 : Aspects radiologiques des troubles statiques

Aspects radiologiques	Nombre de patients	Pourcentage
Hyperlordose	4	36,36
Hyperlordose + scoliose	1	9,09
Attitude scoliotique	6	54,55
Total	11	100

Tableau n° 10 : Répartition selon le type de malformations congénitale

Type de malformation	Nombre de patients	Pourcentage
Spina Bifida	3	18,75
Sacralisation	8	50
Lombalisation ou Hémilombalisation	4	25
Spina Bifida + Lombalisation	1	6,25
Total	16	100

Tableau n° 11 : Répartition des signes radiologiques associées

Signes associés	Nombre de patients	Pourcentage
Pas de lésion	2	12,50
Attitude scoliotique	1	6,25
Discarthrose	13	81,25
Total	16	100

Les 13 cas de discarthrose ont été observées sur des anomalies transitionnelles.

Tableau n° 12 : Répartition des aspects radiologiques des séquelles de dystrophie de croissance

Aspects radiologiques	Nombre de patients
Hernies intraspongieuses	1
Disques en amphore	2
Total	3

Tableau n° 13 : Répartition selon le type d'arthrose postérieure

Type	Nombre de patients	Pourcentage
Arthrose interapophysaire postérieure	8	88,89
Arthrose interépineuse	1	11,11
Total	9	100

L'arthrose interapophysaire était la plus fréquente (88,89 %) des arthroses postérieures.

Tableau n° 14 : Répartition selon le siège des arthroses postérieures

Siège	Nombre de patients	Pourcentage
L ₄ -L ₅	1	11,11
L ₅ -S ₁	6	66,66
ETAGEE	2	22,23
Total	9	100

L'arthrose interépineuse était étagée (L₃-L₄ ; L₄-L₅).

Tableau n° 15 : Répartition des signes radiologiques associés aux arthroses postérieures

Signes associés	Nombre de patients	Pourcentage
Pas d'image radiologique	1	11,11
Attitude scoliotique	1	11,11
Hyperangulation lombosacrée	1	11,11
Discarthrose	6	66,67
Total	9	100

Aucune hyperlordose n'était associée aux arthroses postérieures.

Tableau n° 16 : Répartition des aspects radiologiques de la discarthrose évidente

Aspects radiologiques	Nombre de patients	Pourcentage
Pincement	66	44,60
Affaissement	33	22,30
Baillement postérieur	8	5,40
Vide discal	3	2,02
Présence d'au moins 2 de ces signes	38	25,68
Total	148	100

Le pincement et l'affaissement discal étaient les signes les plus fréquents.

Tableau n° 17 : Répartition selon le siège de la discarthrose

Siège	Nombre	Pourcentage
L ₁ -L ₂	1	0,67
L ₂ -L ₃	4	2,70
L ₃ -L ₄	11	7,44
L ₄ -L ₅	36	24,32
L ₅ -S ₁	11	7,44
Etagée	85	57,43
Total	148	100

En cas de localisation unique, la discarthrose siégeait plus souvent à L₄-L₅ (24,32 % des cas). Mais dans 57,53 % des cas, la discarthrose était étagée.

Tableau n° 18 : Répartition des autres signes évocateurs de dégénérescence discale

Signes	Nombre de patients	Pourcentage
Ostéophytes	11	45,83
Lipping	7	29,17
Présence de 2 signes (condensation, lipping, ostéophytes)	6	25
Total	24	100

Tableau n° 19 : Répartition des signes radiologiques associés à la dégénérescence discale

Signes radiologiques	Nombre de patients	Pourcentage
Hyperlordose	4	2,32
Hyperlordose + Scoliose	2	1,16
Hyperlordose + hyperangulation lombo sacrée	1	0,58
Hyperangulation lombosacrée	1	0,58
Scoliose	18	10,47
Attitude scoliotique	33	19,19
Absence d'autres signes	113	65,70
Total	172	100

Tableau n° 20 : Répartition selon les signes cliniques des hernies discales

Signes cliniques	Nombre de patients	Pourcentage
Lombalgie	12	31,58
Lombalgie + claudication médullaire	3	7,90
Lombo sciatique	22	57,89
Lombo cruralgie	1	2,63
Total	38	100

Plus de la moitié des hernies discales (57,89 %) était annoncée par des lombo sciatiques.

Tableau n° 21 : Aspects radiographiques standard des hernies discales

Aspects radiographiques	Nombre	Pourcentage
Affaissement discal	18	47,37
Pincement discal	8	21,05
Baillement postérieur	2	5,26
Présence d'au moins deux de ces signes	4	10,26
Autres signes (spondylolisthésis, ostéophytose, absence de lésion discosomatique)	6	15,79
Total	38	100

L'affaissement et le pincement discal étaient les aspects radiologiques de discarthrose les plus rencontrés.

Tableau n° 22 : Examens de contraste pratiqués dans les hernies discales

Examens	Nombre de patients	Pourcentage
Saccoradiculographie	26	84,21
Saccommyélographie	12	15,79
Total	38	100

Tableau n° 23 : Aspect radiologique des hernies après opacification du fourreau dural

	Fourreau dural	Émergences radiculaires
Aspect radiologique	Nombre	
Arrêt complet	11	
Arrêt incomplet	3	
Embrasse de rideau	7	
Encoche	17	
Elargissement		6
Amputation		11
Total	38	17

Tableau 24 : Répartition selon le type de hernie

Type de hernie	Nombre de patients	Pourcentage
Hernie médiane	24	63,15
Hernie latérale	10	26,32
Présence des 2 types	4	10,53
Total	38	100

Les hernies médianes étaient les plus fréquentes (63,15 %) des cas

Tableau n° 25 : Répartition selon le siège des hernies

Siège des hernies	Nombre de patients	Pourcentage
L2-L3	1	2,63
L3-L4	1	2,63
L4-L5	17	44,74
L5-S1	2	5,26
Etagée	17	44,74
Total	38	100

En cas de hernie unique, la localisation la plus fréquente était L4-L5 (44,74 %).

Tableau n° 26 : Répartition selon le type de glissement

Type de glissement	Nombre de patients	Pourcentage
Antélisthésis	20	90,90
Retrolsthésis	1	4,55
Présence de deux	1	4,55
Total	22	100

L'antélisthésis était le glissement vertébral le plus fréquent (90,90 % des cas).

Tableau n° 27 : Répartition selon le siège du glissement

Siège	Nombre de patients	Pourcentage
L3-L4	2	9,09
L4-L5	11	50
L5-S1	8	36,36
Etagée	1	4,55
Total	22	100

Le siège préférentiel des glissements était L4-L5.

Tableau n° 28 : Répartition selon les signes radiologiques associés aux glissements

Signes	Nombre de patients	Pourcentage
Rupture isthmique	2	9,09
Arthrose interapophysaire postérieure	2	9,09
Scoliose + discarthrose	5	22,73
Hyperlordose + discarthrose	6	27,27
Discarthrose	7	31,82
Total	22	100

Il existait très peu de rupture isthmique (9,09 %) et d'arthroses postérieures à l'origine des glissements.

Tableau n° 29 : Signes radiologiques associés à l'hyperostose vertébrale

Signes	Nombre de patients
Discarthrose + condensation des plateaux vertébraux	2
Sténose canalaire	1
Hernie discale	1
Pas d'autres signes	1
Total	5

Deux sacroradiculographies ont été pratiquées.

Chez nos cinq patients, une ostéophytose exubérante étagée à prédominance antérolatérale a été observée.

Tableau n° 30 : Aspects radiographiques standard dans les sténoses canalaires

Aspects radiographiques	Nombre de patients	Pourcentage
Diminution de la distance interpédiculaire	2	22,22
Arthrose interpophysaire postérieure	2	22,22
Ostéophytose	1	11,11
Pas de cause évidente	4	44,45
Total	9	100

Tableau n° 31 : Examens de contraste pratiqués dans les sténoses canalaires

Examens	Nombre de patients	Pourcentage
Saccoradiculographie	6	77,78
Saccomyélographie	3	22,22
Total	9	100

Tableau n° 32 : Résultats des examens de contraste dans les sténoses canalaires

	Fourreau dural	Emergences radiculaires
Résultats	Nombre	Nombre
Arrêt complet	1	
Arrêt incomplet	1	
Encoches étagées	7	
Amputation		4
Elargissement		1
Total	9	5

Tableau n° 33 : Répartition des lombalgies et lomboradiculalgies dites secondaires

Age	Ostéoporose	Spondylodiscite	Métastase	Autres tumeurs	Total	Pourcentage
21-30	0	0	0	2	2	13,33
31-40	0	3	0	0	3	20,00
41-50	1	1	0	0	2	13,33
51-60	1	1	1	0	3	20,00
61-70	1	0	1	0	2	13,34
71 & +	3	0	0	0	3	20,00
Total	6	5	2	2	15	100

Les tranches d'âge les plus touchées par les lombalgies et lomboradiculalgies dites secondaires étaient de 31-40 ans et au-delà de 71 ans.

Tableau n° 34 : Répartition des lombalgies et lomboradiculalgies dites secondaires selon le sexe

Etiologie	Homme	Femme	Total
Ostéoporose	2	4	6
Spondylodiscite	3	2	5
Métastase osseuse	2	0	2
Autres tumeurs	1	1	2
Total	8	7	15
Pourcentage	53,33	46,67	100

Tableau n° 35 : Aspects radiologiques de l'ostéoporose

Aspects radiologiques	Nombre de patients	Pourcentage
Déminéralisation osseuse diffuse + tassement vertébral en galette	4	66,67
Déminéralisation osseuse diffuse + tassement vertébral biconcave	2	33,33
Total	6	100

Tableau n° 36 : Signes radiologiques associés à l'ostéoporose

Images	Nombre de patients	Pourcentage
Scoliose et attitude scoliotique	2	33,33
Cyphose	1	16,67
Cyphoscoliose	2	33,33
Absence de lésion	1	16,67
Total	6	100

La mesure d'une cyphose n'a pas été effectuée.

Tableau n° 37 : Aspects radiologiques des spondylodiscites

Patients					
Aspects	1	2	3	4	5
Pincement discal	D11-D12	0	0	0	L1-L2
Ostéolyse	D12,L1,L2	L4,L5	L2	D10	L1,L2
Tassement vertébral	D12,L1,L2	L5	L1	0	0
Abcès para-vertébral	Présent	Présent	Présent	Présent	0

Une tomographie a été pratiquée pour la patiente n° 2.

Tableau n° 38 : Répartition étiologique des spondylodiscites

Etiologie	Nombre de patients	Pourcentage
Mal de Pott	4	80
Non précisée	1	20
Total	5	100

* *Les métastases osseuses*

Les deux cas de métastases osseuses apparaissaient sous la forme d'ostéocondensation hétérogène diffuse.

Tableau n° 39 : Aspects radiologiques des autres tumeurs

Patients	Radiographie standard	Saccoradiculographie
1	Attitude scoliotique discarthrose L4-L5 érosion de l'articulation postérieure de L5	Arrêt de la colonne opaque en regard de L4-L5 par un procès sus tumoral
2	Pas de lésion discosomatique	Processus tumoral occupant le fourreau dural de L1 à L3. Elargissement de la racine L5. Aspect évocateur d'un neurinome

CHAPITRE 3

COMMENTAIRES

I - ASPECTS GENERAUX

La radiographie standard reste le passage obligé de la radiologie du rachis lombosacré. Sa sémiologie doit être bien connue surtout dans les pays d'Afrique où les autres moyens d'exploration font souvent défaut.

Mais l'espoir demeure, car à Abidjan, il existe déjà trois scanners. De plus en plus des explorations plus poussées pourront être entreprises. Dans de nombreuses circonstances, la radiographie standard est muette (discopathie débutante, voire tumeur intradurale) (tableau n° 38).

Il n'existe pas de scanner X, d'appareil de scintigraphie et d'IRM au CHU de Yopougon.

II - ANALYSE DES RESULTATS

L'âge moyen des patients est de 57 ans. Les hommes (53,70 %) des cas sont plus nombreux que les femmes (46,30 %) (tableau n° 2).

Les lombalgies et les lomboradiculalgies dites communes sont fréquemment observées avec 95,72 % des cas (tableau n° 1). Cette importante proportion concorde avec celles rapportées par Renier [51] qui est de 95 % ; Leleu [40] avec 88 % et Aguia [2] avec 88,62 % dans une thèse sur les aspects épidémiologiques des lombalgies et lomboradiculalgies.

A/ LES LOMBALGIES ET LOMBORADICULALGIES DITES COMMUNES

1/ L'AGE

Nous avons relevé dans notre étude que la majorité des patients (68,06 %) des cas (tableau n° 5) ont entre 31 et 60 ans. Ces résultats sont comparables à ceux de Aguia [2] qui sont de 71,01 %.

2/ LE SEXE

Les hommes sont les plus souvent atteints (53,73 % des cas (tableau n° 6).

Cette proportion est comparable à celle des hommes dans la population étudiée (53,70 %) (tableau n° 2).

3/ LES SIGNES RADIOLOGIQUES

a - Absence de signe radiologique

Elle n'est pas dans tous les cas synonyme d'absence de lésion, si on se base sur l'image radiologique standard.

Elle pourrait évoquer une cause extrarachidienne, une détérioration discale ou un stade préradiologique d'une affection grave [21].

La surveillance clinique et plus encore les examens complémentaires tels que la sacroradiculographie sont indispensables s'il s'agit d'une tumeur intradurale.

Chez 50 malades, (soit 14,29 % des cas) (tableau n° 4), nous n'avons pas trouvé de signe radiographique standard.

Cependant, chez l'un d'entre eux, il s'agissait d'un neurinome révélé à la sacroradiculographie (tableau n° 9).

b - Présence de troubles statiques

- DÉVIATIONS SAGITTALES (CYPHOSES, LORDOSES)

Ces déformations se font par exagération, insuffisance ou inversion de la courbure physiologique. La cyphose a une convexité postérieure tandis que la lordose a une concavité postérieure.

L'hyperlordose crée une surcharge du plan postérieur de l'articulation interapophysaire et du disque L₅-S₁ [14].

Les mesures pour classer les lordoses sont :

- la flèche de la lordose qui est la distance mesurée au milieu de L_7 (vertèbre centrale) entre la vertèbre la plus déplacée en avant et la ligne L_1-S_1 . Une valeur supérieure à 25 mm définit l'hyperlordose ;
- l'angle lombosacré qui mesure le degré d'obliquité de S_1 sur l'horizontale. Sa valeur normale est comprise entre 25 et 56° ;
- l'indice de renversement du tronc : normalement la verticale passant par le bord postérieur de L_1 aboutit au bord postérieur du plateau sacré [15].

Habituellement, on distingue quatre types d'hyperlordose (De Sèze) [15] :

- l'hyperlordose avec surcourbure équilibrée,
- l'hyperlordose avec renversement antérieur du tronc,
- l'hyperlordose par hyperangulation lombosacrée (sacrum horizontal),
- l'hyperlordose avec renversement postérieur du tronc.

La radiographie standard de profil est d'une grande utilité. Le recours à la tomographie, à la myélographie et à la TDM n'est pas systématique [30].

Chez 247 patients, la flèche de lordose et l'angle lombo sacré ont été mesurés (figure n°7 & 8). Seulement 29 mesures de renversement du tronc ont été effectuées. Nous avons trouvé quatre hyperlordoses isolées (tableau n° 9), avec angle lombosacré normaux sans mesure de renversement du tronc.

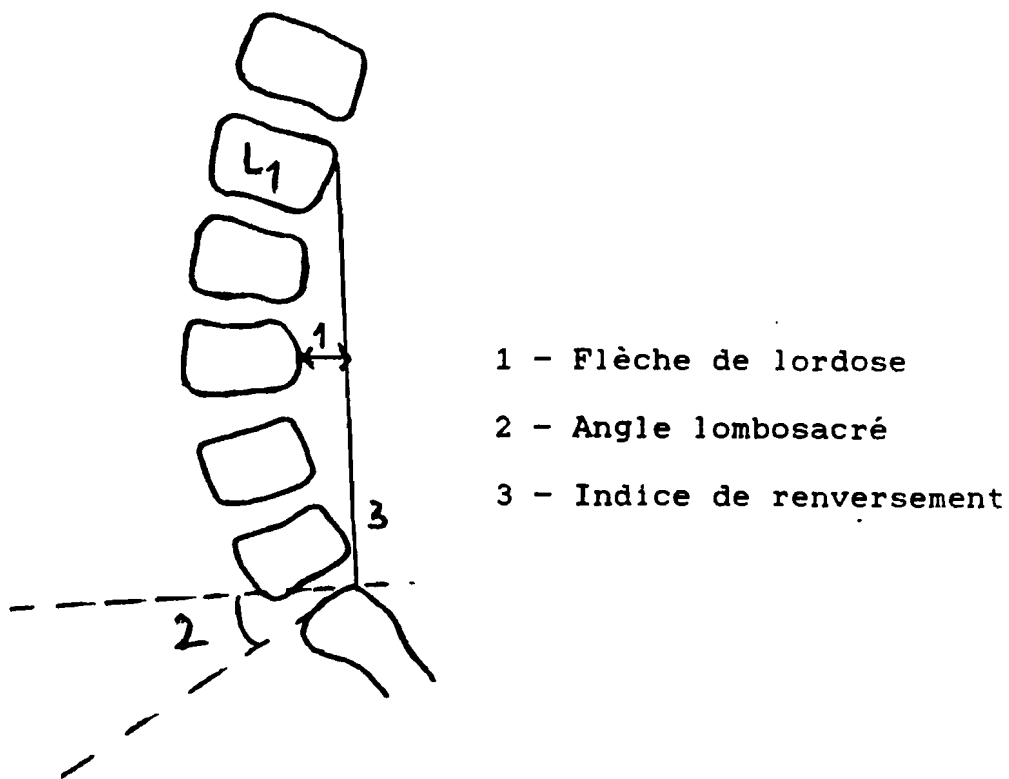


Figure n°6-a : Mesures sur le rachis lombaire de profil

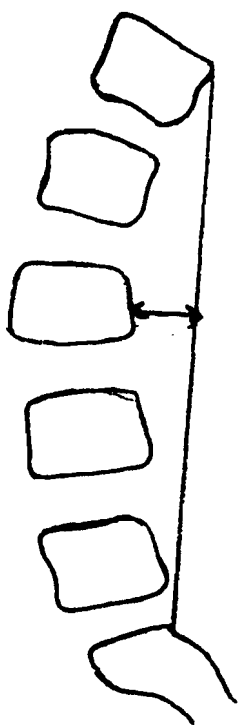


Figure n°6-b : Hyperlordose avec surcoubure équilibrée

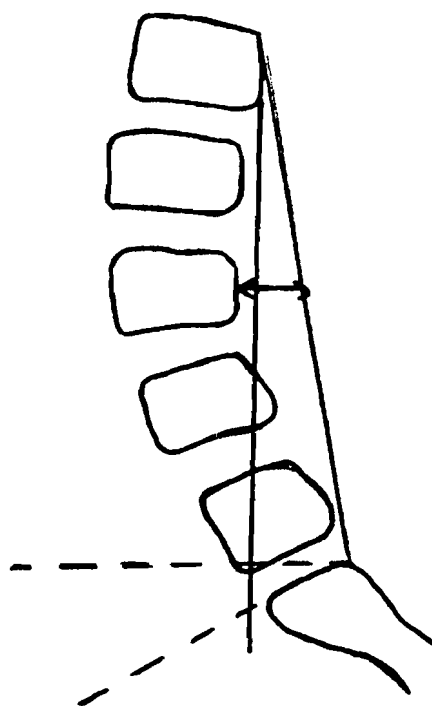


Figure n°6-c : Hyperlordose avec renversement antérieur du tronc

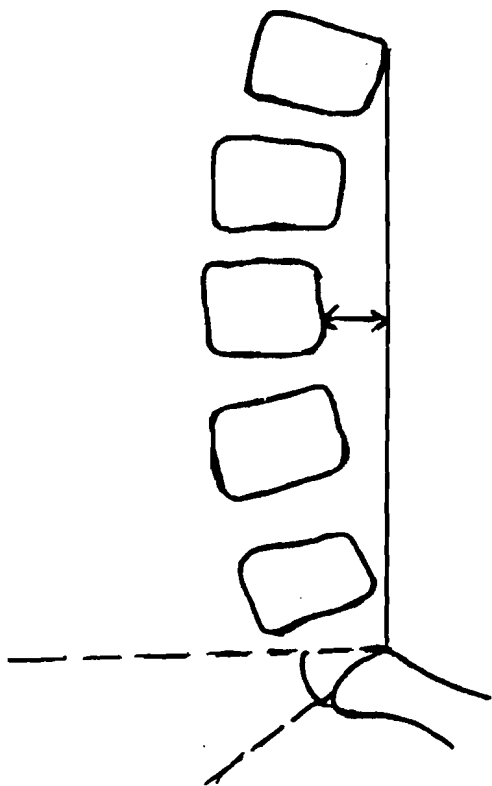


Figure n°6-d :
Hyperlordose avec
hyperangulation
lombosacrée

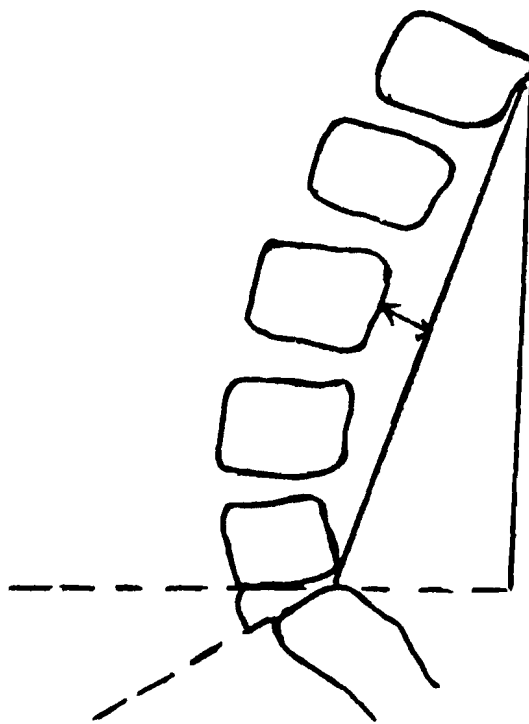


Figure n°6-e :
Hyperlordose avec
renversement
postérieur du tronc

Figure n°6 : Aspects schématiques du rachis
lombaire de profil avec
différents types d'hyperlordose

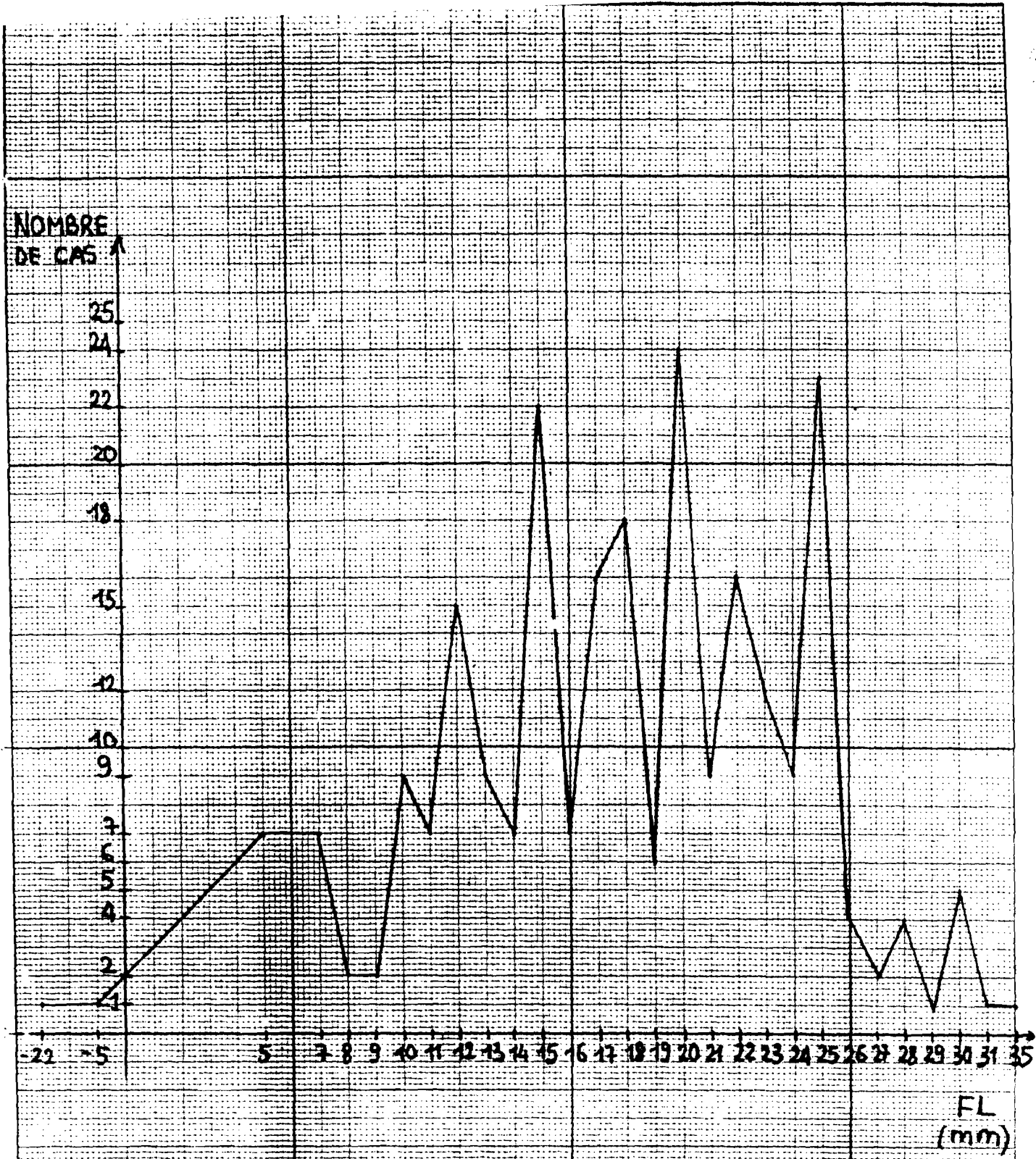


Figure n° 7 Mesures de flèche de lordose chez

247 patients

NOMBRE
DE CAS

24
21
20
14
12
11
10
9
8
7
6
5
4
3
2
1

15 17 20 21 24 26 28 30 32 34 36 38 40 42 44 46 48 50 52 54 56 58 60 62 65

Angle lombo sacré
(degré)

Figure n° 8 : Mesures d'angle lombosacré chez
247 patients

- DÉVIATIONS LATÉRALES OU SCOLIOSES

Elles s'observent dans le plan frontal en station debout équilibrée. Leurs causes sont diverses. La scoliose vraie ou structurale est permanente, non totalement réductible, associée à une rotation des corps vertébraux vers la convexité de la courbure. Elle peut être responsable de détérioration discale [22].

Elle est caractérisée par son angle en degré, qui se mesure sur la radiographie standard de face selon la méthode de Lipmann - Cobb. Cette méthode consiste à mesurer l'angle formé par les deux droites prolongeant le plateau supérieur de la vertèbre neutre supérieure et le plateau inférieur de la vertèbre neutre inférieure. La vertèbre neutre est la vertèbre la plus inclinée de face par rapport à l'horizontale.

Si les plateaux ne sont pas nettement individualisés, on prend comme repères les bords supérieurs des pédicules.

Nous avons observé une seule scoliose avec hyperlordose (tableau n° 9). L'angle de scoliose n'a pas été évalué, de même que la rotation des corps vertébraux.

C'est cette rotation qui en principe affirme le caractère structural de la scoliose.

Elle est mesurée selon deux méthodes :

- l'utilisation la projection de l'épineuse dans laquelle la rotation est appréciée en stade de 0 à 5 (figure n° 10),
- l'autre se servant du déplacement des pédicules ou méthodes de Nash et Moe (figure n° 11).

La scoliose structurale s'aggrave au cours de la puberté [24]. Il existe un seuil angulaire de 30° proposé par Stagnara au-delà duquel une scoliose est à priori progressive [29].

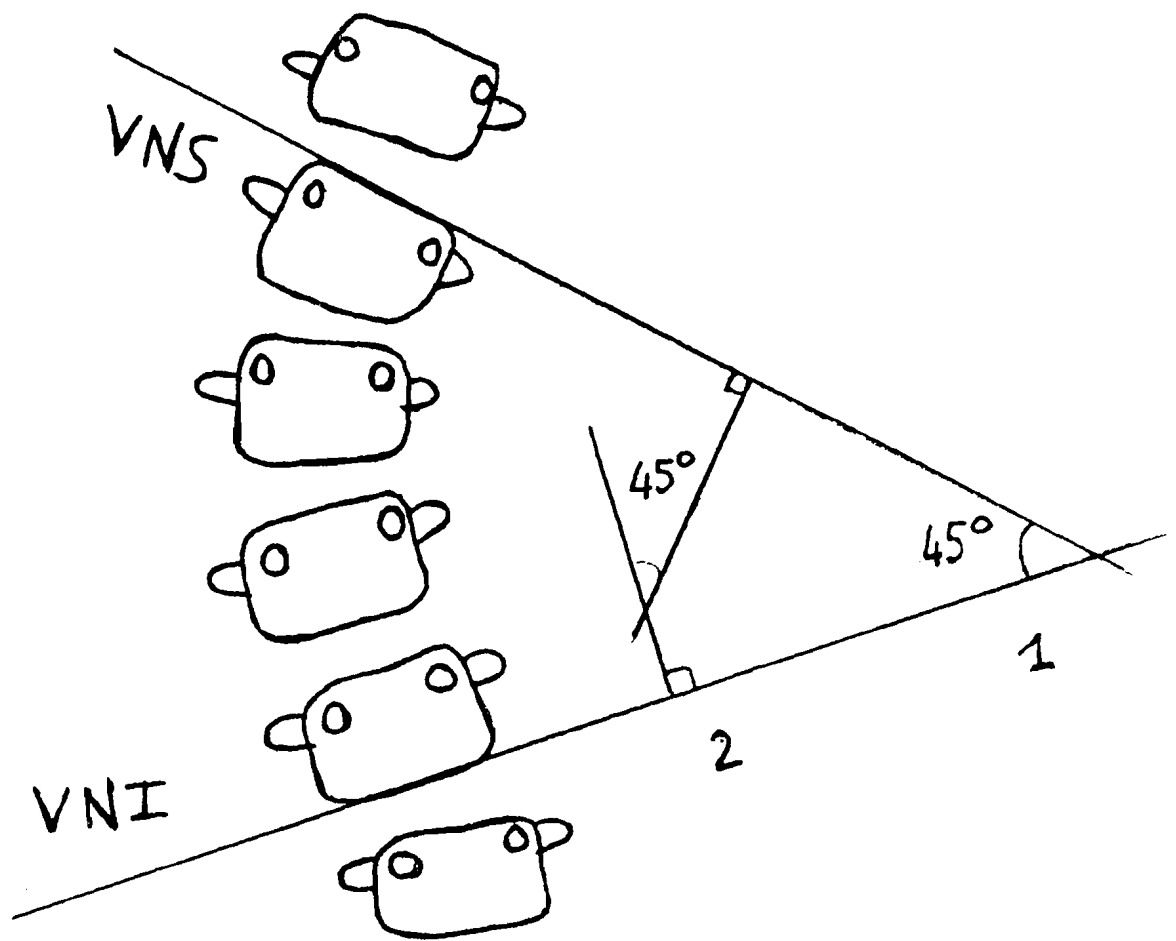



Figure n°9 : Mesure des scolioses (méthode de Lipmann-Cobb)

VNS = vertèbre neutre supérieure

VNI = vertèbre neutre inférieure

1 : mesure directe de l'angle formé par les droites prolongeant les plateaux

2 : mesure de l'angle formé par les perpendiculaires des deux droites



- a : épineuse dans l'axe . Rotation 0
- b : épineuse dans le premier secteur. Rotation + ou 1
- c : épineuse dans le deuxième secteur. Rotation ++ ou 2
- d : épineuse dans le troisième secteur. Rotation ++ ou 3
- e : épineuse en dehors du corps vertébral. Rotation ++++ ou 4

Figure n°10 : Appréciation de la rotation vertébrale utilisant la projection de l'épineuse (d'après Stagnara) in 52 .

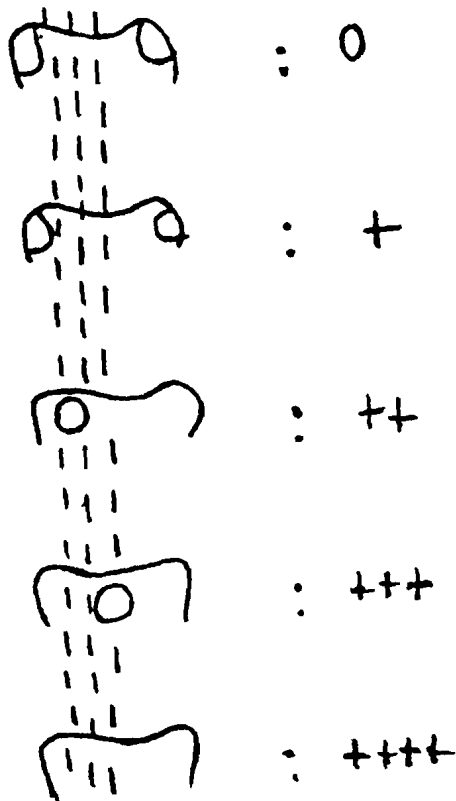


Figure n°11 : appréciation de la rotation vertébrale utilisant le déplacement des pédicules (d'après NASH et MBE) (IN 18)

Les scolioses peuvent être associées à des dysraphies. D'où l'intérêt de la sacroradiculographie ou du myéloscanner au cas où ce premier examen serait de réalisation difficile [44].

Les attitudes scoliotiques, c'est-à-dire les inclinaisons latérales du rachis sans rotation des corps vertébraux sont plus fréquentes. Elles sont réductibles en position couchée cliniquement et radiologiquement [60].

Nous en avons observé six cas isolés (tableau n° 9).

c - Les malformations congénitales

Elles sont de causes variées, héréditaires ou acquises. Il s'agit de déhiscence vertébrale postérieure (spina bifida) ou d'anomalies de la segmentation vertébrale.

- LA SPINA BIFIDA

Sa fréquence est de 7 à 8 % à la charnière lombosacrée selon DE SEZE.

Elle est muette dans 90 à 95 % des cas [42].

La radiographie standard suffit au diagnostic. Elle montre selon les cas :

- l'aspect bifide de l'épineuse,
- l'absence d'épineuse avec affrontement et une déhiscence marquée,
- l'aplasie complète d'un arc.

Notre étude a montré trois cas isolés de spina bifida (tableau n° 10), soit 18,75 % des malformations. Chaque fois le défaut de fermeture de l'arc postérieur a été retrouvé.

- LES ANOMALIES TRANSITIONNELLES

Elles découlent d'un déplacement de la colonne vertébrale lors de sa formation vers l'une de ses extrémités. Leur fréquence est faible dans les séries de Louyot et Pourcel (4,3 %) avec 82 % de sacralisation et dans celle de Leleu [40] (3 %).

La radiographie standard suffit au diagnostic avec une incidence de face et de profil.

La mise en évidence de la charnière dorsolombaire est indispensable au décompte des vertèbres.

Chez seize de nos patients (4,57 % des cas) (tableau n° 4), nous avons observé des malformations congénitales.

Cette fréquence est comparable à celles de Louyot et Pourcel et Leleu citées plus haut.

Parmi ces malformations, nous avons trouvé une majorité de sacralisation (50 %) (tableau n° 10).

Les signes évocateurs de ces malformations sont constitués par :

- une apophysomégalie transverse uni ou bilatérale,
- et une néoarticulation avec l'aileron sacré pour l'hémisacralisation ou la sacralisation,
- l'existence de plus de cinq vertèbres au-dessus des ailes iliaques pour la lombalisation.

L'association discarthrose malformations transitionnelles a été observée chez 13 malades soit 81,25 % des cas (tableau n° 11).

La grande fréquence de la détérioration du disque charnière en cas d'anomalies transitionnelles a été évoquée par DE SEZE [22]. En effet, à l'état normal, L₅ est située entre les ailes iliaques et est semi-mobile. Les mouvements de la charnière lombosacrée sont répartis entre les disques L₄-L₅ et L₅-S₁.

En cas d'anomalie transitionnelle, la vertèbre "L₅ sacralisée" ou "S₁ lombalisée" est fixe.

Les mouvements s'effectuent donc uniquement sur le disque sus-jacent qui se détériore facilement.

Les malformations de la segmentation vertébrale telles que les blocs vertébraux, les hémivertèbres n'ont pas été observées.

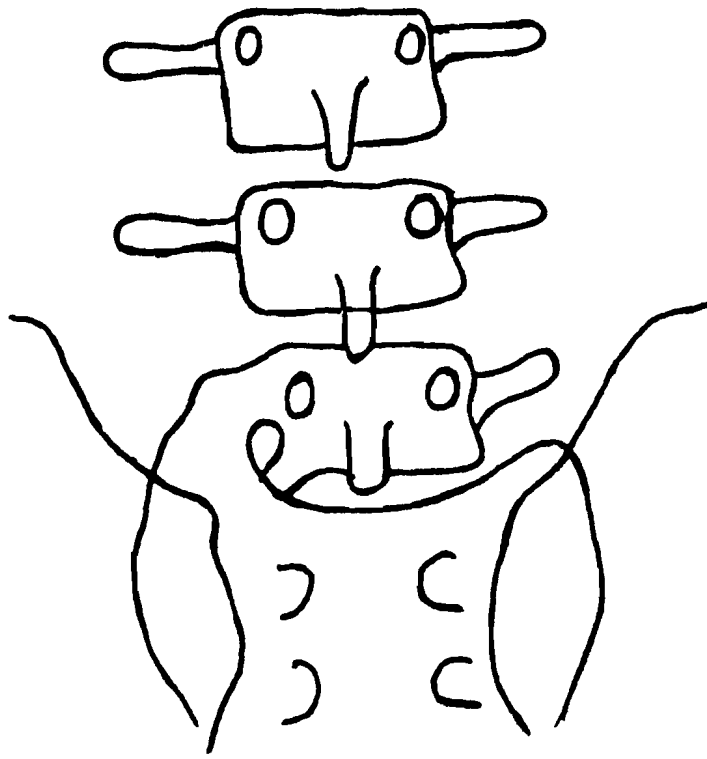


Figure n°12 : Aspect schématique d'une hémisacralisation droite

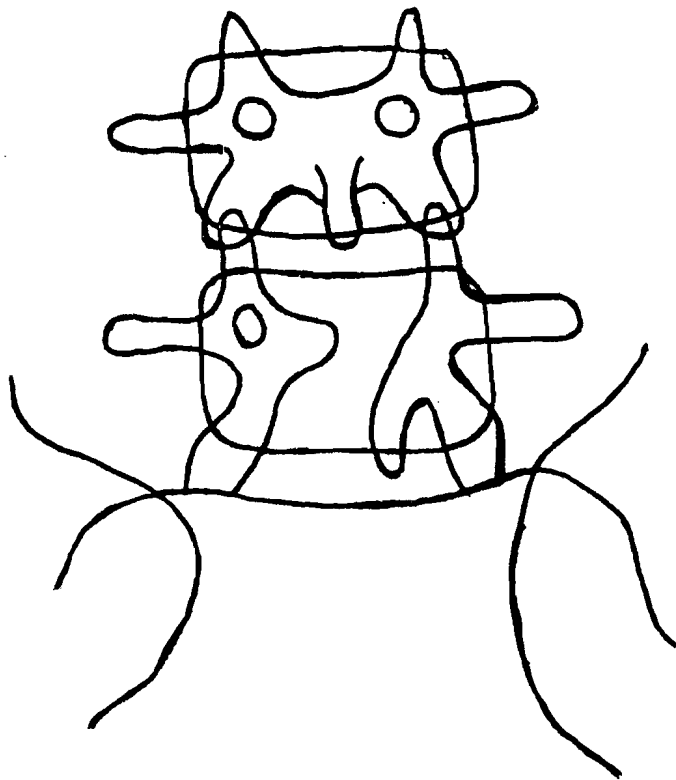


Figure n°13 : Aspect schématique d'une spina bifida de L5

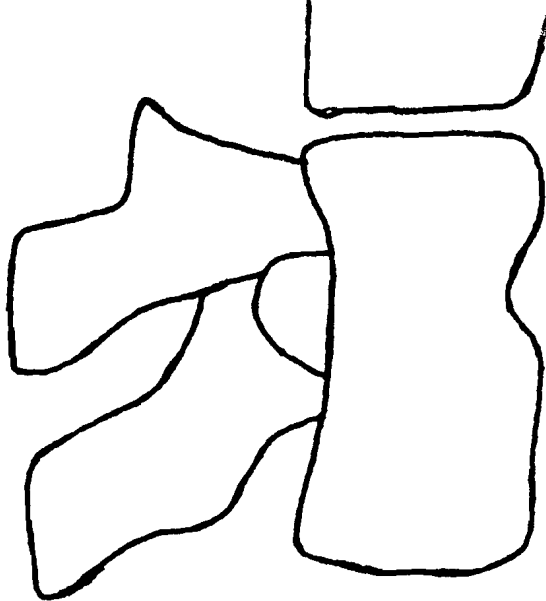


Figure n°14 : Aspect schématique d'un bloc vertébral corporéal
(in 64)

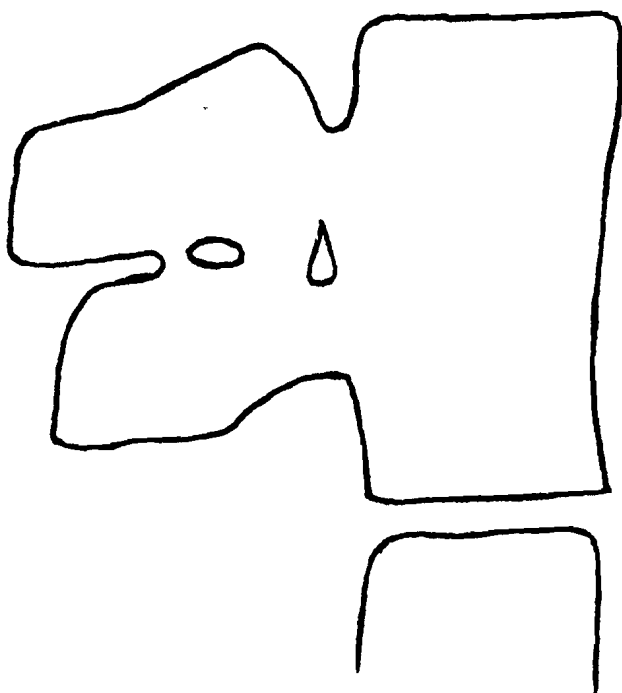


Figure n°15 : Aspect schématique d'un bloc vertébral corporéal
et de l'arc postérieur (in 64)

d) Les séquelles de la maladie de Scheuermann ou dystrophie de croissance

La maladie de Scheuermann est essentiellement une affection de l'adolescence (11 - 12 ans), d'étiologie inconnue. Elle découlerait de fissures dans la zone ostéocartilagineuse des plateaux vertébraux au cours de microtraumatismes [30].

Les lésions prédominent de façon presque exclusive sur le rachis dorsal. La localisation purement lombaire est rare [59].

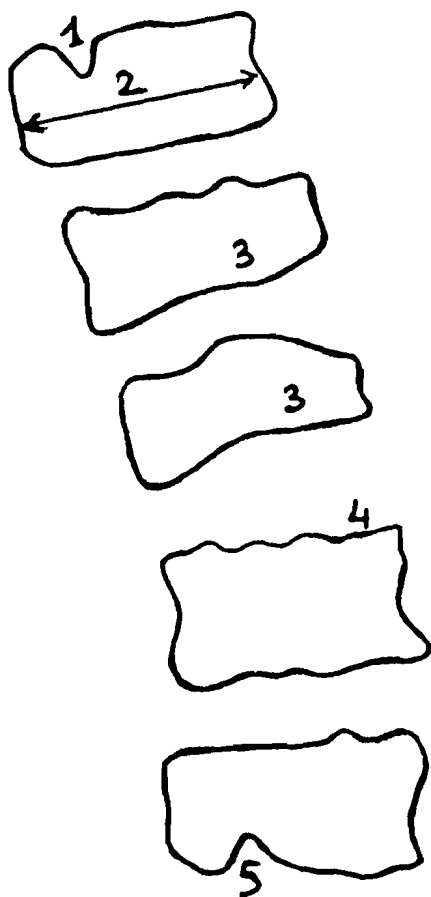
A la période tardive, les critères radiologiques de dystrophie de croissance sont :

- le pincement discal à prédominance antérieure,
- la hernie intraspongieuse ou retromarginale,
- l'allongement et la déformation des corps vertébraux.

La présence de hernie isolée, sans autre anomalie vertébrale n'est pas significative de la maladie de Scheuermann [30].

La radiographie standard et la tomographie sont les examens de choix.

Nous avons trouvé dans notre travail, à la radiographie standard, trois cas évocateurs de séquelles de maladie de Scheuermann (tableau n° 4), soit une fréquence très faible de 0,86 % des cas. Leleu [40] n'a trouvé aucun cas.



- 1 - Hernie intra spongieuse
- 2 - Signe de Knutsson
- 3 - Vertèbres cunéiformes
- 4 - Irrégularité de plateau vertébral
- 5 - Hernie rétro marginale antérieure

Figure n°16 : Représentation schématique des signes radiologiques de la dystrophie vertébrale de croissance (in 59)

e) Les arthroses postérieures

Les lésions arthrosiques sont semblables à celles des arthroses des membres [46].

L'hyperlordose crée une surcharge des articulations postérieures qui supportent les pressions normalement réparties sur les disques [14]. Elle favorise donc la survenue des arthroses. L'hypertrophie et la déformation de l'articulation résultant de l'arthrose peuvent réduire le canal de conjugaison et/ou radiculaire [46].

La radiographie standard de face et de profil mais surtout oblique permet le diagnostic en montrant un pincement, une condensation des surfaces articulaires et une ostéophytose.

Le TDM est cependant plus performante [64]. Elle permet l'étude de la forme, des orientations et des rapports des massifs articulaires.

La sacroradiculographie montre une empreinte latérale et/ou postérolatérale au niveau du fourreau dural. L'arthrographie est peu pratiquée. Des kystes synoviaux accompagnent, dans la plupart des cas, l'arthrose [46].

L'arthrose interépineuse est moins fréquente. Elle est favorisée par l'hyperlordose qui crée parfois un contact interépineux tellement augmenté qu'il existe une arthrose interépineuse (syndrome de Bastrup) [59]. Celle-ci se traduit par une condensation osseuse des apophyses épineuses.

Dans notre série, les arthroses postérieures ont été rarement observées (9 cas soit 2,57 %) (tableau n° 4), avec une prédominance de l'arthrose interapophysaire (88,89 % des cas) (tableau n° 13). Celle-ci apparaissait sous la forme d'une condensation de l'articulation.

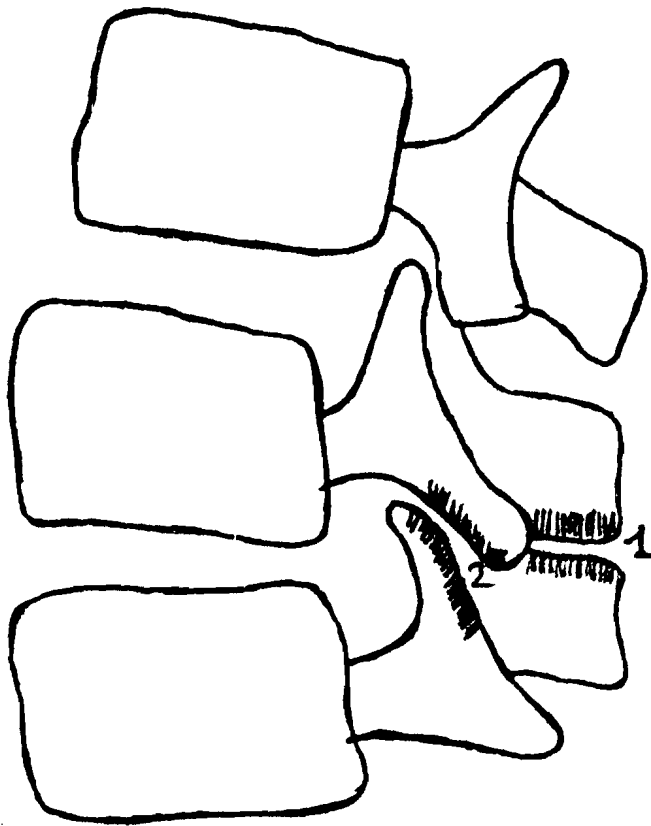
Nous avons trouvé un seul cas d'arthrose interépineuse sous la forme d'une condensation osseuse des apophyses épineuses.

Aucune arthrographie n'a été réalisée. Nous n'avons pas non plus trouvé de kyste synovial.

Le siège le plus fréquent des arthroses postérieures était L₅-S₁ (55,55 % des cas) (tableau n° 14).

Des troubles statiques et une discarthrose étaient associées aux arthroses postérieures (tableau n° 15). Nous n'avons observé aucune hyperlordose.

Lelcu [40] a trouvé une fréquence d'arthroses postérieures de 3 %, comparable à celle de notre étude (2,57 %).



1 - arthrose interépineuse de BAASTRUP

2 - arthrose interapophysaire postérieure

Figure n°17 : Représentation schématique des arthroses
postérieures

f) La discarthrose

La dégénérescence discale est fréquente et augmente avec l'âge. Le vieillissement et les contraintes mécaniques provoquent sa survenue dès l'âge de 30 ans [20].

Toutefois, les lésions sont de gravité inégale chez des sujets de même âge et de profession identique.

La détérioration discale touche ses deux parties anatomiques. En effet :

- le noyau perd de l'eau, diminue de volume, se durcit, devient moins homogène et moins élastique,
- l'anneau se fissure progressivement ou alors il est le siège de ruptures radiées [22].

Sa fragmentation progressive est responsable d'un pincement de l'espace intervertébral [31].

La dégénérescence du noyau entraîne un surcroît de travail pour le plateau vertébral qui est le siège de lésions osseuses qui sont : la condensation, l'ostéophytose éversante ou lippe ostéophytique, la hernie intraspongieuse [31]. L'ensemble constitue la nucléopathie dégénérative [31].

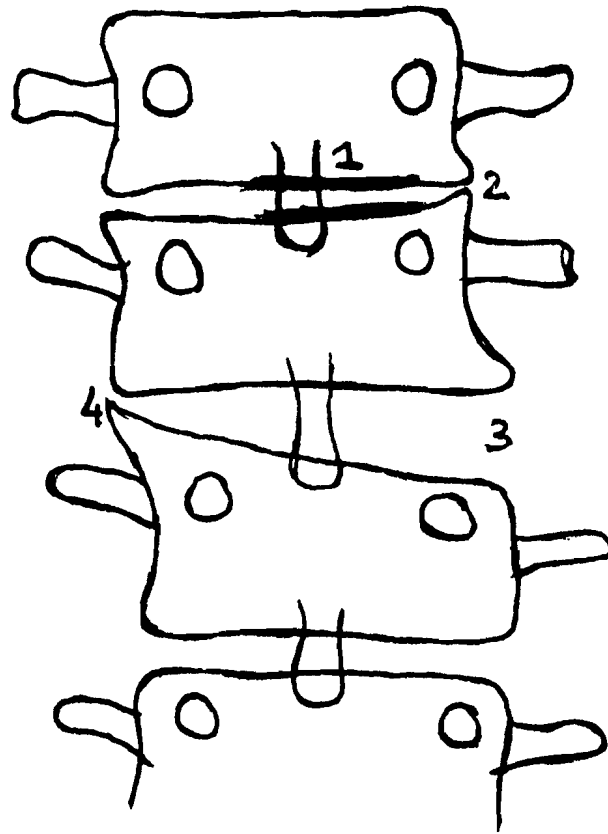
La présence de fissures dans l'annulus peut donner le vide discal.

La radiographie standard montre aisément les images indirectes de la dégénérescence que sont le pincement, le vide discal, le baillement postérieur, la condensation, l'ostéophytose et parfois la hernie intraspongieuse.

Nous avons trouvé 148 cas de discarthrose à la radiographie standard dominés par le pincement discal localisé (44,40 % des cas) (tableau n° 16), ou global (affaissement) (22,30 % des cas). Le vide discal, le baillement postérieur ont été également observés. La discarthrose non étagée siégeait souvent à L₄-L₅ (tableau n° 17). Mais dans 57,53 % des cas, elle était étagée.

Dans 24 cas, nous avons trouvé d'autres signes évocateurs de dégénérescence discale (tableau n° 18).

Des troubles statiques ont été observés dans 59 cas de dégénérescence discale (tableau n° 19).



1 - condensation

2 - pincement

3 - bâillement

4 - ostéophyte

Figure n°18 : Représentation schématique de signes de discarthrose

g) Les hernies discales

Sous l'effet des pressions, le disque dégénéré est le siège de hernies nucléaires ou favorise la survenue d'altération osseuses.

Les migrations nucléaires peuvent se produire en arrière, en avant ou latéralement. La hernie provoque autour d'elle une réaction inflammatoire qui entraîne une radiculite [22]. La hernie ne réalise pas à proprement parler de compression radiculaire. En avant, les structures fibroliementaires suppléent l'anneau dégénéré pour contenir la poussée nucléaire.

Sous l'effet des pressions, ces structures fibroliementaires sont le siège d'une ossification qui donne naissance à des ostéophytes. Ceux-ci débutent à l'angle vertébral et évoluent dans l'espace inter discoligamentaire. C'est le processus de l'ostéophytose corporeale isolée (OCI) [31].

En arrière l'anneau fibreux est moins épais et le LLCP ne donne que de fines expansions. D'où la fréquence des hernies postérolatérales.

Celles-ci sont de plusieurs degrés : soit elle sont au contact de l'anneau, soit elles font saillie dans l'espace interdiscoarticulaire et déterminent une sciatique, soit elles franchissent l'anneau et le LLCP et s'extériorisent.

En région médiane, l'anneau fibreux est renforcé par le LLCP [20]. C'est ce qui explique la rareté des hernies de cette zone.

Parmi les signes radiographiques standard, certains comme le pincement, le baillement discal [64] ont parfois un caractère évocateur de hernie.

La TDM est d'un grand intérêt. Elle peut montrer directement la hernie et son volume sans injection de produits de contraste. En principe, elle est demandée après la radiographie standard.

Sa sensibilité est meilleure à celle de la sacroradiculographie [37].

Il existe des signes directs et indirects.

Le signe direct principal est la saillie postéro médiane, postérolatérale ou latérale du disque intervertébral qui apparaît comme une zone homogène de 70 à 75 unités Hounsfields de densité.

Les signes indirects sont :

- la disparition de la graisse épидurale,
- la compression radiculaire plus facilement démontrée en L₅-S₁ en L₄-L₅ [64].

L'inconvénient majeur est qu'il faut déterminer un niveau de coupe précis. La difficulté d'interprétation des images est variable selon que le canal rachidien est antérieurement sain ou sténosé [16].

La sacroradiculographie conserve tout de même des indications en cas de TDM douteuse ou négative [16]. Elle recherche deux types principaux d'anomalies qui toutefois ne sont pas pathognomoniques [64]. Ce sont :

- les signes de lésion expansive extradurale (hernie) sous la forme :
 - * d'empreinte au niveau de la face antérieure en cas de hernie médiane de profil, ou de la face antérolatérale dans la hernie postérolatérale sur l'incidence de face, de profil et l'oblique,
 - * d'arrêt complet de la colonne opaque avec aspect peigné en regard du disque qui évoque d'emblée la hernie [64] ;
- les signes de souffrance radiculaire qui se traduisent par :
 - * le signe de "tromblon" avec des racines augmentées de calibre,
 - * la gaine exclue qui est l'absence de remplissage d'une gaine comprimée.

Dans notre étude, les hernies sont annoncées dans plus de la moitié des cas (57.89 %) (tableau n° 20) par une lombosciatique. Nous avons réalisé seulement des radiographies standards et des examens de contraste du fourreau dural.

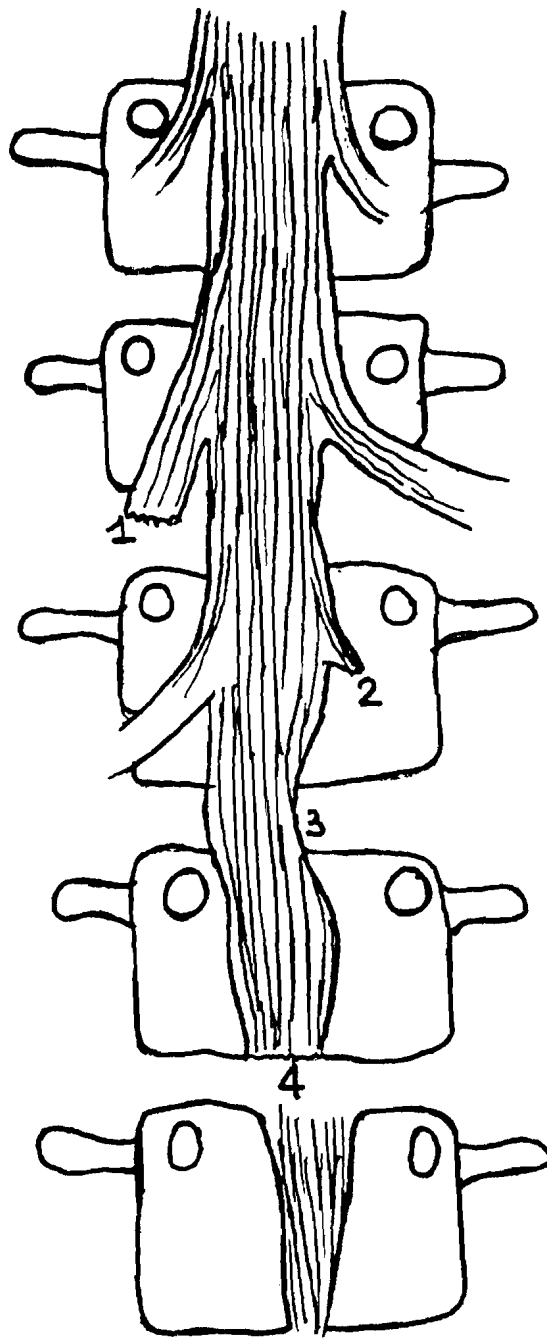
L'affaissement (47,37 %), le pincement discal ont été le plus souvent rencontrés à la radiographie standard (tableau n° 21).

Après opacification du fourreau dural, les aspects radiographiques d'arrêt complet ou incomplet du sac dural, de déviation en "embrasse" de rideau, d'encoche latérale ou bilatérale ont été retrouvés de même que l'élargissement et l'amputation des émergences radiculaires (tableau n° 23).

Nous avons constaté une prédominance de l'arrêt total (9 cas) des empreintes latérales (9 cas) et des amputations des racines (11 cas).

Chez 24 malades, soit (63,15 %) du total des hernies, nous avons observé des hernies médianes (tableau n° 24), contrairement à DE SEZE [22] qui en a affirmé la rareté.

Elles étaient le plus souvent étagées ou siégeaient à L₄-L₅ dans les mêmes proportions (44,74 %) (tableau n° 25).



- 1 - signe du tromblon
- 2 - gaine exclue
- 3 - encoche latérale
- 4 - arrêt incomplet

Figure n°19 : Représentation schématique de signes radiologiques de hernie discale après opacification du fourreau dural

h) Les glissements vertébraux

Ils peuvent se faire en avant (spondylolisth sis) ou en arri re (r trolisth sis). On distingue deux types de spondylolisth sis qui sont :

- le v ritable spondylolisth sis par lyse isthmique, responsable du glissement du seul segment ant rieur de la vert bre,
- le spondylolisth sis d g n ratif ou pseudospondylolisth sis, o  le d placement int resse la vert bre enti re   la suite de l sions souvent arthrosiques des articulations post rieures. Il est responsable d'une st nose localis e du canal rachidien [64] contrairement au spondylolisth sis par lyse isthmique.

Tant que le disque est normal, le corps vert bral d solidaris  de l'arc post rieur ne glisse pas. Quelque soit le type anatomique, l'amplitude du glissement est  valu  en quatre stades (1, 2, 3, 4) de Meyerding selon qu'il est  gal au quart,   la demie, au trois quarts ou   la totalit  du plateau vert bral.

Les stades 3 et 4 s'accompagnent d'un r tr cissement ant ropost rieur des canaux de conjugaison [64].

Les spondylolisth sis peuvent avoir d'autres  tiologies (traumatique, infectieuses, tumorale, d truisant tout ou partie de l'arc post rieur).

Le r trolisth sis est toujours caus  par une d g n rescence arthrosique du disque sous jacent au glissement. Il est localis  dans 60 % des cas   L₂ [22].

La radiographie standard identifie le glissement quelque soit le type, la discarthrose ou la lyse isthmique. C'est l'incidence oblique qui montre le mieux cette demiere en donnant   la vert bre l'aspect d'un chien d capit  [9].

En TDM, il faut incliner le plan de coupe d'environ 25° par rapport à la coupe classique parallèle au plan du disque, pour bien voir la lyse isthmique [23].

L'arthrose postérieure peut être relevée par la TDM ou la sacroradiculographie.

Les glissements vertébraux ont été observés chez 22 de nos malades soit (6,29 %) de nos cas (tableau n° 4). Nos résultats sont comparables à ceux de Leleu [20] qui a trouvé 5 %.

Nous avons réalisé seulement des radiographies standards, de face et de profil. Seul un cas de lyse isthmique a été diagnostiqué par l'incidence oblique.

L'antélisthésis était souvent en cause (90,90 % des cas) (tableau n° 26). Le spondylolisthésis par lyse isthmique a été observée deux fois (9,09 %) de même que le spondylolisthésis dégénératif (tableau n° 28). Dans les autres cas, l'étiologie n'a pu être précisée. Nous avons constaté une association discarthrose – glissement dans 81,82 % des cas (tableau n° 28).

Le stade du glissement n'a été précisé que dans huit cas, soit (36 % au total). Ils étaient tous du premier degré.




Figure n°20 : Aspect schématique d'un antélisthésis de premier degré de L5 sur S1

i) L'hyperostose vertébrale ou maladie de Forestier

L'hyperostose vertébrale réalise une coulée osseuse due à une ossification des faces antérolatérales des corps vertébraux et des zones en regard des disques.

Cette coulée intéresse également les ligaments (LLCP, ligament jaune, ligament interépineux) et la capsule des articulations interapophysaires [5]. Elle siège sur l'ensemble du rachis mais préférentiellement en région dorsolombaire. Sa localisation intrachidienne est responsable d'un rétrécissement du canal.

En région périphérique, elle siège au niveau des insertions tendineuses et ligamentaires.

La radiographie standard sur les clichés de face et de profil montre l'hyperostose rachidienne antérieure et latérale, exubérante, en "flamme de bougie".

Resnick exige quatre critères diagnostiques qui sont :

- la présence de ponts osseux antérolatéraux reliant quatre corps vertébraux contigus,
- la conservation relative des espaces discaux dans la zone concernée,
- l'absence de signe de nucléopathie dégénérative (vide discal, condensation osseuse),
- l'absence d'ankylose interapophysaire postérieure et de sacroïllite [31].

La TDM et la sacroradiculographie recherchent la sténose du canal rachidien par l'ostéophytose.

L'association hyperostose et sténose lombaire n'est pas rare [4].

La TDM montre un canal rachidien entièrement osseux, déformé en feuille de trèfle par l'hypertrophie des apophyses articulaires [4] ; une ossification du ligament jaune et une sténose du canal radiculaire.

A la sacroradiculographie, il existe des signes indirects de sténose à type d'encoches ou d'arrêt du fourreau discal.

Nous avons dans notre travail rarement retrouvé l'hyperostose vertébrale (1,43 % des cas) (tableau n° 4).

Notre proportion est moins élevée que celle de Leleu [40] qui est de 6 %.

Chez tous nos patients, le diagnostic a été apporté par la radiographie standard. Elle a en effet montré une hyperostose étagée engainante, surtout antérolatérale. Elle a en outre mis en évidence une discarthrose étagée et une condensation des plateaux vertébraux dans deux cas (tableau n° 29), contrairement aux critères de Resnick.

L'absence d'atteinte sacro-iliaque a été précisée dans un cas.

La sacroradiculographie a montré un cas en sténose lombaire associée et une autre de hernie discale (tableau n° 29). Cette association d'hyperostose vertébrale de sténose canalairé a été retrouvée par Arlet [4].

j) La sténose canalaire

Elle est responsable de lombalgie et/ou de claudication médullaire.

Elle peut être d'origine :

- congénitale à la naissance,
- constitutionnelle, d'installation progressive au cours de la croissance,
- ou acquise par un processus dégénératif sur un rachis normal ou déjà étroit.

La radiographie standard montre des anomalies osseuses qui permettent de suspecter la sténose [64]. Ce sont :

- sur l'incidence de face :
 - * la diminution de la distance interpédiculaire,
 - * la verticalisation des apophyses articulaires inférieures. C'est le "signe de la pince à linge" [64],
- sur le profil et l'oblique :
 - * la réduction de la surface de projection du canal de conjugaison (normal supérieur à 12 - 14 mm) [64],
 - * la tendance à la platispondylie.

C'est la sacroradiculographie et plus encore la TDM qui confirment le diagnostic.

A la sacroradiculographie, il existe :

- une stase rétrocorporéale,
- une mauvaise opacification de l'espace sous arachnoïdien et/ou des gaines radiculaires,
- une empreinte sur les faces latérales du fourreau dural en cas d'hypertrophie des articulations postérieures [64].

La sacroradiculographie dynamique effectuée en position debout permet de sensibiliser une sténose qui aurait pu passer inaperçue. En effet, l'hyperextension permet d'accentuer les arrêts étagés [59].

La scanographie permet de quantifier la sténose [57] par la mesure :

- de la distance interpédiculaire (diamètre transversal du canal) : > 20 mm,
- du diamètre antéropostérieur ≥ 15 mm,
- de la distance interfacettaire ou interarticulaire : 16-25 mm,
- de la longueur pédiculaire : 8 - 16 mm.

La distinction étiologique entre les sténoses constitutionnelles et les sténoses dégénératives n'est pas facile, même en cas de sténose opérée [34].

Neuf de nos patients avaient une sténose canalaire, soit 2,57 % des cas (tableau n° 29). Nos résultats sont comparables à ceux de Leleu [40] qui trouve 2 %.

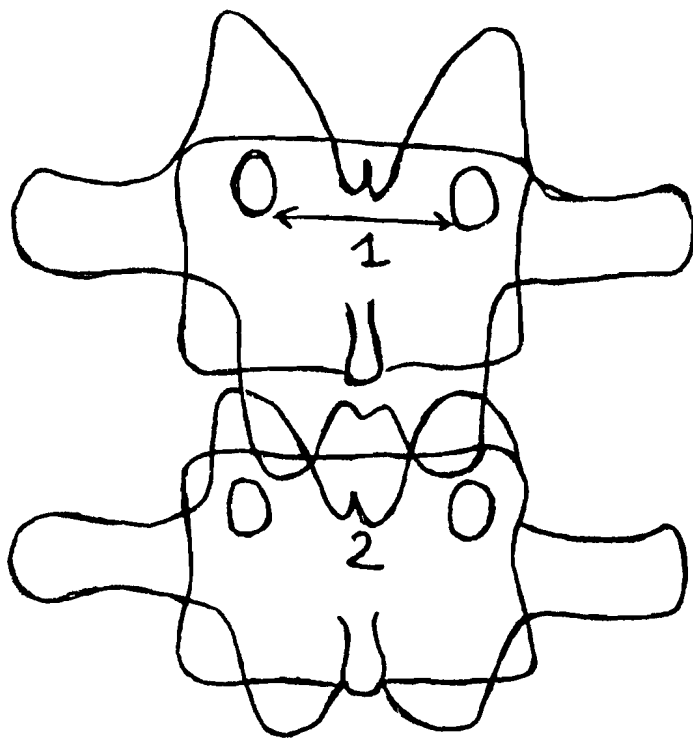
Chez deux de nos malades, soit 22,22 % des cas, (tableau n° 30), sur la radiographie standard, nous avons trouvé une diminution de la distance interpédiculaire.

Dans tous les cas, le diagnostic a été affirmé par les examens de contraste du fourreau dural (tableau n° 31).

Les anomalies constatées étaient : un arrêt complet et un incomplet, sept cas d'encoches étagées du fourreau dural. Les émergences radiculaires étaient élargies dans un cas et amputées dans quatre autres (tableau n° 32).

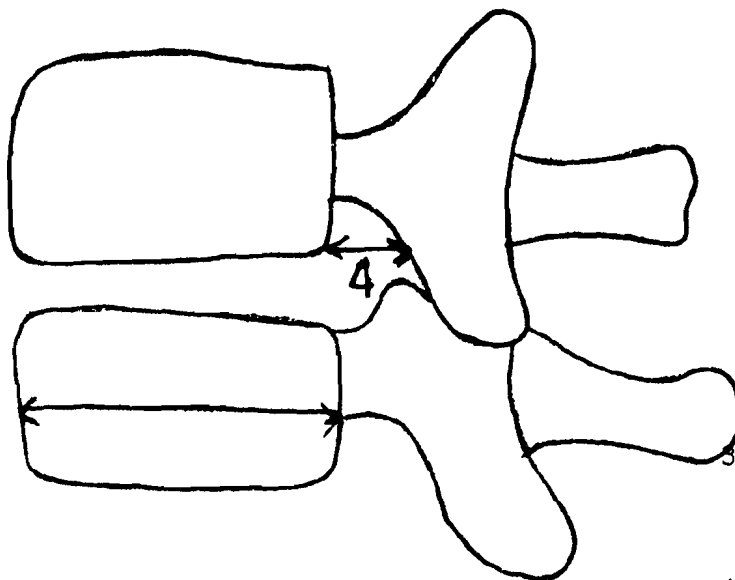
Il y avait donc une sténose rachidienne et radiculaire associées dans ces cas.

La grande importance de la sacroradiculographie dans le diagnostic a été confirmée par Lassale [34] en comparaison avec les constatations post-opératoires.



- 1- Diminution de la distance interpédiculaire
- 2- Espace réduit entre les arcs postérieurs avec des apophyses articulaires inférieures

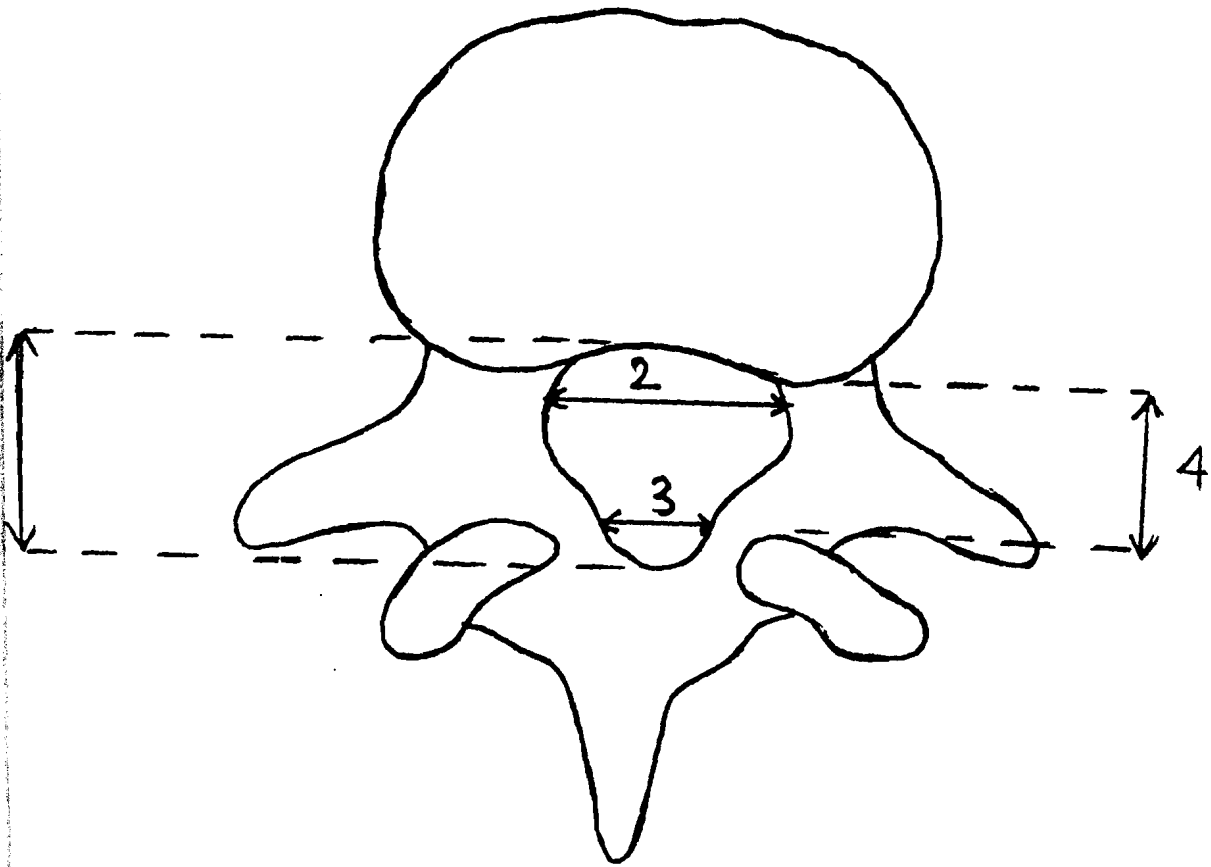
Figure n° 21 -a



- 3- Tendence à la platyspondylie
- 4- Réduction de la surface de projection du canal de conjugaison

Figure n° 21-b

Figure n° 21 a et b : Représentation schématique des signes d'alarme de la sténose constitutionnelle (in 64) .



- 1 _ Diamètre antéro-postérieur
- 2 _ Diamètre interpédiculaire
- 3 - Diamètre interarticulaire
- 4 - Hauteur du pédicule

Figure n°22 : Mesure des dimensions du canal lombaire (in 57)

B - LES LOMBALGIES DITES SECONDAIRES

1/ L'OSTEOPOROSE

C'est une atrophie du tissu osseux qui résulte d'un déséquilibre entre les activités normales de formation (ostéoblastique) et celle de destruction (ostéoclastique) de l'os.

Elle se traduit par l'amincissement des corticales et la raréfaction des travées du tissu osseux [22].

Outre l'ostéoporose commune post-ménopausique et l'ostéoporose sénile, d'autres affections peuvent en être responsables [64].

La radiographie standard permet une approche diagnostique. Elle montre [22] :

- une hypertransparence diffuse qui est toujours difficile à affirmer. Elle dépend de la qualité de l'image. Elle s'accompagne d'un liséré de deuil qui est l'image des corps vertébraux soulignés en haut et en bas ;
- des tassements vertébraux qui peuvent être de plusieurs types : en galette, cunéiforme, trapézoïdale, biconcave, ou enfoncement ;
- une striation vertébrale verticale ;
- la rareté de l'ostéophytose qui traduit le déficit d'ostéoformation.

La TDM quantitative mesure directement la minéralisation du tissu spongieux vertébral.

C'est une excellente méthode pour la détection de l'ostéoporose [36].

Dans notre étude, nous avons observé six cas d'ostéoporose, soit 1,71 % des cas (tableau n° 4). Elle prédominait chez la femme (tableau n° 34).

Les malades avaient chacun plus de 41 ans.

Le diagnostic a été affirmé chez tous nos patients par la radiographie standard. Elle a montré chaque fois une déminéralisation osseuse diffuse (hypertransparence) avec des tassements vertébraux (tableau n° 35).

Dans cinq cas, il y avait des troubles de la statique rachidienne associés (tableau n° 36).

Il existait des ostéophytes chez trois malades. Dans un cas seulement, l'aspect fibrillaire des vertèbres a été notée.

Nous n'étions pas en mesure d'évoquer des étiologies à l'ostéoporose.

Les études antérieures à Abidjan [2, 40] n'ont pas retrouvé d'ostéoporose.

2/ LES SPONDYLODISCITES INFECTIEUSES

Le bacille de Koch et le staphylocoque doré sont les germes le plus souvent en cause [44]. Quelque soit le germe, l'inoculation se fait par voie directe (iatrogène souvent) ou hématogène qui semble être la voie classique [64].

Deux à huit semaines séparent en règle la phase septicémique du début de l'expression radiologique [44]. Les signes se localisent préférentiellement au rachis lombaire et dorsal [65].

La radiographie standard est l'examen de base. La sémiologie dépend du stade évolutif.

Il peut s'agir :

- d'un pincement discal, signe le plus précoce, le plus constant quelque soit le germe [27],
 - d'une ostéolyse sous la forme de déminéralisation, d'interruption de la corticale, de géode unique ou multiples ou de tassement vertébral cunéiforme. En cas de lésion minime, le pincement et la spondylite sont mieux vus à la tomographie,
 - d'abcès responsable d'un aspect flou et convexe du bord externe du psoas.
- L'échotomographie met en évidence la collection abcédée sous la forme d'une masse hypo échogène bien limitée contenant plus ou moins des échos hétérogènes [65].

Dans les spondylodiscites non tuberculeuses les signes sont identiques à ceux énoncés mais les abcès sont moins fréquents [28].

Les images de reconstruction à type d'ostéophytose et de condensation périlacunaire sont peu nettes ou absentes [27] dans le Mal de Pott, contrairement à celle des spondylodiscites à germes banals [27].

La ponction-biopsie disco-vertébrale (PBDV) au trocart sous scopie télévisée permet la recherche

directe du germe. C'est une méthode diagnostique efficace [33].

La TDM permet un diagnostic plus précoce de la spondylodiscite sous la forme d'une hypodensité discale avec ostéolyse des plateaux paravertébraux adjacents. Les abcès paravertébraux prennent plus ou moins le contraste.

La scintigraphie montre une image d'hyperfixation non spécifique [65].

L'IRM découvre les lésions de spondylite avant même l'image de discite [59].

Cinq de nos malades relativement jeunes (âge entre 31 et 60 ans) (tableau n° 33) avaient une spondylodiscite, soit 1,43 % des cas (tableau n° 4). Cette faible proportion est comparable à celle de Aguia [2] qui est de 2,88 %.

La radiographie standard et la tomographie dans un cas nous ont permis d'établir le diagnostic. L'ostéolyse a été observée chez tous les patients. L'abcès paravertébral a été noté quatre fois. Le pincement discal n'a été retrouvé que deux fois (tableau n° 37) malgré le fait qu'il soit considéré comme le signe le plus constant [27].

L'existence d'un fuseau paravertébral (quatre fois) nous a donné une forte présomption de Mal de Pott surtout à cause de la grande fréquence de la tuberculose en Côte d'Ivoire. Cette prédominance du Mal de Pott a été observée par Aguia [2] avec 66,66 % des cas.

3 - LES METASTASES OSSEUSES

Ce sont les tumeurs rachidiennes les plus fréquentes. Les cancers ostéophiles sont ceux de la prostate, des seins, des poumons, des reins, de la thyroïde [64].

L'envahissement osseux s'effectue par trois voies principales. Il s'agit de :

- l'atteinte par contiguïté,
- la voie lymphatique,
- la voie sanguine qui seule peut justifier l'existence de métastases multiples d'une tumeur unique.

Au siège des métastases, le tissu osseux est remplacé par du tissu tumoral. Le tissu local réagit selon deux modes :

- la destruction de l'os : dans ce cas, l'activité ostéoclastique (destruction) naturelle n'est pas compensée par une activité ostéoblastique (formation) normale. Cette dernière est détournée au profit de la croissance tumorale par les ostéoclast activating factor (OAF), les prostaglandines [62] ;
- la formation de l'os grâce à la stimulation de l'activité ostéoblastique par les cellules tumorales par l'intermédiaire de médiateurs [62].

Les images radiologiques mixtes (lytique et condensante) résultent d'une stimulation simultanée de ces deux activités [62].

La radiographie standard est un bon examen pour le diagnostic des métastases osseuses. Par contre, la recherche de la tumeur primitive nécessite l'apport de techniques telles que l'échographie, la TDM et l'IRM.

Classiquement, les lésions métastatiques siègent sur plusieurs vertèbres et le disque est indemne sauf dans les ostéolyses très étendues [39]. Sur la vertèbre le corps et les pédicules peuvent être

atteints. La forme lytique se révèle à la radiographie standard par :

- la destruction des pédicules donnant un aspect de vertèbre borgne ou aveugle [39],
- l'atteinte corporéale sous forme de lyse marginale , de tassement.

L'aspect condensant est surtout occasionné par les cancers de la prostate [39], où fréquemment des lésions du bassin sont associées. Les signes varient des petits éléments condensés "en tache de bougie" à la condensation homogène réalisant la "vertèbre d'ivoire ou vertèbre de marbre" [39].

Nous avons trouvé dans notre étude deux métastases osseuses (0,57 % des cas) (tableau n° 4) sous forme d'ostéocondensation diffuse hétérogène (aspect mixte), chez des hommes de plus de 51 ans (tableaux n° 33 & 34).

Chez l'un des malades, l'aspect mixte était également visible au bassin et au fémur. Ces images évoquaient une étiologie prostatique.

En outre, nous avons observé des images de vertèbre d'ivoire en L₄, L₅ et de condensation pédiculaire de L₃ chez un des patients.

Dans les deux cas, nous avons noté une discarthrose associée, contrairement aux cas classiques [39].

La fréquence des métastases osseuses est diversement appréciée. Aguia [2] a trouvé 10,09 %. Leleu [41] n'a observé que 0,16 % de cancer secondaire des os avec 33 % de localisation vertébrale.

4/ LES AUTRES TUMEURS

Elles comprennent les tumeurs intramédullaires, intradurales, extradurales, intracanalaires et les tumeurs osseuses primitives.

La localisation intramédullaire est rare et est dominée par les tumeurs gliomateuses (astrocytome, épendymome) et la syringomyélie [44].

La radiographie standard apporte peu au diagnostic.

L'opacification du fourreau dural permet de préciser le siège intramédullaire.

L'IRM est cependant plus performant [44].

Les tumeurs intradurales sont essentiellement représentées par le neurinome et le méningiome [44]. La radiographie standard montre très peu d'anomalies.

A la sacroradiculographie, il existe un syndrome de masse intradurale extramédullaire.

Les tumeurs extradurales intracanalaires sont constituées par les tumeurs de l'espace épidual. Elles sont à 90 % des métastases [64] à cause de l'existence d'un riche réseau veineux.

Les tumeurs osseuses primitives sont soit bénignes, soit malignes. L'angiome osseux est la tumeur bénigne primitive la plus fréquente [64]. Les tumeurs malignes primitives sont plus rares. Leur expression radiologique est une condensation ou une ostéolyse [64].

Deux de nos patients (tableau n° 33) jeunes entre 21 et 30 ans, avaient des tumeurs autres que des métastases osseuses (tableau n° 4). Leur diagnostic a été difficile à suspecter sur la radiographie standard (tableau n° 39). Dans l'un des cas, cette dernière s'est révélée normale mais la sacroradiculographie a montré un syndrome de masse intradurale (tableau n° 39).

Les examens de contraste du fourreau dural et plus encore la TDM et l'IRM prennent ici toute leur importance. Ces tumeurs n'ont pas été observées dans les études précédentes [2, 40] du fait peut être de la limitation du plateau technique de radiologie.

5 - AUTRES CAUSES SECONDAIRES

Nous n'avons trouvé aucun cas de spondylarthrite ankylosante (SPA) ni de maladie de Paget, ni d'ostéomalacie.

Ces résultats rejoignent ceux de LELEU [40] qui affirment le caractère exceptionnel de la SPA en Afrique Noire où il n'a été observé que 27 cas [47] de 1960 à 1986, soit une fréquence annuelle de 1,04 cas.

Malgré la fréquence élevée de la drépanocytose dans notre pays, nous n'avons pas observé de cas de lésion drépanocytaire.

Le myélome multiple était difficile à diagnostiquer par les seuls examens radiologiques du rachis lombosacré. Des radiographies du crâne et plus encore le bilan biologique s'avéraient nécessaires. Néanmoins, un de nos cas d'ostéoporose a été classé par les cliniciens comme une maladie de Kallher.

CONCLUSION

Notre travail avait pour but de situer l'importance de l'imagerie médicale dans la pathologie non traumatique du rachis lombaire, d'en préciser la sémiologie radiologique et de montrer la valeur des différentes techniques radiologiques.

Nous avons mené une étude rétrospective portant sur 350 patients adultes lombalgiques des deux sexes.

La radiologie a été indispensable au diagnostic.

La radiographie standard, la tomographie, la sacroradiculographie et la saccomyélographie ont été pratiquées selon les cas.

Les lombalgies et les lomboradiculalgies dites communes ont été observées dans la majorité des cas (95,72 %). Seulement 15 cas ont été attribués aux causes secondaires, soit 4,28 %.

La discarthrose a été l'aspect dégénératif le plus souvent observé (60 %). Elle s'accompagnait de hernie discale dans 10,86 % des cas. L'absence de signe radiologique a été retrouvée chez 14,29 % des patients.

Mais la radiographie standard a montré ses limites dans un cas de tumeur intradurale où elle était normale.

Avec une fréquence moindre, nous avons observé des troubles statiques, des malformations congénitales, des glissements vertébraux, des arthroses postérieures, l'hyperostose vertébrale, des sténoses canalaires, des séquelles de maladie de Schewermann probable.

Les causes dites secondaires sont dominées par l'ostéoporose et les spondylodiscites surtout tuberculeuses.

Les tumeurs autres que les métastases osseuses ont été de diagnostic difficile, contrairement à ces dernières.

La description sémiologique a manqué parfois de précisions. Mais tous les signes de la littérature n'ont pas toujours été retrouvés.

Des affections très rares en Afrique telles que la spondylarthrite ankylosante, la maladie de Paget n'ont pas été observées.

Malgré l'apparition de nouvelles techniques comme la TDM et l'IRM, les examens de contraste du fourreau dural, la tomographie conservent leur place dans notre contexte socio-économique.

REFERENCES

1. Abitéboul M.

Hyperostose vertébrale ankylosante.

Encycl. Méd. Chir (Paris, France), Appareil locomoteur 4, 1987

2. Aguia E.

Les lombalgies en milieu hospitalier ivoirien : aspects épidémiologiques (à propos de 203 cas). Thèse de Médecine : Abidjan, 1988, 114 p.

3. Arlet J.

La maladie hyperostosique.

Revue du Praticien 1986 ; 36 : 743-50

4. Arlet J., Abiteboul M., Mazières B., Adam Ph., Rouleau J.

Sténose acquise des canaux lombaires et hyperostose vertébrale. Revue du Rhumatisme 1983, 50 : 635-41.

5. Attia-Timisit K., Cherrot A., Vallée C., Gires F., Wybier M., Pallardy G.

Maladie hyperostosante (Maladie de Forestier). Encycl. Méd. Chir. (Paris, France), Radiodiagnostic II, 31311 A¹⁰, 10 - 1986, 10 p.

6. Babin E.

Radiculosaccographie. Technique et Radioanatomie normale. Encycl. Méd. Chir. (Paris), Radiodiagnostic II, 32 671 E¹⁰, 12 - 1981.

7. Babin E., Capesius P., Maitrot D.

Signes radiologiques osseux des variétés morphologiques des canaux lombaires étroits. Ann. Radiol. 1977, 20 : 491 - 99.

8. Bittoun J.

Formation d'une image par résonance magnétique nucléaire.

Editions Techniques. Encycl. Med. Chir. (Paris, France), Radiodiagnostic IV, 35 206 A¹⁰, 12. 1990, 9 p.

9. Bloch Michel H., Benoist M., Rouaud J.P., Deburge A.

Spondylolis thésis, Encycl. Méd. Chir. (Paris) appareil locomoteur, 15 835 A¹⁰, 9 - 1976, 10 p.

10. Bourret P., Louis R.

Anatomie du système nerveux. 2e édition, Paris : Expansion scientifique française, 1974.
119 p.

11. Caillé J. M.

Résonance magnétique nucléaire (RMN). Introduction historique. Editions techniques
Encycl. Méd. Chir. (Paris, France), 35 200 A¹⁰, 12 - 1990, 2 p.

12. Caillé J. M., Bonneville JF, Guibert-Trainier F.

La radiologie et les lombalgies. Société Française de Radiologie.
Cours de perfectionnement post-Universitaire 3, 4, 5 Novembre 1981.

13. Carnos C, Kalifa G, Sellier N, Lalande G.

Anomalies congénitales du rachis. Encycl. Méd. Chir. (Paris, France),
Radiodiagnostic II, 31130 A¹⁰, 6- 1988, 12 p.

14. Cherot A.

Arthrose vertébrale. Concours Médical 1981 ; 64, supplément au n° 36 : 3-41.

15. Chevrot A., Palladry G., Moutounet J., Godefroy D., Horreard Ph., le Charpentier Y.

Aspect radiologiques des arthroses.
Encycl. Méd. Chir, Paris, Radiodiagnostic I - II 5- 1980, 31 312 A¹⁰ et A²⁰

16. Clarisse J., Pruvo JP., Lozes G., Fawaz A.

Rachis Lombaire et lombo sacré : quel bilan radiologique NPN Médecine 1987 ; 7 : 504-
508.

17. Conférence de consensus.

L'imagerie de la sciatique vertébrale commune non opérée. Sem. Hôp. Paris 1991 ; 10 :
352-56

18. Coussement A., Fauré C., Coussement - Beylard N.

Repères et mesures en Radiodiagnostic . 3e édition. Expansion scientifique française : p
126-33.

19. Déburge A.

Ostéochondrose vertébrale. Encycl. Méd. Chir. (Paris), appareil locomoteur, 15 865 A¹, 9, 1982.

20. Delcambre B., Thévenon A., Chastanet P.

Les discopathies lombaires. Revue du praticien 1986 ; 36 : 713 - 23.

21. De Sèze S., Maître M.

Les lombalgies et les images radiologiques diverses que l'on peut rencontrer chez un lombalgique. Revue du Praticien 1966 ; 18 : 2507 - 2526.

22 De Sèze S., Ryckewaert A.

Maladies des os et des articulations. Tome 1 et 2 Paris : Flammarion, 1976 : 1242 p.

23. Dieteman J.L., Wackenheim A.

Sciaticque et spondylolisthésis. Société Française de Radiologie. Journées francophones de Radiologie. Cours de Perfectionnement post universitaires 4, 5, 6 Novembre 1986.

24. Doyon D., Sigal R., Halami Ph., Lefèvre JE.

Effets secondaires, contre-indication, précautions, incidents et accidents en IRM. Editions techniques. Encycl; Méd. Chir; (Paris, France), Radiodiagnostic VI, 35263 A¹⁰, 12 - 1990, 4p.

25. Ducassou, D., Brendel A., Leccia F.

Exploration scintigraphique du squelette. Encycl. Méd. Chir. (Paris), Radiodiagnostic I - II, 30235 A¹⁰, 4 - 4 - 12.

26. GEPNER P., Pierron D.

Lombalgie : Mal d'une vie , La vie Médicale 1990, 5 : 141 - 53

27. Godefroy D., Chevrot A., Marsault Cl., Horread Ph., Pallardy G.

Spondylodiscites infectieuses. Encycl. Méd. Chir. (Paris), Radiodiagnostic II, 31335 A¹⁰, 12, 1981.

28. Gougeon J.

Spondylodiscites non tuberculeuses. Encycl. Méd; Chir. (Paris, France) Appareil locomoteur, 15860 A¹⁰, 12, 1984, 12p.

29. Lalande G., Kalifa G., Duoussset J.

Diagnostic radiologique des scolioses. Encycl. Méd. Chir. (Paris, France), radiodiagnostic II, 31671 B¹⁰, 6 - 1983.

30. Lalande G., Kalifa G., Dubousset J.

Les déformations sagittales du rachis. Encycl. Méd. Chir. Paris, radiodiagnostic II, 31671 B⁵⁰, 4 - 1984.

31. Laredo JD., Bard M.

La discarthrose à redécouvrir. Société Française de Radiologie. Journées francophones de radiologie. Cours de Perfectionnement post-Universitaires 5, 6, 7 Novembre 1985.

32. Laredo JD., Bard M.

Bases anatomiques de l'interprétation du scanner lombaire. Images pièges. Feuillet de radiologie 1988 ; 28 : 151 - 61.

33. Laredo JD., Chevrot A, Godefroy D et al.

La ponction - biopsie disco vertébrales radioguidée. Encycl. Méd. Chir. (Paris, France), radiodiagnostic I, 30 660 A¹⁰, 4 - 10 - 03, 10 p.

34. Lassale B., Benoist M., Morvan G., Massaré C., Reburge A., Cauchoix J.

Sténose du canal lombaire. Etude nosologique et sémiologique. A Propos de 163 cas opérés. Revue du rhumatisme, 1983, 50 : 39 - 45

35. Launay M.

Spondylodiscites infectieuses. Diagnostic par résonance magnétique. Encycl. Méd. Chir. (Paris, France), Radiodiagnostic II, 31335 A¹⁰, 6, 1988, 2 p.

36. Laval-Jeantet A.M., Miravet L., Bergot C., De Vernejoul M.C., Kuntz D., Laval-Jeantet M.

Tomodensitométrie vertébrale quantitative. Résultats sur 105 femmes consultant pour ostéoporose. J. Radiol 1987 ; 68 : 495 - 502.

37. Le Gall R., Jestin Y., Pabot du Chatelard, Ferry M., Cosnard G.

Etude comparative du scanner et de la sacroradiculographie dans le diagnostic des hernies discales inaugurales. A propos de 50 cas vérifiés chirurgicalement. J. Radiol 1984 ; 68 : 165-72.

38. Legré J.

Bilan radiologique des lombalgies. Société Française de Radiologie Médicale, Médecine Nucléaire et électrologie.
Journées Nationales de Radiologie.
Cours de perfectionnement post universitaires. 1, 17, 18 Novembre 1977.

39. Legré J., Clément R., Philip E.

Tumeurs malignes secondaires des os. Encycl. Méd. Chir. (Paris), Radiodiagnostic II, 31525 A¹⁰, 9, 1976, 14 p.

40. Leleu J.P., Reynaud J.P., Jouille M.

Etiologies des lombalgies de l'adulte noir en Côte d'Ivoire : à propos de 100 observations - Rhumatologie 1989 ; 41 : 197 - 201.

41. Leleu J.P., Seka R., Dechambenoît G., Soubeyrand J., Beda Y.B.

Le cancer secondaire des os en Côte d'Ivoire. A propos de 40 observations. Médecine tropicale 1983 ; 3 : 271 - 80.

42. Louyot P., Pourel J., Henlé J.M.

Malformations congénitales du rachis. Encycl. Méd. Chir. Paris, Appareil locomoteur VI, 4-2-05.

43. Marnay Th.

Embryologie, croissance et étude d'ensemble du rachis. Encycl. Méd. Chir. (Paris, France), Radiodiagnostic I, 30500 A¹⁰, 6, 1989, 6 p.

44. Martin N., Marsault C.

L'imagerie du rachis. Premières journées franco-ivoiriennes et cinquièmes journées francophones de radiologie - Abidjan, 16, 17, 18 Mars 1985.

45. Massaré Cl.

Réflexions sur la discographie après 500 cas. Société Française de Radiologie Médicale. Journées Nationales du 13 au 14 Novembre 1969 : 571 - 74.

46. Naveau B., Laredo J.D.

Pathologie mécanique des articulations vertébrales postérieures. Revue du praticien 1980; 725 - 33.

47. N'Dri A.M.L.

Contribution à l'étude épidémiologique des affections rhumatologiques en milieu hospitalier ivoirien : à propos de 2 294 cas colligés au CHU de Cocody. Thèse de Médecine : Abidjan, 1989 ; 131 p.

48. Poirier J., Cohen I., Baudet J.

Embryologie Humaine. Paris : Maloine, 1973 : 81 - 100.

49. Pradel J.

Tomographie. Editions Techniques. Encycl. Méd. Chir. (Paris, France), Radiodiagnostic, IV, 35068 A¹⁰, 12 - 1990, 4 p.

50. Renier J.C.

Introduction à la biomécanique du rachis lombaire. Rev. Rhum. Mal. ostéoartic 1988, 55 : 341 - 50.

51. Renier J.C., Bregnon Ch.

Lombalgies. Encycl. Méd. Chir. (Paris), appareil locomoteur 15840 B¹⁰, 3 - 1984.

52. Renier J.C., Boutoux L.

Le disque intervertébral. Encycl. Méd. Chir. 15840 A¹⁰, 3 - 1984.

53. Rouvière H., Delmas A.

Anatomie Humaine Tome 2. 11^e Edition Paris : Masson et Cie, 1974 : 686 p.

54. Runge M.

Rachis Lombaire. Données anatomiques. Encycl. Méd. Chir. (Paris, France), Radiodiagnostic I, 30560 A¹⁰, 12 - 1988, 8 p.

55. Runge M.

Rachis Lombaire. Examens de contraste. *Encycl. Méd. Chir. (Paris, France), radiodiagnostic I, 30650 C¹⁰, 12 - 1988, 6p.*

56. Runge M.

Rachis Lombaire. Examen radiographique standard. *Encycl. Méd. Chir. (Paris, France), radiodiagnostic I, 30650 B¹⁰, 12 - 1988, 11 p.*

57. Runge M.

Rachis Lombaire. Examen tomodensitométrique. *Encycl. Méd. Chir. (Paris, France), Radiodiagnostic I, 30650 D¹⁰, 12 - 1988, 14 p.*

58. Sellier N., Chevrot A., Vallée C. et Al.

Arthrographie vertébrale lombaire postérieure. Etude anatomique. *J. Radiol - 1986 ; 67 : 487 - 95.*

59. Simon L., Blotman F., Claustre J., Hérisson Ch.

Abrégé de Rhumatologie, 5e Edition, 1988 167 p.

60. Stagnara P.

Déviation latérales du rachis : scoliose. Examen du scoliotique. Les attitudes scoliotiques. *Encycl. Méd. Chir. (Paris), Appareil locomoteur, 15865 G¹⁰, 7 - 1974.*

61. Thévenon A., Delcambre B.

Les mouvements du rachis lombaire. *Rev. Rhum. Mal. ostéo artic 1988 ; 55 : 367 - 73.*

62. Valentin-Opran A., Meunier J.P.

L'os face à l'invasion maligne. *Lyon Médical 1981 ; 245 : 395 - 401.*

63. Wackenheim A.

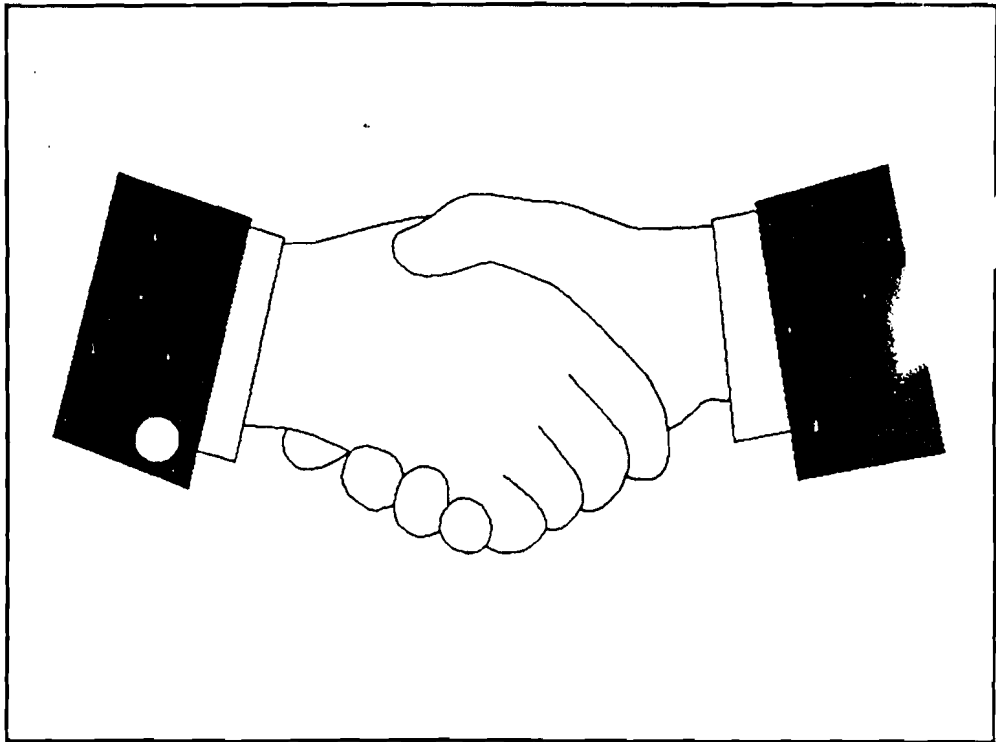
Neurologie ABC de radiodiagnostic. Paris : Masson, 1978 : 134 p.

64. Wackenheim A., Dieteman J.L.

Radiodiagnostic du rachis lombaire. Paris : Masson, 1987 : 178 p.

65. Zlitni, Kassab M.T.

Spondylodiscites tuberculeuses (Mal de Pott). Encycl. Méd. Chir. (Paris, France), Appareil locomoteur, 15852 A¹⁰, 4, 1988, 14 p.



SERMENT D'HIPPOCRATE

EN PRESENCE DES MAITRES DE CETTE ECOLE ET MES CHERS
CONDISCIPLES, JE PROMETS ET JE JURE, AU NOM DE L'ETRE SUPREME,
D'ETRE FIDELE AUX LOIS DE L'HONNEUR ET DE LA PROBITE DANS
L'EXERCICE DE LA MEDECINE. JE DONNERAI MES SOINS GRATUITS A
L'INDIGENT ET JE N'EXIGERAI JAMAIS DE SALAIRE AU-DESSUS DE MON
TRAVAIL.

ADMIS A L'INTERIEUR DES MAISONS, MES YEUX NE VERRONT PAS
CE QUI S'Y PASSE, MA LANGUE TAIRA LES SECRETS QUI ME SERONT
CONFIES ET MON ETAT NE SERVIRA PAS A CORROMPRE LES MOEURS NI A
FAVORISER LES CRIMES.

RESPECTUEUX ET RECONNAISSANT ENVERS MES MAITRES, JE
RENDRAI A LEURS ENFANTS L'INSTRUCTION QUE J'AI RECUE DE LEUR PART.

QUE LES HOMMES M'ACCORDENT LEUR ESTIME SI JE SUIS RESTE
FIDELE A MES PROMESSES, QUE JE SOIS COUVERT D'OPPROBE ET MEPRISE
DE MES CONFRERES SI J'Y MANQUE.

LU ET APPROUVE

Le Président du Jury

DJEDJE ANDRE-THEODORE

VU

Le Doyen de la Faculté

DJEDJE ANDRE-THEODORE

VU

Le Recteur de l'Université

THIO BAKARY TOURE

La Faculté de Médecine d'ABIDJAN déclare que les opinions émises dans les dissertations qui lui sont présentées doivent être considérées comme propres à leurs auteurs; qu'elle n'entend leur donner ni approbation, ni improbation.

NOM : N'ZI

PRENOMS : KOUASSI PAUL

TITRE : ETUDE RADIOLOGIQUE DE LA PATHOLOGIE NON TRAUMATIQUE DU
RACHIS LOMBAIRE DE L'ADULTE. ETUDE RETROPECTIVE A PROPOS
DE 350 CAS.

ANNEE : 1991 N° TOME PAGINATION

VILLE DE SOUTENANCE : ABIDJAN

PAYS D'ORIGINE : COTE D'IVOIRE

LIEU DE DEPOT : BIBLIOTHEQUE (FACULTE DE MEDECINE)

SECTEUR D'INTERET : IMAGERIE DU RACHIS

RESUME

Notre étude a porté sur 350 patients adultes des deux sexes radiographiés dans le service de Radiologie du CHU de Yopougon pour des lombalgies et lomboradiculalgies non traumatiques.

Les lombalgies et lomboradiculalgies dites communes ont été observées dans la majorité des cas.

Les causes dites secondaires sont dominées par l'ostéoporose et les spondylodiscites surtout tuberculeuses.

La radiographie standard a montré ses limites surtout dans les tumeurs du fourreau dural.

Malgré l'émergence de nouvelles techniques comme la TDM et l'IRM, les examens de contraste du fourreau dural, la Tomographie conservent leur place dans notre contexte socio-économique.

MOIS-CLES

- Rachis lombaire
- Lombalgies et lomboradiculalgies non traumatiques
- Radiologie
- Causes communes et secondaires