

RÉPUBLIQUE DU CAMEROUN  
PAIX – TRAVAIL – PATRIE

\*\*\*\*\*

MINISTÈRE DE L'ENSEIGNEMENT  
SUPÉRIEUR

\*\*\*\*\*

UNIVERSITÉ DE YAOUNDÉ I

\*\*\*\*\*

FACULTÉ DE MÉDECINE ET DES  
SCIENCES BIOMÉDICALES



REPUBLIC OF CAMEROON  
PEACE – WORK – FATHERLAND

\*\*\*\*\*

MINISTRY OF HIGHER  
EDUCATION

\*\*\*\*\*

THE UNIVERSITY OF YAOUNDE I

\*\*\*\*\*

FACULTY OF MEDICINE AND  
BIOMEDICAL SCIENCES

DÉPARTEMENT D'OPHTALMOLOGIE-ORL- ODONTOSTOMATOLOGIE  
*DEPARTMENT OF OPHTHALMOLOGY-ENT- ODONTOSTOMATOLOGY*

**LES TRAUMATISMES OCULO-ANNEXIELS DE L'ENFANT  
DANS LA VILLE DE DOUALA**

Thèse présentée et soutenue publiquement en vue de l'Obtention du Doctorat en Médecine

Générale par :

**MOKARA MOLEILA Hervé Pascal**

**16M097**



**Directeur**

**Pr KOKI Godefroy**

*Maître de Conférences Agrégé  
d'Ophthalmologie*

**Co-directeur**

**Dr MVILONGO TSIMI**

**Caroline**

*Maître Assistante d'Ophthalmologie*

Année académique 2022-2023

RÉPUBLIQUE DU CAMEROUN  
PAIX – TRAVAIL – PATRIE  
\*\*\*\*\*  
MINISTÈRE DE L'ENSEIGNEMENT  
SUPÉRIEUR  
\*\*\*\*\*  
UNIVERSITÉ DE YAOUNDÉ I  
\*\*\*\*\*  
FACULTÉ DE MÉDECINE ET DES  
SCIENCES BIOMÉDICALES



REPUBLIC OF CAMEROON  
PEACE – WORK – FATHERLAND  
\*\*\*\*\*  
MINISTRY OF HIGHER  
EDUCATION  
\*\*\*\*\*  
THE UNIVERSITY OF YAOUNDE I  
\*\*\*\*\*  
FACULTY OF MEDICINE AND  
BIOMEDICAL SCIENCES

DÉPARTEMENT D'OPHTALMOLOGIE-ORL- ODONTOSTOMATOLOGIE  
*DEPARTMENT OF OPHTHALMOLOGY-ENT- ODONTOSTOMATOLOGY*

**LES TRAUMATISMES OCULO-ANNEXIELS DE L'ENFANT  
DANS LA VILLE DE DOUALA**

Thèse présentée et soutenue publiquement en vue de l'Obtention du Doctorat en Médecine  
Générale par :

**MOKARA MOLEILA Hervé Pascal**  
**16M097**

Date de soutenance : 28 /09/2023

**Jury de thèse**

Président du Jury  
**Pr OMGBWA Eballe André**  
Rapporteur  
**Pr KOKI Godefroy**  
Membres  
**Pr KAGMENI Gilles**  
**Dr NANFACK Chantal**

**Directeur**

**Pr KOKI Godefroy**  
*Maître de Conférences Agrégé  
d'Ophthalmologie*

**Co-directeur**

**Dr MVILONGO TSIMI  
Caroline**  
*Maître Assistante d'Ophthalmologie*

## SOMMAIRE

DEDICACE.....	ii
REMERCIEMENTS .....	iii
LISTE DU PERSONNEL ADMINISTRATIF ET ENSEIGNANT DE LA FACULTÉ DE MÉDECINE ET DES SCIENCES BIOMÉDICALES DE L'UNIVERSITÉ DE YAOUNDÉ I .....	vi
SERMENT D'HIPPOCRATE .....	xvi
RÉSUMÉ.....	xvii
SUMMARY .....	xix
ABREVIATIONS, ACRONYMES ET SIGLES .....	xxi
LISTE DES TABLEAUX.....	xxii
LISTE DES FIGURES .....	xxiii
INTRODUCTION.....	1
CHAPITRE I : CADRE DE LA RECHERCHE.....	4
CHAPITRE II : REVUE DE LA LITTÉRATURE .....	7
CHAPITRE III : METHODOLOGIE .....	48
CHAPITRE IV : RÉSULTATS .....	57
CHAPITRE V : DISCUSSION.....	69
CONCLUSION ET RECOMMANDATIONS .....	75
REFÉRENCES.....	78
ICONOGRAPHIE.....	84
ANNEXES .....	87

**DEDICACE**

Je dédie ce travail à mon amour de grande sœur **MBEZELE OBAMA Martine Vanessa**, partie trop tôt. Reposes en paix Vané, tu étais un modèle de savoir-vivre et de savoir-être. De là-haut, tu veilles sur nous et tu resteras à jamais dans nos cœurs.

## REMERCIEMENTS

Parvenu au terme de nos travaux de recherche concluant notre cycle de formation en médecine générale, nous remercions DIEU tout puissant qui nous a accompagné jours après jours durant toutes ces années et qui ne cesse de nous combler de ses grâces et de ses bénédictions.

Ce travail a vu le jour grâce aux efforts, à la disponibilité, à la compréhension et à la collaboration de certaines âmes de bonne volonté à qui nous tenons également à adresser nos remerciements :

❖ Madame le doyen de la Faculté de Médecine et des Sciences Biomédicales de l'Université de Yaoundé I, le Professeur **ZE MINKANDE Jacqueline** pour l'encadrement tout au long de notre parcours académique au sein de cette magnifique structure de formation ;

❖ Les membres du jury pour l'honneur que vous nous faites de juger ce travail, dont les corrections et suggestions permettront d'améliorer la qualité ;

❖ Le Professeur **KOKI Godefroy**, qui nous a fait l'immense honneur de diriger ce travail malgré ses multiples occupations. Vous êtes cher maître, un modèle de savoir, de savoir être et de savoir-faire. Votre rigueur scientifique et votre lucidité à nulle autre pareille n'inspire que respect et admiration. Veuillez trouver ici l'expression de ma profonde gratitude ;

❖ Mon co-directeur : Dr **MVILONGO TSIMI Caroline**, pour l'encadrement, vos conseils et votre disponibilité à tout moment dont vous nous avez fait preuve tout au long de ce travail ;

❖ Le personnel administratif, enseignant et d'appui de la Faculté de Médecine et des Sciences Biomédicales de l'Université de Yaoundé I et des hôpitaux universitaires qui ont fait de nous des médecins ;

❖ Le Dr **BIANGOUP Prisca**, lieutenant-colonel, ainsi que tout le personnel du service d'Ophtalmologie de l'Hôpital Militaire Région n°2 de Douala pour leur disponibilité, leur gentillesse et leurs enseignements durant notre stage d'ophtalmologie.

❖ Le Dr **NJOCK NYOUMA Paulette Jasmine** notre encadreur local, Dr **NTOUNA Christiane**, Dr **NJOCK**, Dr **NOMO Carine**, Dr **MOYOU** et tout le personnel du service d'Ophtalmologie de l'Hôpital Général de Douala pour leur disponibilité, leurs conseils et leurs enseignements ;

❖ Le Dr **MAYOUEGO Jeanne**, le Dr **NGWANOU ARONETTE** et tout le personnel de l'Hôpital Laquintinie de Douala pour leurs enseignements, leur disponibilité et leurs conseils ;

❖ Le Pr **EBANA MVOGO STEVE** et tout le personnel du service d'Ophtalmologie de l'Hôpital Gynéco-Obstétrique et pédiatrique de Douala pour leur encadrement ;

❖ Le Dr **MBOUNA Stéphane Fargeon**, pour l'énorme soutien, l'accompagnement dans la recherche et l'aide fourni pour l'analyse statistique des données ;

❖ Mes encadreurs de stage de santé intégrée de l'Hôpital Saint Vincent de Dschang notamment le Dr SOH, le Dr MUTARA Donald et le Dr TETINOU Aloys Gibson pour l'encadrement et le savoir qu'ils nous ont procurés.

❖ Mon binôme et frère d'une autre mère en stage de santé intégrée MNEIMOH Hesten et son petit-frère FIELEFACK Roverland pour leur grande aide vis-à-vis de mon adaptation dans la ville de Dschang.

❖ Mes aînés académiques à savoir le Dr OUSMANOU BABATIS, le Dr SONKOUÉ MELI Hermann, le Dr SOMBOL Charles et le Dr TCHAKOUTE Fitzgerald pour le temps que vous nous avez accordé ainsi que vos conseils qui m'ont beaucoup aidé durant ce travail.

❖ Mes camarades de thèse dans le département d'ophtalmologie et futurs collègues : MOUAYE MANDONE Erica Inès, DOFFIO Darman Kevin et DJAMILATOU.

❖ Mes ami(e)s, camarades et futurs collègues de la 48<sup>e</sup> promotion : merci pour la famille que nous avons formée ensemble ;

❖ Mes parents Mr **Angel MOKARA MOLEILA** et Mme **NSEGUE Catherine** : mes modèles, ce travail représente pour moi le fruit de votre amour inconditionnel, de votre dévouement sans failles et les sacrifices consentis jours et nuits pour faire de moi ce que je suis aujourd'hui. Vous m'avez inculqué beaucoup de valeurs notamment la crainte de Dieu, le respect, la dignité, l'amour du prochain. Le respect, l'amour et la gratitude que j'ai pour vous ne failliront jamais ;

❖ Ma deuxième mère **METE Marie-Thérèse** pour l'éducation et l'encadrement reçus.

❖ Mes tantes **NNOMO Agathe Sylvie Victoire** et **NGO BAMA Odile Adélaïde épouse OBAMA** pour l'encadrement hors du commun que j'ai eu durant toute notre période de travail.

❖ Mes frères et sœurs **ESSINDI Célia**, **Angelin MOKARA**, **Virginia MOKARA**, **Angel Junior Estanislao MOKARA MOLEILA**, **Angela MOKARA**, **ESSAME Éric Matt**, **MBALLA OBOLO Claire Ariane**, **NG'ESSONO Brigitte Estelle** qui m'ont énormément soutenu.

❖ Tous les autres membres de ma famille, merci d'avoir cru en moi et de m'avoir soutenu durant tout ce temps ;

❖ Mes ami(e) du lycée et dans la vie MASSING Jacques Stéphane, NJEUATCHOUA Harold, Dr GBASSARA Boris, NTOUBA KOUNTY Marie Jacqueline Pascale pour les moments agréables.

❖ Mon grand-frère de cœur DIPITA TOUBE Narco pour les enseignements de la vie.

❖ Monsieur MBIAYA YIMGA Francis pour notre séjour agréable durant notre travail dans la ville de Douala.

❖ Aux deux Présidents de la République des pays frères notamment Son Excellence Monsieur Paul BIYA Président de la République du Cameroun pour son engagement pour l'éducation nationale et la subvention des écoles de médecine publique en vue d'un Cameroun émergent et Son Excellence Monsieur Teodoro OBIANG NGUEMA MBASOGO Président de la République de Guinée Equatoriale pour la promotion de la recherche et les avancées dans l'enseignement supérieur.

❖ Son Excellence Monsieur Jerónimo OSA OSA EKORO, pour votre humilité, votre sincérité et votre générosité dont vous faites preuve envers ma famille depuis des années.

❖ A tous ceux qui de près ou de loin ont contribué à la réussite de ce travail.

## **LISTE DU PERSONNEL ADMINISTRATIF ET ENSEIGNANT DE LA FACULTÉ DE MÉDECINE ET DES SCIENCES BIOMÉDICALES DE L'UNIVERSITÉ DE YAOUNDÉ I**

### ***I. PERSONNEL ADMINISTRATIF***

<b>Doyen :</b>	Pr ZE MINKANDE Jacqueline
<b>Vice- Doyen chargé de la programmation et du suivi des activités académiques :</b>	Pr NTSAMA ESSOMBA Claudine Mireille
<b>Vice-Doyen chargé de la Scolarité, des Statistiques et du Suivi des Etudiants :</b>	Pr MAH Evelyn MUNGYEH
<b>Vice- Doyen chargé de la Recherche et de la Coopération :</b>	Pr ZEH Odile Fernande
<b>Chef de la Division des Affaires Académiques, de la Scolarité et de la Recherche :</b>	Dr VOUNDI VOUNDI Esther
<b>Chef de la Division des Affaires Administratives et Financières :</b>	Mme NYAMBALLA Bernadette Marlène
<b>Coordonnateur Général du Cycle de Spécialisation :</b>	Pr ONGOLO ZOGO Pierre
<b>Chef de Service Financier :</b>	M. MOUYEME NJOH Noé Valentin
<b>Chef de Service Financier Adjoint :</b>	Mme SOUGA DOBO Marcelle Claire
<b>Chef de Service de l'Administration Générale et du Personnel :</b>	Pr SAMBA Odette NGANO ép. TCHOUAWOU
<b>Chef de Service des Diplômes :</b>	Mme ASSAKO Anne DOOBA
<b>Chef de Service des Diplômes Adjoint :</b>	Dr NGONO AKAM MARGA Vanina
<b>Chef de Service de la Scolarité et des Statistiques :</b>	M. BOMBAH Freddy Mertens
<b>Chef de Service de la Scolarité et des Statistiques Adjoint :</b>	Mme FAGNI MBOUOMBO AMINA épouse ONANA
<b>Chef de Service du Matériel et de la Maintenance :</b>	Mme HAWA OUMAROU



<b>Chef de Service du Matériel et de la Maintenance</b>	Dr NDONGO née Mpono
<b>Adjoint :</b>	EMENGUELE
<b>Bibliothécaire en Chef par intérim :</b>	Mme FROUISOU née MAME Marie-Claire
<b>Comptable Matières :</b>	M. MOUMEMIE NJOUNDIYIMOUN MAZOU

## II. COORDONNATEURS DES CYCLES ET RESPONSABLES DES FILIERES

<b>Coordonnateur Filière Médecine Bucco-dentaire :</b>	Pr BENGONDO MESSANGA Charles
<b>Coordonnateur de la Filière Pharmacie :</b>	Pr NTSAMA ESSOMBA Claudine
<b>Coordonnateur Filière Internat :</b>	Pr ONGOLO ZOGO Pierre
<b>Coordonnateur Cycle Spécialisation en Anatomie Pathologique :</b>	Pr SANDO Zacharie
<b>Coordonnateur Cycle Spécialisation Anesthésie Réanimation :</b>	Pr ZE MINKANDE Jacqueline
<b>Coordonnateur Cycle de Spécialisation Chirurgie Générale :</b>	Pr NGO NONGA Bernadette
<b>Coordonnateur Cycle Spécialisation Gynécologie et Obstétrique :</b>	Pr MBU ENOW Robinson
<b>Coordonnateur Cycle de Spécialisation en Médecine Interne:</b>	Pr NGANDEU Madeleine
<b>Coordonnateur du Cycle de Spécialisation en Pédiatrie :</b>	Pr MAH Evelyn MUNGYEH
<b>Coordonnateur Cycle Spécialisation Biologie Clinique :</b>	Pr KAMGA FOUAMNO Henri L.
<b>Coordonnateur Cycle Spécialisation Radiologie Imagerie Médicale :</b>	Pr ONGOLO ZOGO Pierre
<b>Coordonnateur Cycle de Spécialisation en Santé Publique :</b>	Pr TAKOUGANG Innocent
<b>Coordonnateur de la formation Continue :</b>	Pr KASIA Jean Marie
<b>Responsable Pédagogique CESSI :</b>	Pr ANKOUANE ANDOULO Firmin

### III. PERSONNEL ENSEIGNANT

#### • DIRECTEURS HONORAIRES DU CUSS

Pr MONEKOSSO Gottlieb (1969-1978)

Pr EBEN MOUSSI Emmanuel (1978-1983)

Pr NGU LIFANJI Jacob (1983-1985)

Pr CARTERET Pierre (1985-1993)

#### • DOYENS HONORAIRES DE LA FMSB

Pr SOSSO Maurice Aurélien (1993-1999)

Pr NDUMBE Peter (1999-2006)

Pr TETANYE EKOE Bonaventure (2006-2012)

Pr EBANA MVOGO Côme (2012-2015)

N°	NOMS ET PRENOMS	GRADE	DISCIPLINE
<b>DEPARTEMENT DE CHIRURGIE ET SPECIALITES</b>			
1.	<b>SOSSO Maurice Aurélien (CD)</b>	P	Chirurgie Générale
2.	DJIENTCHEU Vincent de Paul	P	Neurochirurgie
3.	<b>ESSOMBA Arthur (CD par Intérim)</b>	P	Chirurgie Générale
4.	HANDY EONE Daniel	P	Chirurgie Orthopédique
5.	MOUAFO TAMBO Faustin	P	Chirurgie Pédiatrique
6.	NGO NONGA Bernadette	P	Chirurgie Générale
7.	NGOWE NGOWE Marcellin	P	Chirurgie Générale
8.	ZE MINKANDE Jacqueline	P	Anesthésie-Réanimation
9.	BAHEBECK Jean	MCA	Chirurgie Orthopédique
10.	BANG GUY Aristide	MCA	Chirurgie Générale
11.	BENGONO BENGONO Roddy Stéphan	MCA	Anesthésie-Réanimation
12.	FARIKOU Ibrahima	MCA	Chirurgie Orthopédique
13.	JEMEA Bonaventure	MCA	Anesthésie-Réanimation
14.	OWONO ETOUNDI Paul	MCA	Anesthésie-Réanimation
15.	BEYIHA Gérard	MC	Anesthésie-Réanimation
16.	ESIENE Agnès	MC	Anesthésie-Réanimation
17.	EYENGA Victor Claude	MC	Chirurgie/Neurochirurgie
18.	GUIFO Marc Leroy	MC	Chirurgie Générale
19.	FONKOUÉ Loïc	MA	Chirurgie Orthopédique
20.	MBOUCHE Landry Oriole	MA	Urologie
21.	NGO YAMBEN Marie Ange	MA	Chirurgie Orthopédique
22.	SAVOM Eric Patrick	MA	Chirurgie Générale
23.	AHANDA ASSIGA	CC	Chirurgie Générale
24.	AMENGLÉ Albert Ludovic	CC	Anesthésie-Réanimation
25.	BELLO FIGUIM	CC	Neurochirurgie
26.	BIKONO ATANGANA Ernestine Renée	CC	Neurochirurgie
27.	BIWOLE BIWOLE Daniel Claude Patrick	CC	Chirurgie Générale
28.	BWELE Georges	CC	Chirurgie Générale

29.	IROUME Cristella Raïssa BIFOUNA épouse NTYO'O NKOUMOU	CC	Anesthésie-Réanimation
30.	KONA NGONDO François Stéphane	CC	Anesthésie-Réanimation
31.	MEKEME MEKEME Junior Barthelemy	CC	Urologie
32.	MULUEM Olivier Kennedy	CC	Orthopédie-Traumatologie
33.	NDIKONTAR KWANJI Raymond	CC	Anesthésie-Réanimation
34.	NWAHA MAKON Axel Stéphane	CC	Urologie
35.	TSIAGADIGI Jean Gustave	CC	Chirurgie Orthopédique
36.	ARROYE BETOU Fabrice Stéphane	AS	Chirurgie Thoracique et Cardiovasculaire
37.	ELA BELLA Amos Jean-Marie	AS	Chirurgie Thoracique
38.	EPOUPA NGALLE Frantz Guy	AS	Urologie
39.	FOLA KOPONG Olivier	AS	Chirurgie
40.	FOSSI KAMGA GACELLE	AS	Chirurgie Pédiatrique
41.	FOUDA Jean Cédric	AS	Urologie
42.	GOUAG	AS	Anesthésie Réanimation
43.	MBELE Richard II	AS	Chirurgie thoracique
44.	MFOUAPON EWANE Hervé Blaise	AS	Neurochirurgie
45.	MOHAMADOU GUEMSE Emmanuel	AS	Chirurgie Orthopédique
46.	NGOUATNA DJEUMAKOU Serge Rawlings	AS	Anesthésie-Réanimation
47.	NYANIT BOB Dorcas	AS	Chirurgie Pédiatrique
48.	NYANKOUE MEBOUINZ Ferdinand	AS	Chirurgie Orthopédique et Traumatologique
49.	OUMAROU HAMAN NASSOUROU	AS	Neurochirurgie
<b>DEPARTEMENT DE MEDECINE INTERNE ET SPECIALITES</b>			
50.	<b>SINGWE Madeleine épouse NGANDEU(CD)</b>	P	Médecine Interne/Rhumatologie
51.	AFANE ZE Emmanuel	P	Médecine Interne/Pneumologie
52.	ANKOUANE ANDOULO	P	Médecine Interne/ Hépatogastro-Entéro.
53.	ASHUNTANTANG Gloria Enow	P	Médecine Interne/Néphrologie
54.	BISSEK Anne Cécile	P	Médecine Interne/Dermatologie
55.	KAZE FOLEFACK François	P	Médecine Interne/Néphrologie
56.	KINGUE Samuel	P	Médecine Interne/Cardiologie
57.	KUATE TEGUEU Calixte	P	Médecine Interne/Neurologie
58.	KOUOTOU Emmanuel Armand	P	Médecine Interne/Dermatologie
59.	MBANYA Jean Claude	P	Médecine Interne/Endocrinologie
60.	NDJITTOYAP NDAM Elie Claude	P	Médecine Interne/ Hépatogastro-Entérologie.
61.	NDOM Paul	P	Médecine Interne/Oncologie
62.	NJAMNSHI Alfred K.	P	Médecine Interne/Neurologie

63.	NJOYA OUDOU	P	Médecine Interne/Gastro-Entérologie
64.	SOBNGWI Eugène	P	Médecine Interne/Endocrinologie
65.	PEFURA YONE Eric Walter	P	Médecine Interne/Pneumologie
66.	BOOMBHI Jérôme	MCA	Médecine Interne/Cardiologie
67.	FOUDA MENYE Hermine Danielle	MCA	Médecine Interne/Néphrologie
68.	HAMADOU BA	MCA	Médecine Interne/Cardiologie
69.	MENANGA Alain Patrick	MCA	Médecine Interne/Cardiologie
70.	NGANOU Chris Nadège	MCA	Médecine Interne/Cardiologie
71.	KOWO Mathurin Pierre	MC	Médecine Interne/ Hépatogastro-Entéro.
72.	KUATE née MFEUKEU KWA Liliane Claudine	MA	Médecine Interne/Cardiologie
73.	MASSONGO MASSONGO	MA	Médecine Interne/Pneumologie
74.	MBONDA CHIMI Paul-Cédric	MA	Médecine Interne/Neurologie
75.	NDJITTOYAP NDAM Antonin Wilson	MA	Médecine Interne/Gastroentérologie
76.	NDONGO AMOUGOU Sylvie	MA	Médecine Interne/Cardiologie
77.	OWONO NGABEDE Amalia Ariane	MA	Médecine Interne/Cardiologie Interventionnelle
78.	ATENGUENA OBALEMBA Etienne	CC	Médecine Interne/Cancérologie Médicale
79.	DEHAYEM YEFOU Mesmin	CC	Médecine Interne/Endocrinologie
80.	ESSON MAPOKO Berthe Sabine épouse PAAMBOG	CC	Médecine Interne/Oncologie Médicale
81.	ETOA NDZIE épouse ETOGA Martine Claude	CC	Médecine Interne/Endocrinologie
82.	KAMGA OLEN Jean Pierre Olivier	CC	Médecine Interne/Psychiatrie
83.	MAÏMOUNA MAHAMAT	CC	Médecine Interne/Néphrologie
84.	MENDANE MEKOBÉ Francine épouse EKOBENA	CC	Médecine Interne/Endocrinologie
85.	MINTOM MEDJO Pierre Didier	CC	Médecine Interne/Cardiologie
86.	NDOBO épouse KOE Juliette Valérie Danielle	CC	Médecine Interne/Cardiologie
87.	NGAH KOMO Elisabeth	CC	Médecine Interne/Pneumologie
88.	NGARKA Léonard	CC	Médecine Interne/Neurologie
89.	NKORO OMBEDE Grâce Anita	CC	Médecine Interne/Dermatologue
90.	NTONE ENYIME Félicien	CC	Médecine Interne/Psychiatrie
91.	NTSAMA ESSOMBA Marie Josiane épouse EBODE	CC	Médecine Interne/Gériatrie
92.	ANABA MELINGUI Victor Yves	AS	Médecine Interne/Rhumatologie
93.	EBENE MANON Guillaume	AS	Médecine Interne/Cardiologie

94.	ELIMBY NGANDE Lionel Patrick Joël	AS	Médecine Interne/Néphrologie
95.	FOJO TALONGONG Baudelaire	AS	Médecine Interne/Rhumatologie
96.	KUABAN Alain	AS	Médecine Interne/Pneumologie
97.	NKECK Jean René	AS	Médecine Interne
98.	NSOUNFON ABDOU WOUOLIYOU	AS	Médecine Interne/Pneumologie
99.	NTYO'O NKOUMOU Arnaud Laurel	AS	Médecine Interne/Pneumologie
100.	NZANA Victorine Bandolo épouse FORKWA M.	AS	Médecine Interne/Néphrologie
101.	TCHOUANKEU KOUNGA Fabiola	AS	Médecine Interne/Psychiatrie
<b>DEPARTEMENT D'IMAGERIE MEDICALE ET RADIOLOGIE</b>			
102.	<b>ZEH Odile Fernande (CD)</b>	P	Radiologie/Imagerie Médicale
103.	MOUELLE SONE	P	Radiothérapie
104.	NKO'O AMVENE Samuel	P	Radiologie/Imagerie Médicale
105.	GUEGANG GOUJOU. E.	P	Imagerie Médicale/Neuroradiologie
106.	MOIFO Boniface	P	Radiologie/Imagerie Médicale
107.	ONGOLO ZOGO Pierre	MCA	Radiologie/Imagerie Médicale
108.	SAMBA Odette NGANO	MC	Biophysique/Physique Médicale
109.	MBEDE Maggy épouse ENDEGUE MANGA	MA	Radiologie/Imagerie Médicale
110.	MEKA'H MAPENYA Ruth-Rosine	CC	Radiothérapie
111.	ABO'O MELOM Adèle Tatiana	AS	Radiologie/Imagerie Médicale
112.	NWATSOCK Joseph Francis	AS	Radiologie/Imagerie Médicale Médecine Nucléaire
113.	SEME ENGOUMOU Ambroise Merci	AS	Radiologie/Imagerie Médicale
<b>DEPARTEMENT DE GYNECOLOGIE-OBSTETRIQUE</b>			
114.	<b>NGO UM Esther Juliette épouse MEKA (CD)</b>	MCA	Gynécologie Obstétrique
115.	BELLEY PRISO Eugène	P	Gynécologie Obstétrique
116.	FOUMANE Pascal	P	Gynécologie Obstétrique
117.	KEMFANG NGOWA Jean Dupont	P	Gynécologie Obstétrique
118.	MBOUDOU Émile	P	Gynécologie Obstétrique
119.	MBU ENOW Robinson	P	Gynécologie Obstétrique
120.	NKWABONG Elie	P	Gynécologie Obstétrique
121.	TEBEU Pierre Marie	p	Gynécologie Obstétrique
122.	BELINGA Etienne	MCA	Gynécologie Obstétrique
123.	ESSIBEN Félix	MCA	Gynécologie Obstétrique
124.	FOUEDJIO Jeanne H.	MCA	Gynécologie Obstétrique
125.	NOA NDOUA Claude Cyrille	MCA	Gynécologie Obstétrique
126.	DOHBIT Julius SAMA	MC	Gynécologie Obstétrique
127.	MVE KOH Valère Salomon	MC	Gynécologie Obstétrique

128.	METOGO NTSAMA Junie Annick	MA	Gynécologie Obstétrique
129.	MBOUA BATOUM Véronique Sophie	CC	Gynécologie Obstétrique
130.	NSAHLAI Christiane JIVIR FOMU	CC	Gynécologie Obstétrique
131.	NYADA Serge Robert	CC	Gynécologie Obstétrique
132.	EBONG Cliford EBONTANE	AS	Gynécologie Obstétrique
133.	MENDOUA Michèle Florence épouse NKODO	AS	Gynécologie Obstétrique
134.	TOMPEEN Isidore	AS	Gynécologie Obstétrique
<b>DEPARTEMENT D'OPHTALMOLOGIE, D'ORL ET DE STOMATOLOGIE</b>			
135.	<b>DJOMOU François (CD)</b>	P	ORL
136.	BELLA Assumpta Lucienne	P	Ophthalmologie
137.	EBANA MVOGO Côme	P	Ophthalmologie
138.	ÉPÉE Émilienne épouse ONGUENE	P	Ophthalmologie
139.	KAGMENI Gilles	P	Ophthalmologie
140.	NDJOLO Alexis	P	ORL
141.	NJOCK Richard	P	ORL
142.	OMGBWA EBALE André	P	Ophthalmologie
143.	BILLONG Yannick	MCA	Ophthalmologie
144.	DOHVOMA Andin Viola	MCA	Ophthalmologie
145.	EBANA MVOGO Stève Robert	MCA	Ophthalmologie
146.	KOKI Godefroy	MCA	Ophthalmologie
147.	MINDJA EKO David	MC	ORL/Chirurgie Maxillo-Faciale
148.	NGABA Olive	MC	ORL
149.	ANDJOCK NKOOU Yves Christian	MA	ORL
150.	MVILONGO TSIMI épouse BENGONO Caroline	MA	Ophthalmologie
151.	AKONO ZOUA épouse ETEME Marie Evodie	MA	Ophthalmologie
152.	ATANGA Léonel Christophe	MA	ORL-CCF
153.	MEVA'A BIOUELE Roger Christian	MA	ORL-CCF
154.	MOSSUS Yannick	MA	ORL-CCF
155.	NANFACK NGOUNE Chantal	MA	Ophthalmologie
156.	NGO NYEKI Adèle-Rose épouse MOUAHA-BELL	MA	ORL-CCF
157.	NOMO Arlette Francine	MA	Ophthalmologie
158.	ASMAOU BOUBA Dalil	CC	ORL
159.	BOLA SIAFA Antoine	CC	ORL
<b>DEPARTEMENT DE PEDIATRIE</b>			
160.	<b>ONGOTSOYI Angèle épouse PONDY (CD)</b>	P	Pédiatrie
161.	KOKI NDOMBO Paul	P	Pédiatre
162.	ABENA OBAMA Marie Thérèse	P	Pédiatrie
163.	CHIABI Andreas	P	Pédiatrie
164.	CHELO David	P	Pédiatrie
165.	NGUEFACK Séraphin	P	Pédiatrie
166.	MAH Evelyn	P	Pédiatrie
167.	NGUEFACK épouse DONGMO Félicité	P	Pédiatrie
168.	NGO UM KINJEL Suzanne épouse SAP	MCA	Pédiatrie
169.	MBASSI AWA	MC	Pédiatrie
170.	KALLA Ginette Claude épouse MBOPI KEOU	MC	Pédiatrie
171.	MEKONE NKWELE Isabelle	MA	Pédiatre

172.	EPEE épouse NGOUE Jeannette	MA	Pédiatrie
173.	KAGO TAGUE Daniel Armand	MA	Pédiatrie
174.	MEGUIEZE Claude-Audrey	MA	Pédiatrie
175.	TONY NENGOM Jocelyn	MA	Pédiatrie
176.	NOUBI N. épouse KAMGAING M.	CC	Pédiatrie
<b>DEPARTEMENT DE MICROBIOLOGIE, PARASITOLOGIE, HEMATOLOGIE ET MALADIES INFECTIEUSES</b>			
177.	<b>MBOPI KEOU François-Xavier (CD)</b>	P	Bactériologie/ Virologie
178.	ADIOGO Dieudonné	P	Microbiologie/Virologie
179.	GONSU née KAMGA Hortense	P	Bactériologie
180.	LUMA Henry	P	Bactériologie/ Virologie
181.	MBANYA Dora	P	Hématologie
182.	OKOMO ASSOUMOU Marie Claire	P	Bactériologie/ Virologie
183.	TAYOU TAGNY Claude	P	Microbiologie/Hématologie
184.	TOUKAM Michel	MC	Microbiologie
185.	LYONGA Emilia ENJEMA	MC	Microbiologie Médicale
186.	CHETCHA CHEMEGNI Bernard	MA	Microbiologie/Hématologie
187.	NGANDO Laure épouse MOUDOUTE	MA	Parasitologie
188.	NGOGANG Marie Paule	MA	Biologie Clinique
189.	KINGE Thomson NJIE	CC	Maladies Infectieuses
190.	NDOUMBA NKENGUE Annick épouse MINTYA	CC	Hématologie
191.	VOUNDI VOUNDI Esther	CC	Virologie
192.	BOUM II YAP	CC	Microbiologie
193.	BEYELA Frédérique	AS	Maladies Infectieuses
194.	ESSOMBA René Ghislain	AS	Immunologie et Maladies Infectieuses
195.	MEDI SIKE Christiane Ingrid	AS	Biologie Clinique
196.	Georges MONDINDE IKOMEY	AS	Immunologie
197.	MBOUYAP Pretty Rosereine	AS	Pharmacologie
198.	ANGANDJI TIPANE Prisca épouse ELLA	AS	Biologie Clinique /Hématologie
<b>DEPARTEMENT DE SANTE PUBLIQUE</b>			
199.	<b>KAMGNO Joseph (CD)</b>	P	Santé Publique /Epidémiologie
200.	ESSI Marie Josée	P	Santé Publique/Anthropologie Médicale
201.	BEDIANG Georges Wylfred	MCA	Informatique Médicale/Santé Publique
202.	NGUEFACK TSAGUE	MC	Santé Publique /Biostatistique
203.	TAKOUGANG Innocent	MC	Santé Publique
204.	TANYA née NGUTI K. A.	MC	Nutrition
205.	BILLONG Serges Clotaire	CC	Santé Publique
206.	KEMBE ASSAH Félix	CC	Epidémiologie
207.	KWEDI JIPPE Anne Sylvie	CC	Epidémiologie
208.	MOSSUS Tatiana née ETOUNOU AKONO	CC	Expert en Promotion de la Santé

209.	NJOUMEMI ZAKARIAOU	CC	Santé Publique/Economie de la Santé
210.	EYEBE EYEBE Serge Bertrand	CC	Santé Publique/Epidémiologie
211.	ABBA-KABIR HAAMIT-M	AS	Pharmacien
212.	AMANI ADIDJA	AS	Santé Publique
213.	MBA MAADJHOU Berjauline Camille	AS	Santé Publique/Epidémiologie Nutritionnelle
<b>DEPARTEMENT DES SCIENCES MORPHOLOGIQUES-ANATOMIE PATHOLOGIQUE</b>			
214.	<b>MENDIMI NKODO Joseph (CD)</b>	P	Anatomie Pathologie
215.	ESSAME OYONO	P	Anatomie Pathologie
216.	FEWOU Amadou	P	Anatomie Pathologie
217.	SANDO Zacharie	P	Anatomie Pathologie
218.	BISSOU MAHOP	MC	Médecine de Sport
219.	KABEYENE OKONO Angèle	MC	Histologie/Embryologie
220.	AKABA Désiré	MC	Anatomie Humaine
221.	NSEME Eric	MC	Médecine Légale
222.	NGONGANG Gilbert Frank Olivier	MA	Médecine Légale
223.	ESSAME Eric Fabrice	AS	Anatomopathologie
224.	MENDOUGA MENYE Coralie Reine Bertine épouse KOUOTOU	AS	Anatomopathologiste
<b>DEPARTEMENT DE BIOCHIMIE</b>			
225.	<b>NDONGO EMBOLA épouse TORIMIRO Judith (CD)</b>	P	Biologie Moléculaire
226.	PIEME Constant Anatole	P	Biochimie
227.	AMA MOOR Vicky Joceline	P	Biologie Clinique/Biochimie
228.	EUSTACE BONGHAN BERINYUY	CC	Biochimie
229.	GUEWO FOKENG Magellan	CC	Biochimie
230.	MBONO SAMBA ELOUMBA Esther Astrid	AS	Biochimie
<b>DEPARTEMENT DE PHYSIOLOGIE</b>			
231.	<b>ETOUNDI NGOA Laurent Serges (CD)</b>	P	Physiologie
232.	ASSOMO NDEMBA Peggy Brice	MC	Physiologie
233.	AZABJI KENFACK Marcel	CC	Physiologie
234.	DZUDIE TAMDJIA Anastase	CC	Physiologie
235.	EBELL'A DALLE Ernest Remy Hervé	AS	Physiologie humaine
<b>DEPARTEMENT DE PHARMACOLOGIE ET DE MEDECINE TRADITIONNELLE</b>			
236.	<b>NGONO MBALLA Rose ABONDO (CD)</b>	MC	Pharmaco-thérapeutique africaine
237.	NDIKUM Valentine	CC	Pharmacologie
238.	ONDOUA NGUELE Marc Olivier	AS	Pharmacologie
<b>DEPARTEMENT DE CHIRURGIE BUCCALE, MAXILLO-FACIALE ET PARODONTOLOGIE</b>			
239.	<b>BENGONDO MESSANGA Charles (CD)</b>	P	Stomatologie
240.	NOKAM TAGUEMNE M.E.	CC	Médecine Dentaire
241.	EDOUMA BOHIMBO Jacques Gérard	CC	Stomatologie et Chirurgie
242.	LOWE NANTCHOUANG Jacqueline Michèle épouse ABISSEGUE	CC	Odontologie Pédiatrique
243.	Jules Julien NDJOH	CC	Chirurgien Dentiste



244.	MBEDE NGA MVONDO Rose	CC	Médecine Bucco-dentaire
245.	MENGONG épouse MONEBOULOU Hortense	CC	Odontologie Pédiatrique
246.	BITHA BEYIDI Thècle Rose Claire	AS	Chirurgie Maxillo Faciale
247.	GAMGNE GUIADEM Catherine M	AS	Chirurgie Dentaire
248.	NIBEYE Yannick Carine Brice	AS	Bactériologie
249.	KWEDI Karl Guy Grégoire	AS	Chirurgie Bucco-Dentaire
250.	NKOLO TOLO Francis Daniel	AS	Chirurgie Bucco-Dentaire
<b>DEPARTEMENT DE PHARMACOGNOSIE ET CHIMIE PHARMACEUTIQUE</b>			
251.	<b>NTSAMA ESSOMBA Claudine (CD)</b>	P	Pharmacognosie/Chimie pharmaceutique
252.	NGAMENI Bathélémy	P	Phytochimie/ Chimie Organique
253.	NGOUPAYO Joseph	P	Phytochimie/Pharmacognosie
254.	GUEDJE Nicole Marie	MC	Ethnopharmacologie/Biologie végétale
255.	BAYAGA Hervé Narcisse	AS	Pharmacie
<b>DEPARTEMENT DE PHARMACOTOXICOLOGIE ET PHARMACOCINETIQUE</b>			
256.	<b>ZINGUE Stéphane (CD)</b>	MC	
257.	FOKUNANG Charles	P	Biologie Moléculaire
258.	MPONDO MPONDO Emmanuel	P	Pharmacie
259.	TEMBE Estella épse FOKUNANG	MC	Pharmacologie Clinique
260.	TABI OMGBA	CC	Pharmacie
261.	ANGO Yves Patrick	AS	Chimie des substances naturelles
262.	NENE AHIDJO épouse NJITUNG TEM	AS	Neuropharmacologie
<b>DEPARTEMENT DE PHARMACIE GALENIQUE ET LEGISLATION PHARMACEUTIQUE</b>			
263.	<b>NNANGA NGA Emmanuel (CD)</b>	P	Pharmacie Galénique
264.	MBOLE Jeanne Mauricette épse MVONDO M.	CC	Management de la qualité, Contrôle qualité des produits de santé et des aliments
265.	SOPPO LOBE Charlotte Vanessa	CC	Contrôle qualité médicaments
266.	MINYEM NGOMBI Aude Périne épouse AFUH	AS	Réglementation Pharmaceutique
267.	NYANGONO NDONGO Martin	AS	Pharmacie
268.	ABA'A Marthe Dereine	AS	Analyse du Médicament
269.	FOUMANE MANIEPI NGOUOPIHO Jacqueline Saurelle	AS	Pharmacologie

**P**= Professeur

**MCA**= Maître de Conférences Agrégé

**MC**= Maître de Conférences

**MA**= Maître Assistant

**CC** = Chargé de Cours

**AS** = Assistant

\*Décédé

## SERMENT D'HIPPOCRATE

Selon la déclaration de Genève (adoptée par l'assemblée mondiale des médecins de Genève en 1948, et amendée par la 22<sup>e</sup> assemblée mondiale des médecins en Australie en 1968) :

### DECLARATION DE GENEVE

*Au moment de mon admission comme membre de la profession médicale :*

*Je m'engage solennellement à consacrer toute ma vie au service de  
l'Humanité ;*

*Je réserverai à mes maîtres le respect et la gratitude qui leur sont dus ;*

*J'exercerai consciencieusement et avec dignité ma profession ;*

*La santé du malade sera ma première préoccupation ;*

*Je garderai les secrets qui me seront confiés ;*

*Je sauvegarderai par tous les moyens possibles, l'honneur et la noble  
tradition de la profession médicale ;*

*Je ne permettrai pas que les considérations d'ordres religieux, national,  
racial, politique ou social, aillent à l'encontre de mon devoir vis-à-vis du  
malade ;*

*Mes collègues seront mes frères ;*

*Je respecterai au plus haut degré la vie humaine et ceci dès la conception ;  
même sous des menaces, je n'utiliserai point mes connaissances médicales  
contre les lois de l'humanité ;*

*Je m'engage solennellement sur mon honneur et en toute liberté à garder  
scrupuleusement ces promesses.*

## RÉSUMÉ

### Introduction

Le traumatisme oculo-annexiel est une lésion ou un ensemble de lésions consécutives à l'action d'un agent physique ou d'une substance chimique intéressant le globe oculaire et ses annexes, et / ou les voies optiques. Le terme enfant désigne communément « l'être humain dans l'âge de l'enfance », considérée comme « la première période de la vie humaine, de la naissance à l'adolescence » même si les pédiatres la limitent de 0 à 15 ans. Selon l'OMS, chaque année, on estime que 3,3 à 5,7 millions de traumatismes oculaires pédiatriques se produisent dans le monde, avec une incidence élevée chez les enfants des zones rurales, dont 49% sont suffisamment graves pour nécessiter une hospitalisation. Au Cameroun, la prolifération des mototaxis comme moyen de transport dans nos multiples villes et devant les prévalences des traumatismes oculo-annexiels notées chez les enfants en dehors de Douala, il nous a paru opportun de déterminer les caractéristiques épidémiologiques, cliniques et thérapeutiques des traumatismes de l'enfant dans cette ville.

### Objectifs

Etudier les caractéristiques épidémiologiques, cliniques et thérapeutiques des traumatismes oculo-annexiels de l'enfant dans la ville de Douala.

### Méthodologie

Il s'agit d'une étude prospective et descriptive, réalisée durant 9 mois (du 1<sup>er</sup> octobre 2022 au 30 juin 2023) dans les services d'ophtalmologie de 04 Hôpitaux de la ville de Douala notamment l'Hôpital Militaire de Région n°2, l'Hôpital Général, l'Hôpital Laquintinie et l'Hôpital Gynéco-Obstétrique et Pédiatrique. Etaient inclus tous les enfants présentant un traumatisme oculo-annexiel ayant un âge inférieur ou égal à 15 ans et ayant obtenu le consentement libre et éclairé signé d'un parent ou d'un accompagnateur.

### Résultats

Au total, 79 patients (86 yeux) présentaient un traumatisme oculaire sur un total de 2475 consultations chez les enfants âgés de 0 à 15ans, soit une fréquence de 3,2%. Les patients étaient de sexe masculin dans 67,1% (n=53) pour un sex-ratio (H /F) de 2,03. La moyenne d'âge était de  $8,03 \pm 3,94$  ans. La tranche d'âge la plus représentée était celle de 10 à 12 ans avec 26,6%.

Ils n'avaient reçu aucun traitement avant l'admission dans 64,6%. Seuls 3,8% (n=3) ont consulté moins de 6h après le traumatisme. Le traumatisme était unilatéral touchant l'œil droit dans 48,84% des cas, La contusion oculaire était la principale lésion observée (63,9%). L'accident de jeu (48,1%) était la circonstance prédominante de survenue du traumatisme oculaire. Le principal agent causal était le coup de poing (16,4%). Soixante-six enfants (83,5%) avaient une acuité visuelle initiale mesurable et le taux de cécité monoculaire noté était de 12,79%.

### **Conclusion**

Les traumatismes oculo-annexiels de l'enfant sont fréquents dans la ville de Douala. L'œil droit était le plus atteint et la contusion oculaire la lésion la plus observée survenant au décours d'un accident de jeu. La cécité monoculaire ici observée, conditionne une prise en charge précoce et urgente afin de préserver la vue et l'avenir de nos tout-petits.

**Mots clés :** annexes, globe oculaire, traumatisme, enfant, Douala, Cameroun.

## SUMMARY

### **Introduction**

Oculo-annexal trauma is an injury, or a series of injuries, resulting from the action of a physical agent or chemical substance affecting the eyeball and its appendages, and/or the optic pathways. The term "child" is commonly used to refer to "human beings in their infancy", considered to be "the first period of human life, from birth to adolescence", even if pediatricians limit this period to 0 to 15 years of age. According to the WHO, an estimated 3.3 to 5.7 million pediatric eye injuries occur worldwide each year, with a high incidence among children in rural areas, 49% of which are severe enough to require hospitalization. In Cameroon, with the proliferation of mototaxis as a means of transport in our many cities, and given the prevalence of oculo-annexal trauma noted in children outside Douala, we felt it appropriate to determine the epidemiological, clinical and therapeutic characteristics of childhood trauma in this city.

### **Objective**

To study the epidemiological, clinical and therapeutic characteristics of oculo-annexal trauma in children in the city of Douala.

### **Methodology**

This was a prospective, descriptive study conducted over a 9-month period (from October 1, 2022 to June 30, 2023) in the ophthalmology departments of 04 hospitals in the city of Douala, notably the Regional Military Hospital No. 2, the General Hospital, the Laquintinie Hospital and the Gynecological-Obstetric and Pediatric Hospital. All children with oculo-annexal trauma up to 15 years of age were included, with free and informed consent signed by a parent or guardian.

### **Results**

A total of 79 patients (86 eyes) presented with ocular trauma out of a total of 2,475 consultations in children aged 0-15 years, representing a frequency of 3.2%. Patients were male in 67.1% (n=53), with a sex ratio (M/F) of 2.03. Mean age was  $8.03 \pm 3.94$  years. The most represented age group was 10 to 12 with 26.6%. They had received no treatment prior to admission in 64.6% of cases. Only 3.8% (n=3) consulted less than 6 hours after the trauma. Trauma was unilateral, affecting the right eye in 48.84% of cases. Ocular contusion was the

main injury observed (63.9%). Gambling accident (48.1%) was the predominant circumstance in which ocular trauma occurred. The main causal agent was a punch (16.4%). Sixty-six children (83.5%) had measurable initial visual acuity, and the rate of monocular blindness was 12.79%.

### **Conclusion**

Ocular-annexal trauma in children is common in the city of Douala. The right eye was the most severely affected, and ocular contusion was the most common lesion observed after a play accident. The monocular blindness observed here calls for early and urgent treatment to preserve the sight and future of our little ones.

**Key words:** appendages, eyeball, trauma, child, Douala, Cameroon.

## ABREVIATIONS, ACRONYMES ET SIGLES

<b>AV :</b>	acuité visuelle
<b>AVP :</b>	accident de la voie publique
<b>BETT :</b>	Birmingham Eye Trauma Terminology
<b>BAV :</b>	baisse de l'acuité visuelle
<b>CBV :</b>	coup et blessure volontaire
<b>CE :</b>	corps étranger
<b>CEIO :</b>	corps étranger intra oculaire
<b>CIER :</b>	Comité Institutionnel d'Ethique et de Recherche
<b>CIM :</b>	classification internationale des maladies
<b>DR :</b>	décollement de la rétine
<b>FMSB :</b>	Faculté de Médecine et des Sciences Biomédicales
<b>FSEC :</b>	femtoseconde
<b>HGD :</b>	Hôpital Général de Douala
<b>HGOPED :</b>	Hôpital Gynéco-Obstétrique et Pédiatrique de Douala
<b>HLD :</b>	Hôpital Laquintinie de Douala
<b>HMR2 :</b>	Hôpital Militaire de Région N°2
<b>HSC :</b>	hémorragie sous conjonctivale
<b>HTO :</b>	hypertonie oculaire
<b>LAF :</b>	lampe à fente
<b>LCET : 1</b>	imboconjunctivite endémique des tropiques
<b>OCT :</b>	Tomographie à Cohérence Optique
<b>ORL :</b>	Oto-rhino-laryngologie
<b>OTS :</b>	Ocular Trauma Score
<b>PEC :</b>	prise en charge
<b>PIO :</b>	pression Intra Oculaire
<b>SAT :</b>	sérum antitétanique
<b>VAT :</b>	vaccin antitétanique

## LISTE DES TABLEAUX

<b>Tableau I</b> : calcul du score de l'OTS. ....	29
<b>Tableau II</b> : probabilité du résultat visuel .....	29
<b>Tableau III</b> : classification de DUA. ....	31
<b>Tableau IV</b> : comparaison entre CES et CEIO. ....	39
<b>Tableau V</b> : traitement .....	43
<b>Tableau VI</b> : fréquences des traumatismes oculo-annexiels chez l'enfant dans le monde. ....	46
<b>Tableau VII</b> : fréquences des traumatismes oculo-annexiels chez l'enfant en Afrique .....	47
<b>Tableau VIII</b> : répartition de la population selon leur scolarisation.....	61
<b>Tableau IX</b> : répartition selon les données anamnestiques.....	61
<b>Tableau X</b> : répartition de la population en fonction des anomalies oculaires antérieures.....	62
<b>Tableau XI</b> : répartition selon la nature du traumatisme .....	63
<b>Tableau XII</b> : répartition selon les lésions à l'examen physique.....	65
<b>Tableau XIII</b> : acuité visuelle et poursuite oculaire à l'examen initial .....	66
<b>Tableau XIV</b> : répartition de la population en fonction des complications .....	67
<b>Tableau XV</b> : répartition selon l'évolution .....	68
<b>Tableau XVI</b> : acuité visuelle corrigée. ....	68



**LISTE DES FIGURES**

**Figure 1:** coupe sagittale du globe oculaire..... 8

**Figure 2:** rétinothographie couleur d'un fond d'œil humain..... 10

**Figure 3:** origine vasculaire de la rétine. .... 11

**Figure 4:** organisation du réseau microvasculaire de la rétine. .... 12

**Figure 5:** coupe d'une paupière..... 13

**Figure 6:** appareil lacrymal. .... 14

**Figure 7:** coupe des muscles oculomoteurs..... 15

**Figure 8:** coupe de l'orbite. .... 15

**Figure 9:** schéma de la conjonctive..... 16

**Figure 10:** schéma d'un bâtonnet et d'un cône. .... 19

**Figure 11:** schéma de la rétine. .... 20

**Figure 12:** structure de la rhodopsine et son organisation dans la membrane des disques des bâtonnets..... 20

**Figure 13:** spectre d'absorption des pigments visuels des cônes et de la rhodopsine..... 21

**Figure 14:** mécanisme d'activation de la phototransduction..... 23

**Figure 15:** A. mécanisme d'inactivation de la phototransduction : inactivation de la rhodopsine. B. mécanisme d'inactivation de la phototransduction : inactivation de la phosphodiesterase. C. mécanisme d'inactivation de la phototransduction : synthèse de GMPc ..... 24

**Figure 16:** schéma simplifié de la formation de l'œil. (1) Bourgeonnement de la vésicule optique à partir du diencephale. (2) et (3) Mise en place de la cupule optique et de la placode cristallinienne. (4) et (5) Mise en place de la rétine et du cristallin. .... 26

**Figure 17:** classification de BETT ..... 28

**Figure 18:** échographie oculaire..... 33

**Figure 19 :** A. hémorragie sous-conjonctivale traumatique étendue. B. hémorragie sous-conjonctivale. .... 36

**Figure 20:** plaie de cornée post-traumatique..... 37

**Figure 21:** petite plaie cornéosclérale..... 37

**Figure 22:** corps étranger cornéen superficiel..... 38

**Figure 23:** corps étranger conjonctival superficiel..... 39

**Figure 24 :** plaie de la paupière inférieure. .... 41

<b>Figure 25:</b> enfant de neuf ans, hématome compressif d'évolution progressive du toit de l'orbite gauche. Décompression en raison d'une baisse d'acuité visuelle. Évolution favorable sans séquelle. Aspect clinique (A) et vue TDM en coupe coronale (B).....	42
<b>Figure 26:</b> traumatismes oculaires combinés. ....	43
<b>Figure 27:</b> diagramme de flux des patients. ....	58
<b>Figure 28:</b> répartition de la population selon l'âge. ....	59
<b>Figure 29:</b> répartition de la population selon le sexe .....	60
<b>Figure 30:</b> répartition de la population selon le lieu de résidence.....	60
<b>Figure 31:</b> répartition selon le délai entre la survenue du traumatisme et la consultation. ...	62
<b>Figure 32:</b> répartition selon l'œil traumatisé .....	63
<b>Figure 33:</b> répartition selon les circonstances de survenue du traumatisme .....	64
<b>Figure 34:</b> répartition selon l'agent causal .....	64
<b>Figure 35:</b> répartition selon les symptômes. ....	65
<b>Figure 36:</b> répartition en fonction de l'éligibilité pour l'examen de l'acuité visuelle. ....	66
<b>Figure 37 :</b> modalités de prise en charge.....	67

**INTRODUCTION**

Le traumatisme oculo-annexiel est une lésion ou un ensemble de lésions consécutives à l'action d'un agent physique ou d'une substance chimique intéressant le globe oculaire et ses annexes, et / ou les voies optiques [1]. Les traumatismes oculo-annexiels représentent un problème de santé publique majeur du fait de leur fréquence en consultation et la gravité des lésions qu'ils engendrent [2]. Ils sont responsables de séquelles physiques et psychologiques importantes sources de réinsertion sociales parfois difficiles [2]. Le terme enfant désigne communément « l'être humain dans l'âge de l'enfance », l'enfance est considérée comme « la première période de la vie humaine, de la naissance à l'adolescence » [3], même si les pédiatres la limitent de 0 à 15 ans. Chez l'enfant, les traumatismes oculo-annexiels constituent une cause importante de morbidité et la principale cause de cécité monoculaire non congénitale [4].

Les traumatismes oculo-annexiels sont multiples et fréquemment rencontrés à travers le monde [5]. Selon l'OMS, chaque année, on estime que 3,3 à 5,7 millions de traumatismes oculaires pédiatriques se produisent dans le monde, avec une incidence élevée chez les enfants des zones rurales, dont 49% sont suffisamment graves pour nécessiter une hospitalisation. Par ailleurs, 1,5 million de personnes dans le monde seraient aveugles à la suite d'un traumatisme [5].

Aux Etats-Unis d'Amérique, environ deux millions quatre cent mille cas de traumatismes oculo-annexiels surviennent chaque année et 35% de ces traumatismes concernent les enfants [6]. Les traumatismes oculaires constituent la deuxième cause de demande de soins ophtalmologiques chez les enfants après le strabisme [7].

En île de France, une étude réalisée par Mayouego et al avait trouvé que la prévalence des traumatismes oculo-annexiels chez les enfants était de 45,22% en 2015 [8].

En Afrique, des études réalisées en milieux hospitaliers montraient que les enfants représentent une proportion importante des cas de traumatismes oculo-annexiels. Ainsi, Mahmoud et al rapportaient en 2008, une prévalence de 49,7% d'enfants parmi les admissions en ophtalmologie pour traumatismes oculo-annexiels [9]. Pour Gaboune et al en 2007, 33,4% des admissions pour traumatismes oculo-annexiels ont concerné la tranche d'âge de 4 à 16 ans [10]. Au Congo, Makita et al retrouvaient une prévalence de 12,3% en 2016 [11]. Eballe et al en 2006 au Cameroun trouvaient que les traumatismes oculo-annexiels avaient une prévalence de 4,9% et ils étaient la principale cause de cécité monoculaire chez les enfants de 0 à 15 ans [12]. Koki et al en 2014 au Cameroun trouvaient que la fréquence des traumatismes oculaires chez l'enfant était de 5,21% [13].

Les traumatismes oculo-annexiels sont de trois types : à globe fermé (contusion, brûlures), à globe ouvert (plaie perforante), avec ou sans corps étranger intraoculaire. L'examen ophtalmologique doit être complet, bilatéral et comparatif. Son diagnostic est clinique. Ses complications organiques et fonctionnelles engagent très souvent le pronostic visuel.

La ville de Douala est riche en mototaxis qui se révèlent être le moyen quasi constant de transport des enfants pour l'école. Devant les prévalences des traumatismes oculo-annexiels notées chez les enfants en dehors de Douala, il nous a paru opportun de déterminer les caractéristiques épidémiologiques, cliniques et thérapeutiques des traumatismes de l'enfant dans cette ville.

**CHAPITRE I : CADRE DE LA RECHERCHE**

## **I.1 JUSTIFICATION DE LA RECHERCHE**

L'œil humain est l'organe de la vision qui lui permet de capter la lumière, pour ensuite l'analyser et interagir avec son environnement. C'est donc un organe qui peut être sujet à divers traumatismes tant chez l'adulte que chez l'enfant. Les traumatismes oculo-annexiels sont un problème majeur de santé publique à travers le monde avec un impact fonctionnel et psychosocial particulier chez l'enfant. Bien que des moyens de prévention considérables aient été déployés, le taux d'incidence mondial annuel des traumatismes oculo-annexiels est de 3,5/100 000 personnes selon l' Organisation mondiale de la santé [14]. L'OMS décrit que, 1,6 million de personnes dans le monde ont une cécité légale et 2,3 millions de personnes ont une basse vision bilatérale suite à des traumatismes oculo-annexiels [14]. Dans notre contexte, les récentes études montraient une prévalence élevée des traumatismes oculo-annexiels de l'enfant dans la ville de Yaoundé. Qu'en est-il de la ville de Douala ? Ce qui nous donne alors l'opportunité de déterminer les aspects épidémiologiques et cliniques des traumatismes oculo-annexiels de l'enfant dans la ville de Douala.

## **I.2 QUESTION DE RECHERCHE**

Quelles sont les caractéristiques épidémiologiques, cliniques et thérapeutiques des traumatismes oculo-annexiels de l'enfant dans la ville de Douala ?

## **I.3 HYPOTHESE DE RECHERCHE**

Devant les prévalences notées à Yaoundé, les traumatismes oculo-annexiels chez les enfants dans la ville de Douala ont probablement une prévalence encore plus élevée.

## **I.4 OBJECTIFS**

### **I.4.1 Objectif général**

Etudier les caractéristiques épidémiologiques, cliniques et thérapeutiques des traumatismes oculo-annexiels de l'enfant dans la ville de Douala.

### **I.4.2 Objectifs spécifiques**

1. Décrire le profil épidémiologique de la population étudiée.
2. Déterminer les facteurs associés aux traumatismes oculo-annexiels de l'enfant.
3. Décrire les caractéristiques cliniques des traumatismes ophtalmiques de l'enfant dans notre milieu.
4. Déterminer les caractéristiques thérapeutiques des traumatismes de l'enfant.

## **I.5 DEFINITION DES TERMES OPERATIONNELS.**

### ➤ **Traumatisme oculo-annexiel**

Le traumatisme oculo-annexiel est une lésion ou un ensemble de lésions consécutives à l'action d'un agent physique ou d'une substance chimique intéressant le globe oculaire et ses annexes, et / ou les voies optiques [1].

### ➤ **Enfant**

Un enfant est un jeune être humain de 0 à 15 ans en cours de développement et dépendant de ses parents ou d'autres adultes.



**CHAPITRE II : REVUE DE LA LITTERATURE**

## II.1 RAPPEL DES CONNAISSANCES

### II.1.1 Anatomie

Le globe oculaire est un organe sphérique de la fonction visuelle. Il est situé dans l'orbite sans être directement en contact avec celui-ci [14]. Sa longueur axiale normale est de 24 mm, son poids de 7g et son volume de  $6,5 \text{ cm}^3$ . Il est constitué de trois enveloppes :

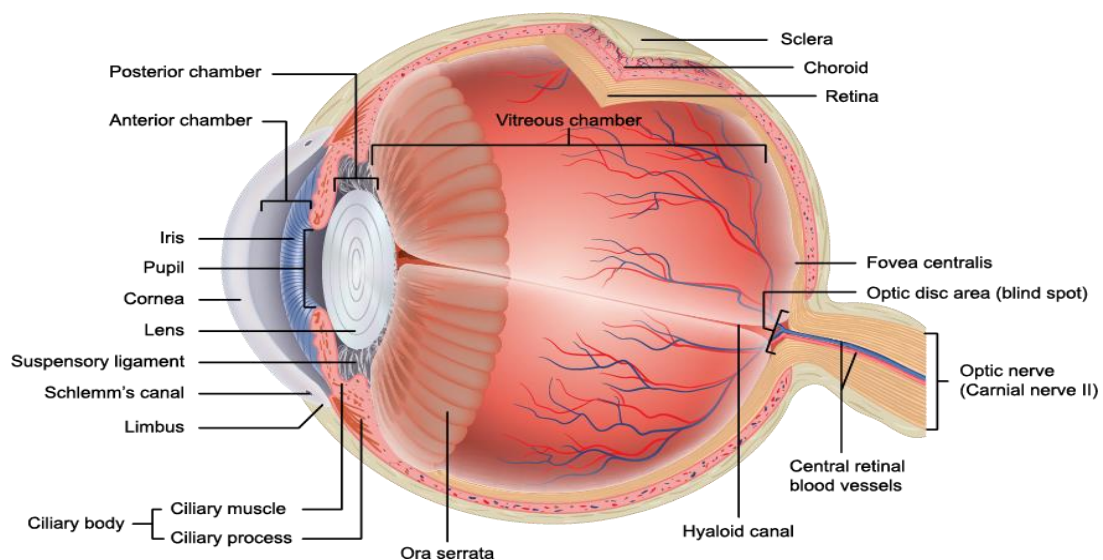
- La sclérotique-cornée (enveloppe externe)
- L'uvée (enveloppe intermédiaire)
- La rétine (enveloppe interne).

Il contient trois milieux transparents :

- ❖ L'humeur aqueuse
- ❖ Le cristallin
- ❖ Le corps vitré

On divise le globe oculaire en deux segments :

- Le segment antérieur (jusqu'au cristallin) comprenant la cornée, l'iris et le cristallin. Il est divisé en deux chambres :
  - La chambre antérieure en avant de l'iris
  - La chambre postérieure en arrière de l'iris [14].
- Le segment postérieur (en arrière du cristallin) comprenant le corps vitré, la rétine, la choroïde et la sclère [14].



**Figure 1:** coupe sagittale du globe oculaire.

Source: *Stepwards-ophthalmological anatomy*

## **II.1.2. Enveloppes de l'œil**

### **II.1.2.1. La sclérotique ou tunique fibreuse**

Elle constitue la couche la plus externe du globe oculaire. C'est une membrane blanche et opaque résistante occupant les 4/5ème de la surface du globe. Sa structure est tendineuse, acellulaire et son épaisseur varie de 1 à 2 mm Elle est traversée en arrière par le nerf optique et latéralement par les vaisseaux et les nerfs. Dans sa partie antérieure, elle est recouverte par la conjonctive. Les muscles oculomoteurs s'y insèrent. Son principal rôle est de maintenir la forme, le tonus et l'intégrité du globe oculaire. Elle est encastrée en avant par la cornée qui est transparente et assimilable à un verre de montre [15].

### **II.1.2.2. L'uvée ou tunique vasculaire ou membrane musculo-vasculaire ou tractus uvéal**

Elle se divise d'arrière en avant en 03 segments : la choroïde en arrière, la zone ciliaire ou corps ciliaire intermédiaire et l'iris en avant [16].

#### **a) La choroïde**

Elle est située entre la sclérotique en dehors et la rétine en dedans dans les 2/3 postérieurs environ du globe. Elle est essentiellement constituée de vaisseaux responsable en grande partie de la nutrition rétinienne [16].

#### **b) Le corps ciliaire**

Partie située entre l'ôra serrata (limite de la rétine sensible) et l'iris. Il est constitué du muscle ciliaire responsable de l'accommodation et des procès ciliaires : petites glandes sécrétantes, produisant l'humeur aqueuse [16].

#### **c) L'iris**

Diaphragme circulaire en avant du cristallin. Son centre est percé d'un orifice : la pupille. Il est animé par deux muscles lisses à savoir le dilatateur (mydriase) et le sphincter (myosis) [16].

### **II.1.2.3. La rétine ou membrane nerveuse**

Située en dedans de la choroïde, elle recouvre toute la face interne de cette membrane [16]. Elle est divisée en deux (02) parties :

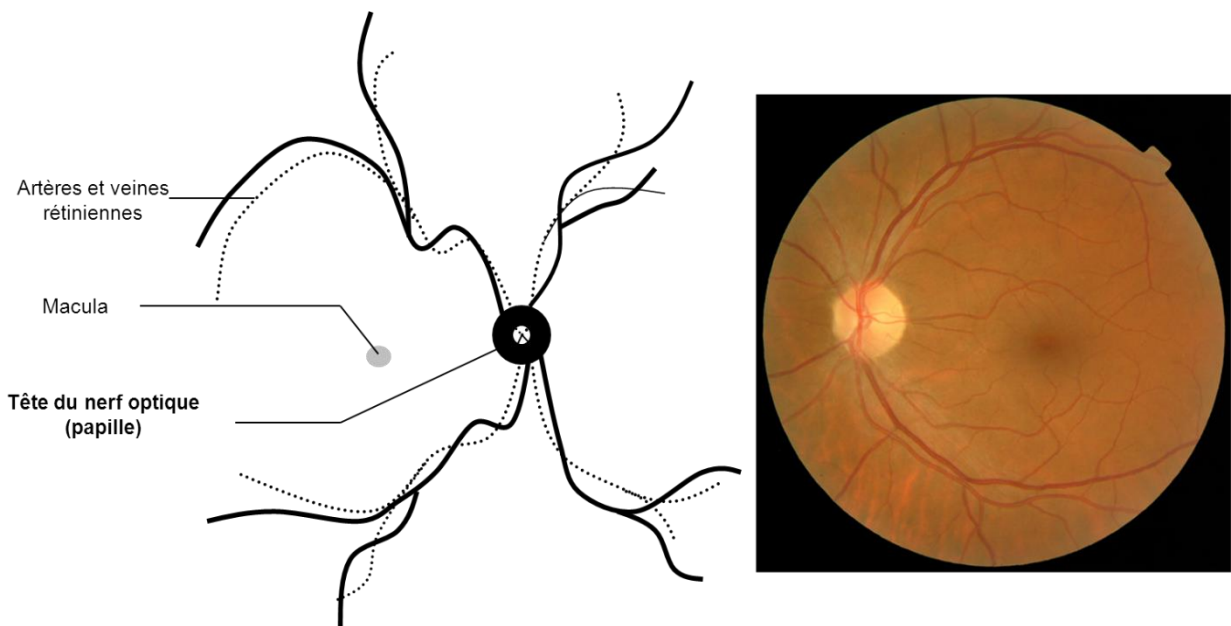
- Une partie postérieure, sensorielle : rétine proprement dite.
- Une partie antérieure, rétine ciliaire : tapisse la face interne du corps ciliaire et de l'iris. Ces deux parties sont séparées par l'ôra serrata [16].

La rétine sensorielle : membrane mince, rosée, transparente, présente deux faces :

- La face externe : appliquée sur la choroïde sans adhérer.

- La face interne : elle présente deux zones particulières :
  - La macula (tâche jaune) : dépression elliptique de teinte jaune [16].

La macula lutea est caractérisée par une concentration maximale de cônes. Elle est située dans l'axe de la pupille. Elle contient en son centre une petite dépression, la fovéa : entièrement composée de cônes, celle-ci est la zone d'acuité maximale de l'œil, c'est-à-dire celle qui donne la vision la plus précise en éclairage diurne. C'est sur elle que l'on amène l'image du point vers lequel on dirige le regard [16].
  - La papille (tâche aveugle) : c'est le point de convergence des fibres optiques de la rétine qui se rassemblent pour former le nerf optique et mesure entre 1,5 et 2,5 mm [16].



**Figure 2:** rétiniographie couleur d'un fond d'œil humain.

Source : centre ophtalmologique pôle vision val d'ouest.

#### ➤ **Vascularisation de la rétine**

La rétine est vascularisée par deux réseaux vasculaires différents, sans connexions anatomiques entre eux en conditions physiologiques : le réseau capillaire rétinien et le réseau choroidien [17].

- **Le réseau capillaire rétinien**, assure la vascularisation directe des couches rétiniennes internes.

L'artère centrale de la rétine naît « *primitivement* » de l'artère carotide interne, emprunte ensuite un trajet intra neural en donnant l'artère ophtalmique pour finalement émerger à la papille optique où elle se divise en deux troncs ; **supérieur et inférieur**, qui donnent chacun

deux branches terminales ; **temporales** et **nasales**. Cette division des artères est terminale et chacune des artères vascularise un quadrant de la rétine interne [17].

Les capillaires bourgeonnent à partir des artérioles, formant des tubules de 5 à 6  $\mu\text{m}$ .

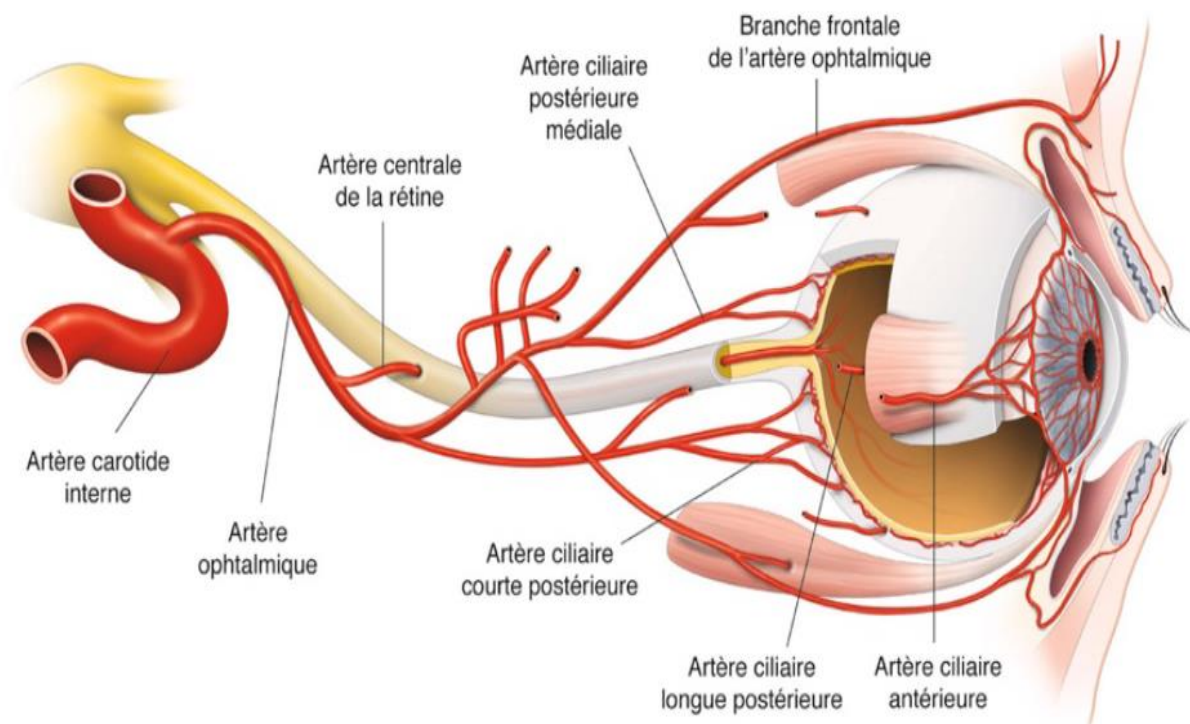
Ils s'organisent en 3 couches ; la première se situe à la surface interne de la rétine dans la couche des cellules ganglionnaires. Les deux autres sont interconnectées et réparties l'une dans la couche nucléaire interne et l'autre dans la couche plexiforme externe. Elles sont composées de cellules endothéliales à jonctions serrées assises sur une épaisse membrane basale. Des péricytes et des cellules microgliales les entourent et les rendent non fenestrés [17].

- **Le réseau choroïdien** assure quant à lui, la vascularisation de la rétine externe et notamment les photorécepteurs [17].

La vascularisation choroïdienne provient des ramifications en arrière des artères

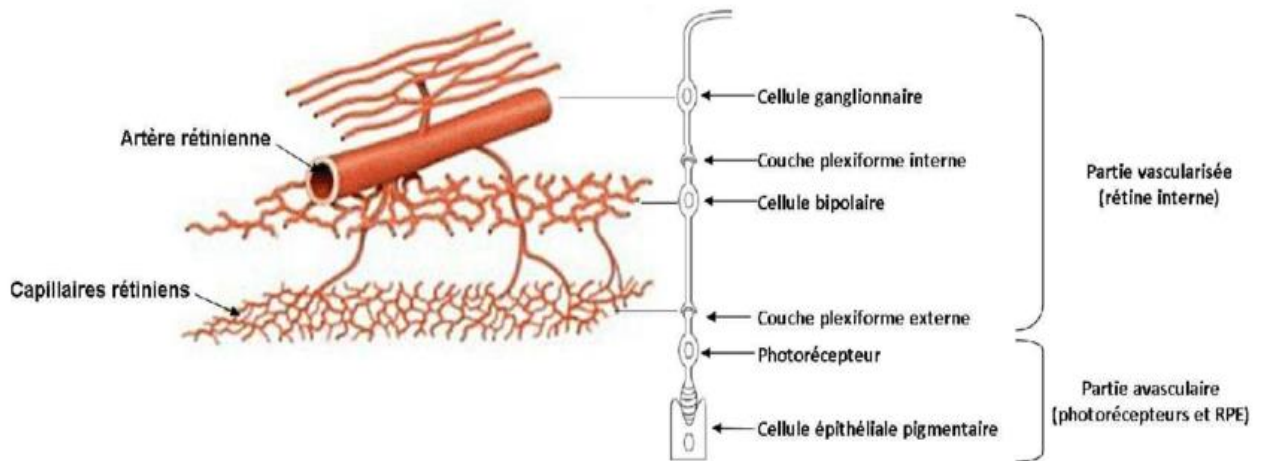
Ciliaires courtes postérieures et en avant des artères récurrentes du grand artériel de l'iris [17].

Le système vasculaire choroïdien apporte les nutriments et l'oxygène à la rétine externe de façon indirecte, car la rétine externe ne comporte pas de réseau capillaire nourricier [17].



**Figure 3:** origine vasculaire de la rétine.

Source : rapport SFO 2014.



**Figure 4:** organisation du réseau microvasculaire de la rétine.

Source : adapté de (Bek and Jensen 1993).

#### ➤ Drainage veineux

Le système veineux suit l'arrangement artériolaire. Les veines rétiennes accompagnent les artères en se croisant par endroits. Elles convergent dans la région péri papillaire formant la veine centrale de la rétine. Celle-ci possède un diamètre d'environ 200 $\mu$ m. En quittant le globe, la veine centrale traverse le nerf optique, drainant le sang dans la veine ophtalmique puis le sinus caverneux [17].

#### ➤ Innervation de la rétine

L'innervation autonome de la circulation oculaire est réservée aux vaisseaux de l'uvée et au nerf optique. La rétine ne semble pas bénéficier d'une innervation sympathique et parasympathique. Les nerfs sympathiques postganglionnaires prennent naissance dans le ganglion cervical supérieur. L'innervation parasympathique prend son origine dans le ganglion ptérygopalatin à travers le nerf facial.

### II.1.2.4. Le contenu : Les milieux transparents

#### II.1.2.4.1. L'humeur aqueuse

C'est un liquide incolore et limpide continuellement sécrété par les vaisseaux des procès ciliaires. Elle est sous tension et maintient les parois des chambres écartées.

#### II.1.2.4.2. Le cristallin

Le cristallin est une lentille optique biconvexe de l'œil. Il constitue la deuxième structure réfractive de l'œil après la cornée. Il compte pour le tiers du dioptré optique, sa puissance réfractive normale est d'environ 20 dioptries dans l'œil humain[15]. Le cristallin est situé en arrière de l'iris et rattaché au corps ciliaire par les zonules [15].

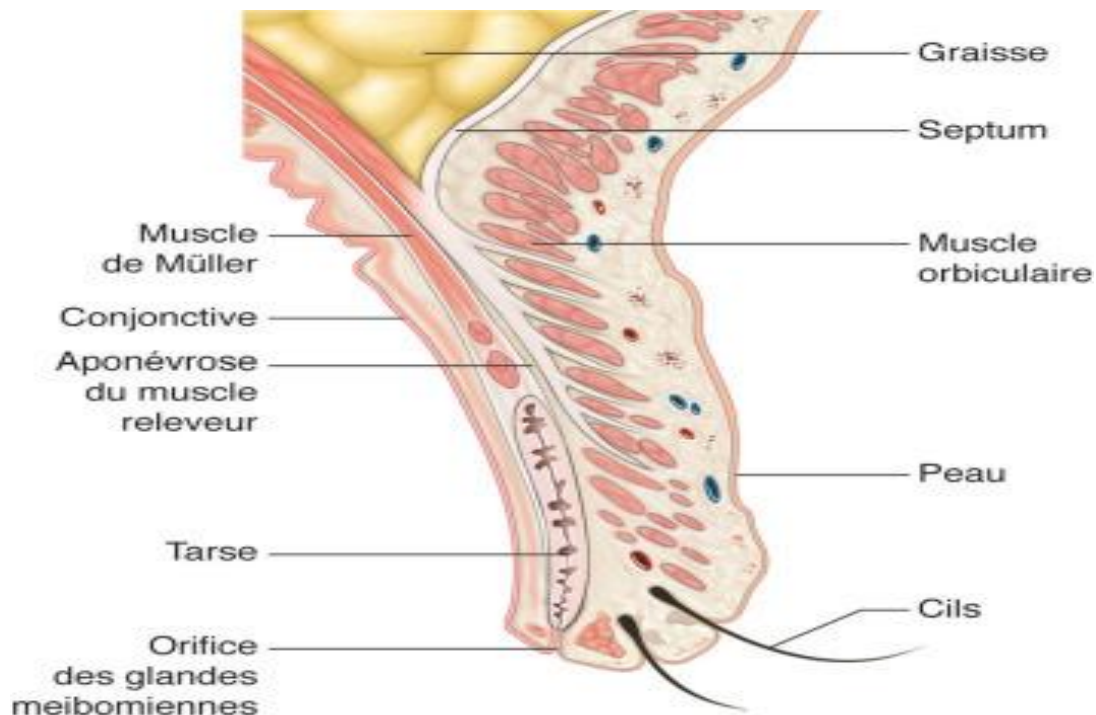
#### II.1.2.4.3. Le vitré

Il s'agit d'une structure gélifiée au centre et fibreuse en périphérie. Le vitré occupe les 4/5ème du volume oculaire soit 4 ml. Il a un rôle de tampon de la rétine et effectue ses échanges avec les différentes structures avoisinantes. Il est entouré d'une fine membrane appelée l'**hyaloïde**, tapissant la face interne de la rétine. Toute traction des fibres vitréennes de la base du vitré peut déchirer la rétine ou la décoller [15].

#### II.1.2.5. Les annexes de l'œil.

##### II.1.2.5.1. Les paupières

Les paupières recouvrent la partie antérieure du globe oculaire. Ce sont des structures cutané-musculo-fibreuses richement vascularisées et innervées. Elles ont pour rôle de protéger le globe oculaire, de drainer le cul-de-sac lacrymal et de participer à la mimique [15].

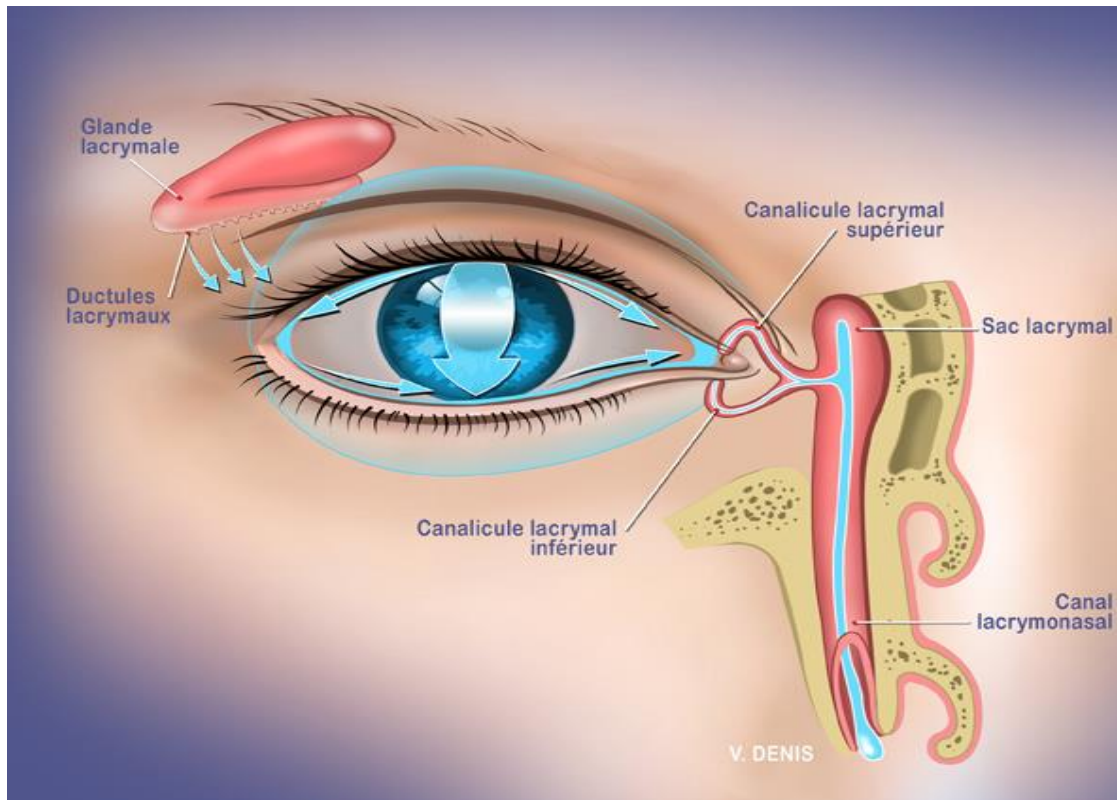


**Figure 5:** coupe d'une paupière.

Source : rapport SFO 2017

### II.1.2.5.2. Les voies lacrymales

Les larmes, sécrétées par les glandes lacrymales, forment dans le cul-de-sac conjonctival inférieur : le lac lacrymal. Elles traversent successivement : les points lacrymaux (supérieur et inférieur), les canalicules (supérieur et inférieur), le canal commun, le sac lacrymal et le conduit lacrymo-nasal pour se déverser finalement au niveau des fosses nasales [15].



**Figure 6:** appareil lacrymal.

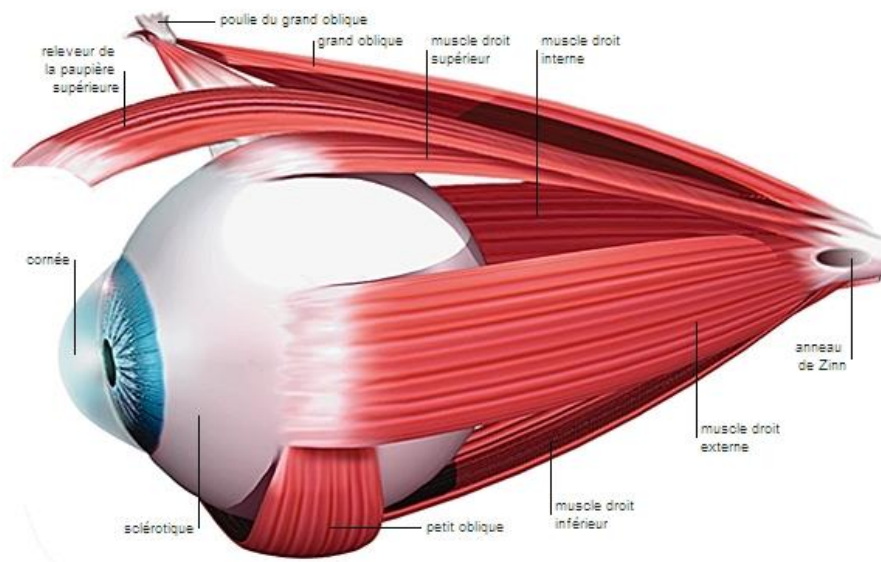
Source : [larmealoeil.wikeo.net/le-système-lacrymal](http://larmealoeil.wikeo.net/le-système-lacrymal)

### II.1.2.5.3. Les muscles oculomoteurs

Le système musculaire oculomoteur comprend six muscles :

- Quatre muscles droits dont le muscle droit supérieur (nerf III), le muscle droit inférieur (nerf III), le muscle droit médial (nerf III) et le muscle droit latéral (nerf VI).
- Deux muscles obliques, le muscle oblique supérieur (nerf IV) et le muscle oblique inférieur (nerf III) [15].



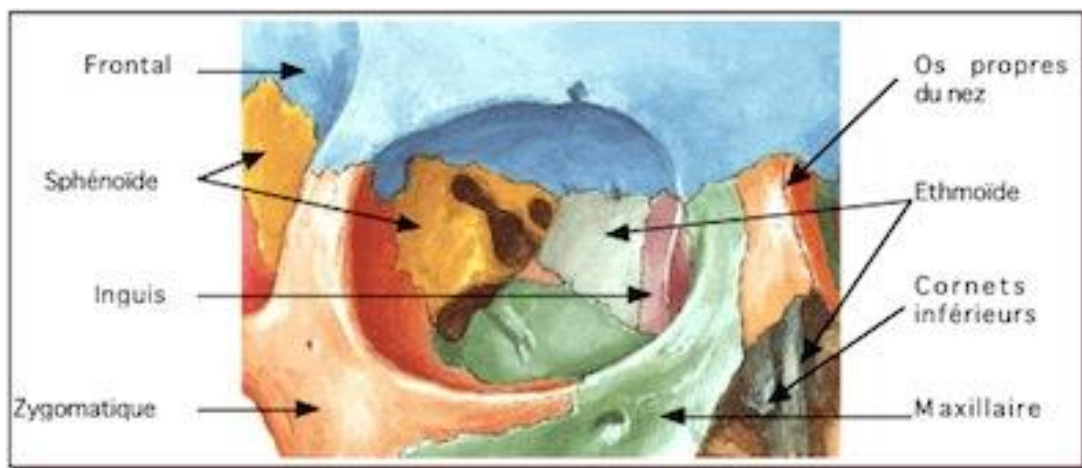


**Figure 7:** coupe des muscles oculomoteurs.

Source : archive Larousse.

#### II.1.2.5.4. L'orbite osseuse

Situées à la partie haute de la face, à la jonction avec les fosses crâniennes antérieures et moyennes, de chaque côté des cavités nasales, les deux orbites sont entourées par les cavités sinusiennes de la face. Chaque orbite est une cavité limitée par sept os de la face et du crâne. Elles sont le siège d'anastomoses entre les deux systèmes carotidiens interne et externe. Il est classique de séparer le contenant, l'orbite osseuse et le contenu : bulbe de l'œil, nerf optique, muscles orbitaires, glande lacrymale principale, corps adipeux de l'orbite, artères, veines et nerfs [15].



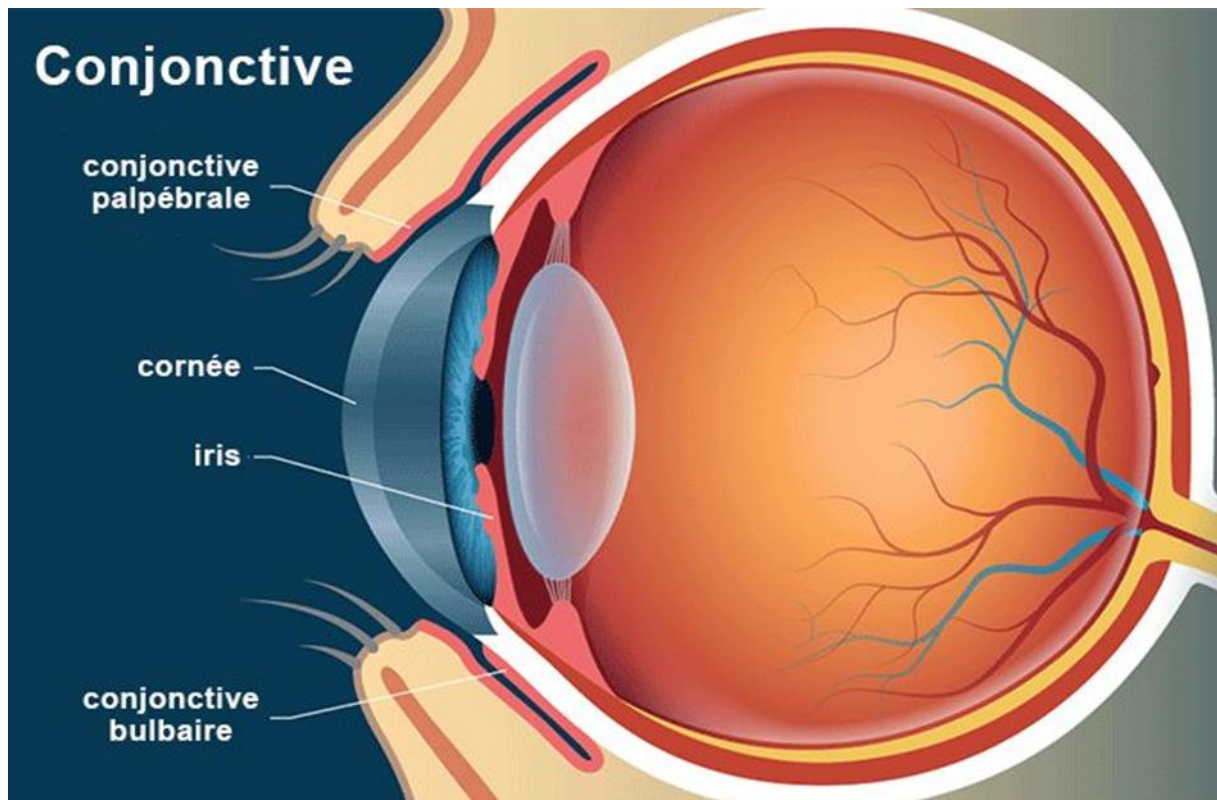
**Figure 8:** coupe de l'orbite.

Source : Netter F.H. (1997). *Atlas d'anatomie humaine. Icon learning systems. 2ème édition Masson.*

### II.1.2.5.5. La conjonctive

Membrane mince et fragile, recouvre la face postérieure des paupières ; elle se réfléchit pour s'insérer au globe tout autour du limbe [18]. Elle comporte deux segments :

- **Conjonctive bulbaire.** Cette partie de la conjonctive recouvre la partie antérieure de la sclérotique (le « blanc » de l'œil). La conjonctive bulbaire s'arrête à la jonction entre la sclérotique et la cornée ; il ne couvre pas la cornée.
- **Conjonctive palpébrale.** Cette partie recouvre la surface interne des paupières supérieures et inférieures. Un autre terme pour la conjonctive palpébrale est la conjonctive tarsienne [18].



**Figure 9:** schéma de la conjonctive.

Source : anatomie de l'œil.

### **II.1.2.5.6. L'orbite graisseuse**

Elle remplit le reste de la cavité orbitaire. Elle se défend mal contre l'infection et s'atrophie quand elle est mal irriguée [18].

### **II.1.2.6. Les voies optiques**

Elles permettent la transmission des influx visuels rétiniens aux centres corticaux de la vision [19]. Les voies optiques comprennent :

- **Le nerf optique** : traverse l'orbite et pénètre dans le crâne par les trous optiques son origine est la papille, visible à l'examen du fond d'œil [19].
- **Le chiasma** : au-dessus de la selle turcique, les deux nerfs optiques se réunissent pour former le chiasma où se fait un croisement partiel des fibres optiques (hémidécussation), intéressant uniquement les fibres en provenance des hémirétines nasales. Les fibres issues de la partie temporale de la rétine gagnent quant à elles la voie optique homolatérale [19].
- **Les bandelettes optiques** naissent des angles postérieurs du chiasma et contiennent des fibres provenant des deux hémirétines regardant dans la même direction. Elles contournent les pédoncules cérébraux [19].
- **Les corps genouillés latéraux** : ils font saillie sur la face latérale du pédoncule cérébrale [19].
- **Les radiations optiques** : de la face latérale du pédoncule cérébrale partent les radiations optiques. Elles sont constituées par le troisième neurone des voies optiques, et forment une lame de substance blanche intracérébrale moulée sur la face externe du ventricule latéral qui gagne le cortex visuel situé sur la face interne du lobe occipital [19].
- **Le cortex occipital** reçoit les informations visuelles, les décode, les trie et les oriente vers différentes parties du cerveau.

### **II.1.3. Physiologie de la rétine**

#### **II.1.3.1. La transduction lumineuse ou phototransduction.**

La phototransduction est l'ensemble des processus biochimiques impliqués dans la conversion du signal lumineux en message nerveux.

#### **II.1.3.2. Structure de la rétine.**

La rétine peut être divisée en une portion neurale (rétine neurale) et épithéliale (épithélium pigmentaire rétinien [EPR]) [20].

**La rétine neurale** inclut des cellules nerveuses (photorécepteurs et cellules horizontales, amacrines, bipolaires et ganglionnaires) et les cellules gliales de Müller. Il existe par ailleurs plusieurs sous-types de cellules amacrines, bipolaires et ganglionnaires. La lumière est absorbée par les photorécepteurs (cônes et bâtonnets) qui transmettent un influx nerveux au cerveau par le biais du nerf optique. La lumière doit donc traverser différentes couches de cellules nerveuses avant d'atteindre les photorécepteurs [20].

**L'EPR** joue des rôles oculaires essentiels : barrière sang-rétine, échange de nutriments et métabolites avec les photorécepteurs, phagocytose de la portion apicale du segment externe des photorécepteurs, régénération du chromophore des pigments visuels, synthèse de mélanine et adhésion de la rétine neurale au fond du globe oculaire [20].

### **II.1.3.3. Particularités de la distribution des photorécepteurs dans la rétine.**

La distribution et la densité axiale des cônes et des bâtonnets sont très différentes dans la rétine humaine [20]. En effet, environ 110 millions de bâtonnets sont répartis dans toute la rétine sauf dans la région de la macula où on retrouve la majorité des 6,4 millions de cônes environ [20]. Il existe une petite dépression de  $\sim 1,2$  mm de diamètre au centre de la macula, appelée fovéa, où la concentration de cônes est très élevée et celle des bâtonnets extrêmement faibles, et même inexistante dans la partie centrale de 300  $\mu\text{m}$  de la fovéa, appelée fovéala. Cette dépression est caractérisée par l'absence de vascularisation [20].

### **II.1.3.4. Structure et sensibilité des photorécepteurs et leurs circuits neuronaux.**

La structure des bâtonnets et des cônes est globalement très similaire. Ils sont constitués d'un segment externe, un segment interne, un noyau et une terminaison synaptique [20]. Les cônes se distinguent toutefois des bâtonnets par la forme de leur segment externe. On observe donc un repliement de la membrane plasmique au niveau du segment externe des cônes alors que le segment externe des bâtonnets contient un empilement de 2000 disques environ qui sont entourés d'une membrane plasmique [20]. La densité membranaire du segment externe des photorécepteurs est exceptionnellement élevée en raison de l'empilement membranaire des disques des bâtonnets ou de la membrane plasmique des cônes, comme montré dans de nombreuses micrographies électroniques. Les membranes des disques des bâtonnets contiennent le pigment visuel, la rhodopsine, servant à l'absorption de la lumière alors que le pigment visuel des cônes se trouve dans l'empilement de leur membrane plasmique [20]. De plus, la membrane de chaque côté des disques des bâtonnets contient environ 26 000

rhodopsines pour un total de 52 000 rhodopsines par disque, c'est à dire environ  $10,4 \times 10^7$  rhodopsines pour un seul bâtonnet. Cette densité très élevée en pigment visuel permet l'absorption d'une quantité importante de la lumière réfractée sur la rétine [20]. Ces cellules ont donc une structure et une composition qui sont optimisées pour absorber la lumière et la transformer en un signal électrique analysable par le cerveau [20]. On retrouve une quantité très importante de mitochondries dans la portion apicale du segment interne des cônes et des bâtonnets ce qui démontre une activité métabolique élevée de ces cellules [20]. Les bâtonnets servent à la vision scotopique, ou en conditions de **faible éclairage**, alors que les cônes permettent la vision photopique ou **diurne**. Les bâtonnets produisent une réponse fiable à un seul photon de lumière alors qu'au moins une centaine de photons est nécessaire pour créer une réponse semblable chez les cônes [20].

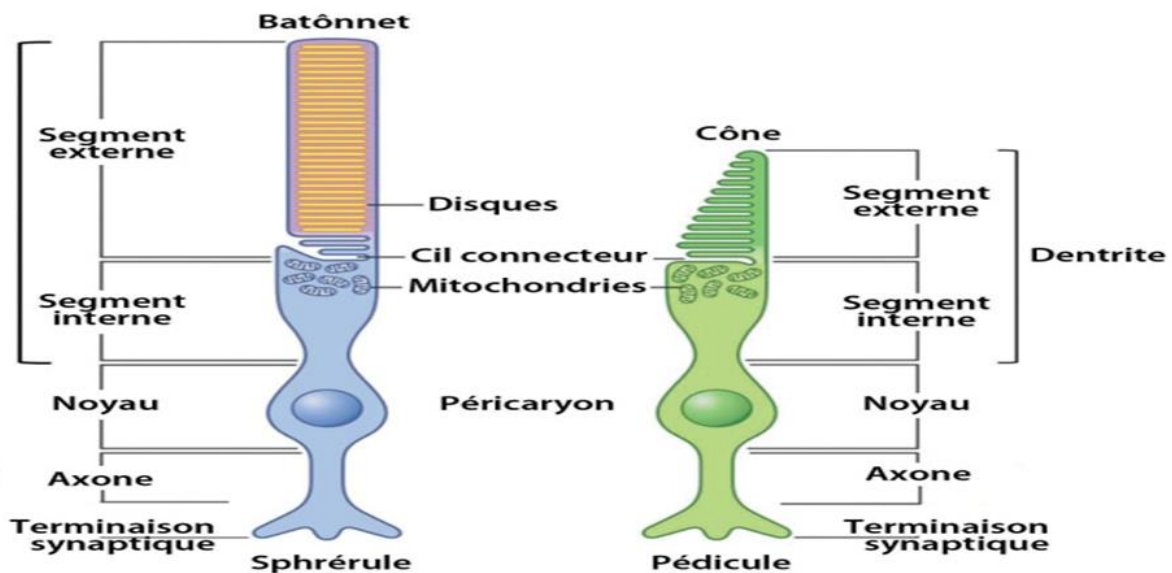
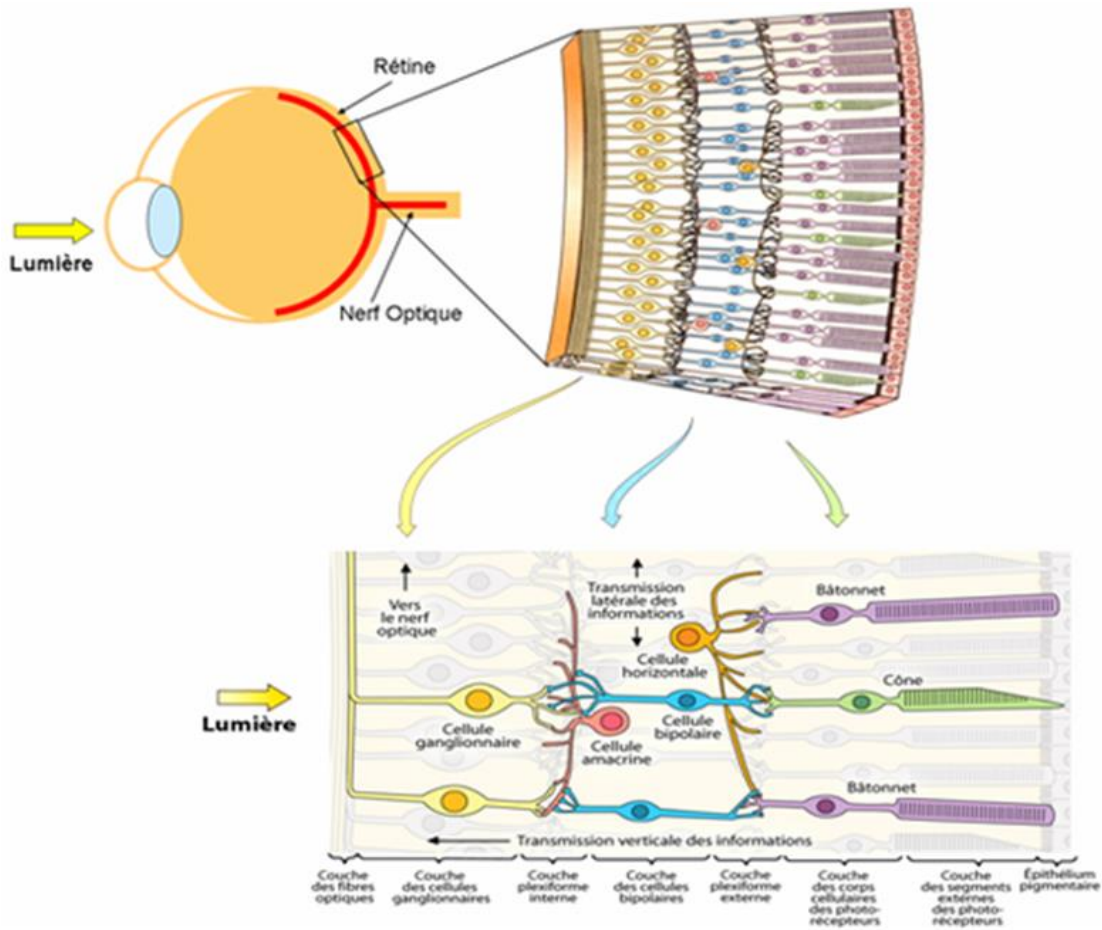
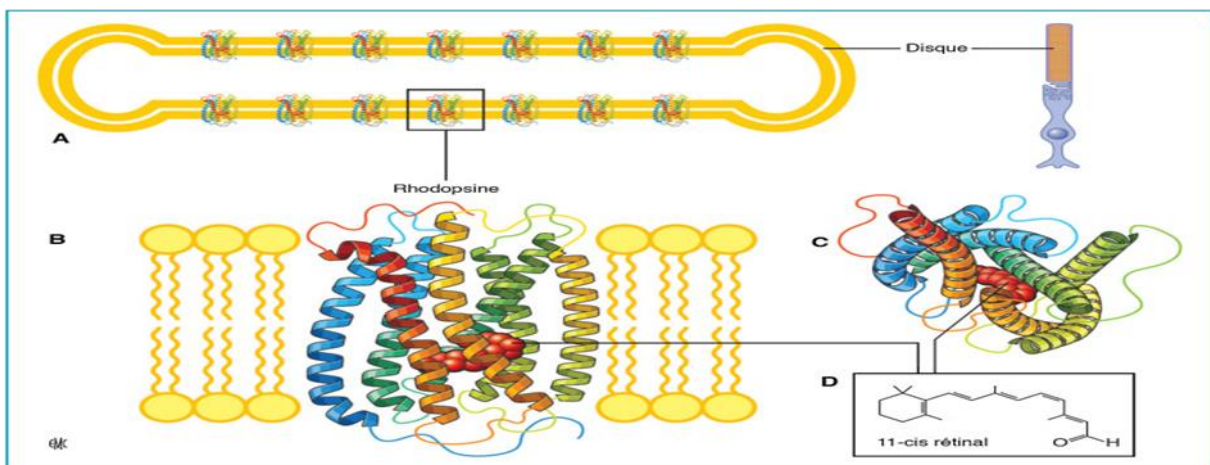


Figure 10: schéma d'un bâtonnet et d'un cône [20].



**Figure 11:** schéma de la rétine. La lumière traverse plusieurs couches de cellules nerveuses et gliales (ganglionnaires, amacrines, bipolaires, horizontales, Müller) avant d'atteindre les photorécepteurs (cônes et bâtonnets) et ensuite l'épithélium pigmentaire rétinien

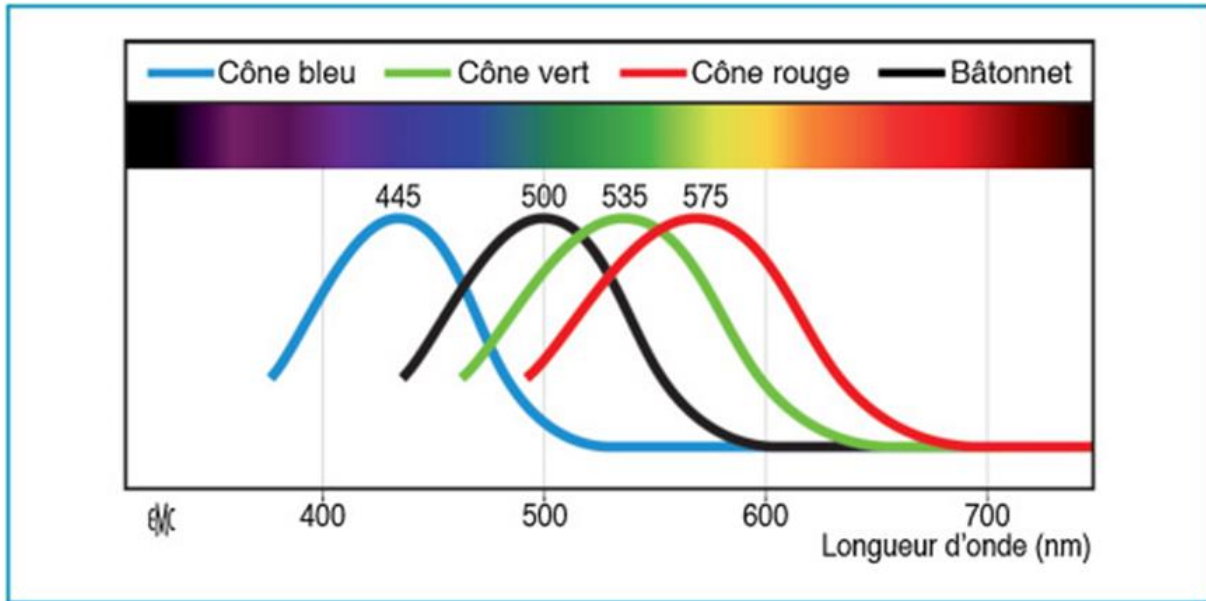
Source : anatomie de l'œil.



**Figure 12:** structure de la rhodopsine et son organisation dans la membrane des disques des bâtonnets [20].

### II.1.3.5. La vision des couleurs.

Il existe 4 pigments visuels différents dans la rétine humaine : **la rhodopsine des bâtonnets** et **les pigments visuels des cônes bleu, vert et rouge**. Il y a toutefois beaucoup moins de cônes bleus que de cônes vert et rouge avec une proportion de respectives de 1/16/32 [20].



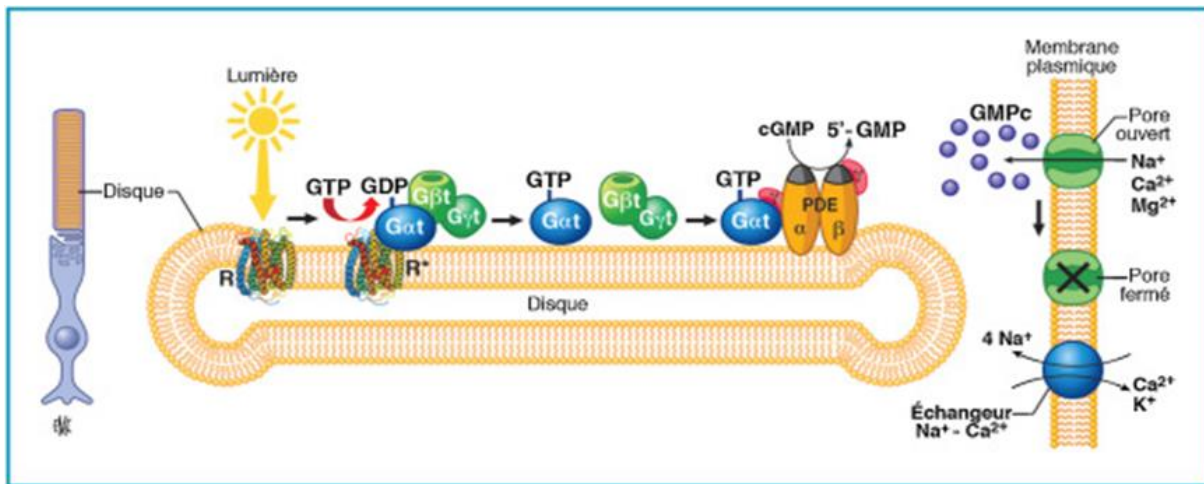
**Figure 13:** spectre d'absorption des pigments visuels des cônes et de la rhodopsine [20].

### II.1.3.6. Mécanismes d'activation de la phototransduction visuelle.

Le mécanisme de phototransduction visuelle est beaucoup mieux connu chez les bâtonnets que les cônes [20]. Les connaissances sur la phototransduction visuelle des bâtonnets ont en très grande majorité été acquises avec la rhodopsine bovine. Toutefois, la rhodopsine humaine a des propriétés très similaires à celles de la rhodopsine bovine [20]. La cascade de phototransduction visuelle est un mécanisme très fortement amplifié beaucoup plus que tous les autres systèmes de transduction des signaux, en raison de la densité très élevée en pigment visuel et en transducine au niveau des disques des bâtonnets (1 transducine pour 8 rhodopsines) [20]. La phototransduction débute par l'absorption d'un photon par la rhodopsine qui résulte en l'isomérisation du 11-cis rétinale en tout-trans rétinale en moins de 200 fsec et, ensuite, en la formation de la métarhodopsine II (MII) en quelques msec [20]. La MII a subi des changements conformationnels importants lui permettant de reconnaître, lier et activer la transducine. La transducine est une protéine G hétérotrimérique, i.e. que la structure de chacune de ses trois sous-unités ( $G\alpha\beta\gamma$ ) est différente [20]. L'activation de la transducine par la MII implique

l'échange du GDP de sa sous-unité  $G_{\alpha t}$  pour du GTP pour produire la forme active ( $G_{\alpha t}$ -GTP), ce qui induit un changement conformationnel de cette sous-unité et sa dissociation de la MII en 1 msec et de ses sous-unités  $G_{\beta, \gamma, t}$ . La MII ainsi dissociée peut lier une autre  $G_{\alpha, \beta, \gamma, t}$  pour l'activer et donc agir de façon catalytique [20]. La MII peut activer jusqu'à 1300 transducines par seconde. Il s'agit de la première étape d'amplification de la phototransduction visuelle. L'étape subséquente consiste à activer la phosphodiesterase 6 (PDE6) qu'on retrouve uniquement dans les photorécepteurs [20]. Dans les bâtonnets, la PDE6 est composée des sous-unités catalytiques  $\alpha$  (PDE6A) et  $\beta$  (PDE6B), ainsi que deux sous-unités inhibitrices  $\gamma$  (PDE6 $_{\gamma}$ ) identiques (PDE6G); la PDE6 des cônes inclut deux sous-unités PDE6C catalytiques identiques ainsi que deux sous-unités inhibitrices PDE6 $_{\gamma}$  identiques. C'est la  $G_{\gamma, t}$ -GTP qui active la PDE6 en levant l'inhibition de ses sous-unités inhibitrices PDE6 $_{\alpha}$  [20]. L'activité de la PDE6 d'hydrolyse du  $GMPc$  est extrêmement élevée (6000—8000  $GMPc$  hydrolysés par seconde par PDE6), i.e. très près de la perfection catalytique [20]. Il s'agit donc de la deuxième étape d'amplification de la phototransduction visuelle. Ainsi, chaque rhodopsine photoactivée résulte en l'hydrolyse de  $5,2 \times 10^6 GMPc$  par seconde (deux  $G_{\alpha t}$ -GTP sont nécessaires pour activer la PDE6, une pour chaque sous-unité inhibitrice PDE6 $_{\gamma}$ ). Une rhodopsine permet donc l'activation de 650 PDE6 qui hydrolysent chacune 8000  $GMPc$  [20]. Par conséquent, environ  $10^6 GMPc$  sont hydrolysés pendant la durée effective de l'étape d'activation de la phototransduction de 200 msec à des intensités lumineuses non saturantes [20]. L'activité enzymatique de la PDE6 mène donc à une chute importante de la concentration cytosolique de  $GMPc$  et, par conséquent, à la fermeture des pores à  $Na^+ / Ca^{2+}$  de la membrane plasmique des photorécepteurs dont l'ouverture dépend de la liaison du  $GMPc$  [20]. Cependant, un échangeur à  $Na^+ / Ca^{2+}$  dans la membrane plasmique continue à pomper le  $Ca^{2+}$  à l'extérieur des photorécepteurs, ce qui provoque une chute importante de la concentration intracellulaire de  $Ca^{2+}$  dans le segment externe et l'hyperpolarisation des photorécepteurs ainsi que l'arrêt de la sécrétion de glutamate au niveau de leur terminaison synaptique [20]. Plusieurs protéines doivent ensuite être inactivées pour permettre le retour des photorécepteurs à l'état de la noirceur [20].



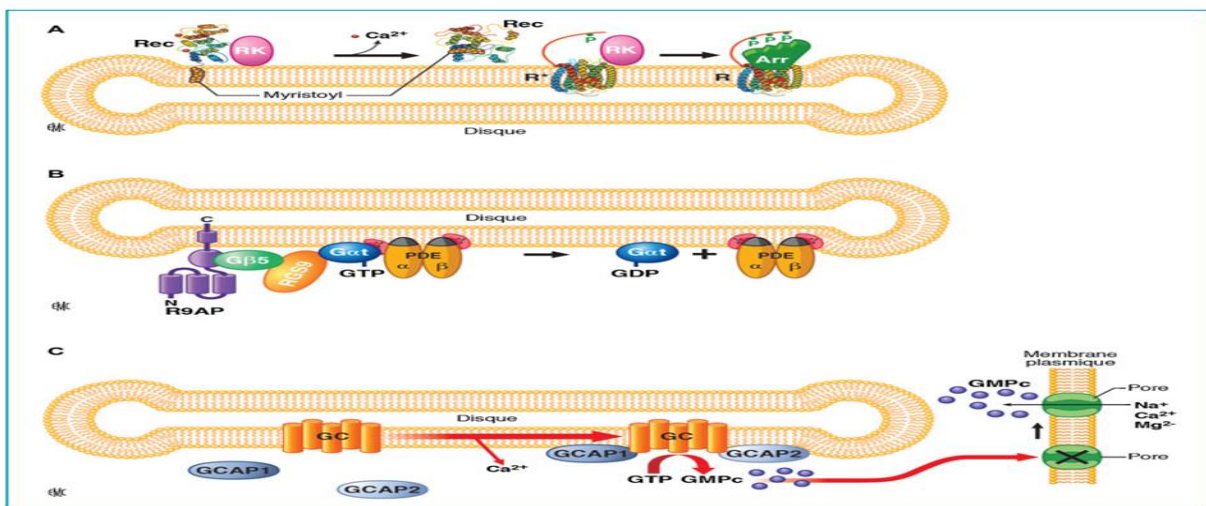


**Figure 14:** *mécanisme d'activation de la phototransduction* [20].

### II.1.3.7. Mécanisme d'inactivation de la phototransduction visuelle.

L'inactivation de la phototransduction des bâtonnets peut durer entre 250 et 500 msec en fonction de l'intensité lumineuse [20]. Il faut inactiver la rhodopsine et la phosphodiésterase et synthétiser du GMPc pour ouvrir les pores à  $\text{Na}^+ / \text{Ca}^{2+}$  de la membrane plasmique du segment externe des photorécepteurs [20]. La chute importante de la concentration intracellulaire de  $\text{Ca}^{2+}$  est en majorité responsable de la régulation de ce mécanisme d'inactivation [20]. Ainsi, la recoverine subit l'extrusion de son myristoyle (C14 : 0 ; 14 carbones : 0 double liaison) en présence de  $\text{Ca}^{2+}$ , ce qui favorise sa liaison à la membrane des disques et l'inhibition de la rhodopsine kinase [20]. La chute de la concentration en  $\text{Ca}^{2+}$  provoque l'enfouissement du myristoyle à l'intérieur de la recoverine, ce qui mène à sa dissociation de la membrane et à l'activation de la rhodopsine kinase [20]. La rhodopsine kinase activée phosphoryle ensuite plusieurs acides aminés de la rhodopsine [20]. La rhodopsine phosphorylée est alors reconnue et liée par l'arrestine qui empêche la liaison subséquente de la transducine [20]. La rhodopsine est donc inactivée par ce mécanisme. C'est l'activité GTPase d'hydrolyse du GTP de la  $\text{G}\alpha\text{-GTP}$  et sa dissociation consécutive de la sous-unité inhibitrice PDE6, qui met fin à l'activité enzymatique de la PDE6 [20]. L'activité GTPase intrinsèque de la  $\text{G}\alpha\text{-GTP}$  est très lente. Un complexe de protéines est nécessaire pour accélérer ce processus (complexe d'accélération de l'activité GTPase). Il s'agit des protéines RGS9 (regulator of G protein signaling),  $\text{G}\beta 5$  (long splice isoform of the type 5 G protein  $\beta$  subunit) [51] et R9AP (RGS9 anchor protein). Elles forment donc un complexe avec la  $\text{G}\alpha\text{-GTP-PDE6}$  (RGS9- $\text{G}\beta 5$ -R9AP- $\text{G}\alpha\text{-GTP-PDE6}$ ) qui catalyse l'hydrolyse du GTP de la  $\text{G}\alpha$  ce qui mène à l'inactivation de la PDE6 et à la fin de l'hydrolyse du GMPc [20]. Il faut en même temps rétablir la concentration de GMPc retrouvée à la noirceur à l'intérieur des segments externes des photorécepteurs, ce qui est accompli par

des protéines membranaires appelées guanylates cyclases (GC1 et GC2 chez les bâtonnets et GC-C chez les cônes), dont l'activité est régulée par le calcium [20]. Ces enzymes synthétisent du GMPc dont la liaison aux pores à  $\text{Na}^+ / \text{Ca}^{2+}$  permet de restaurer le potentiel membranaire des photorécepteurs. L'activité des GC est régulée par trois guanylate cyclase activating protein (GCAPs1, 2 et 3) sensibles au  $\text{Ca}^{2+}$  [20]. Chez l'homme, on retrouve la GCAP1 et la GCAP2 à la fois dans les bâtonnets et les cônes alors que la GCAP3 est exprimée uniquement par les cônes. Sous l'effet de la lumière, la concentration en  $\text{Ca}^{2+}$  diminue de près de 10 fois. Les GCAP inhibent les GC à la concentration de  $\text{Ca}^{2+}$  à la noirceur [20]. Cependant, la chute de la concentration en  $\text{Ca}^{2+}$  sous l'effet de la lumière résulte en un changement conformationnel important des GCAP qui activent alors les GC qui synthétisent ensuite le GMPc [20]. La synthèse de GMPc permet l'ouverture des pores à  $\text{Na}^+ / \text{Ca}^{2+}$  et le retour de la concentration cytosolique de  $\text{Ca}^{2+}$  à l'état de la noirceur. La phototransduction peut donc de nouveau être stimulée par la lumière [20].



**Figure 15:** A. mécanisme d'inactivation de la phototransduction : inactivation de la rhodopsine. B. mécanisme d'inactivation de la phototransduction : inactivation de la phosphodiésterase. C. mécanisme d'inactivation de la phototransduction : synthèse de GMPc [20].

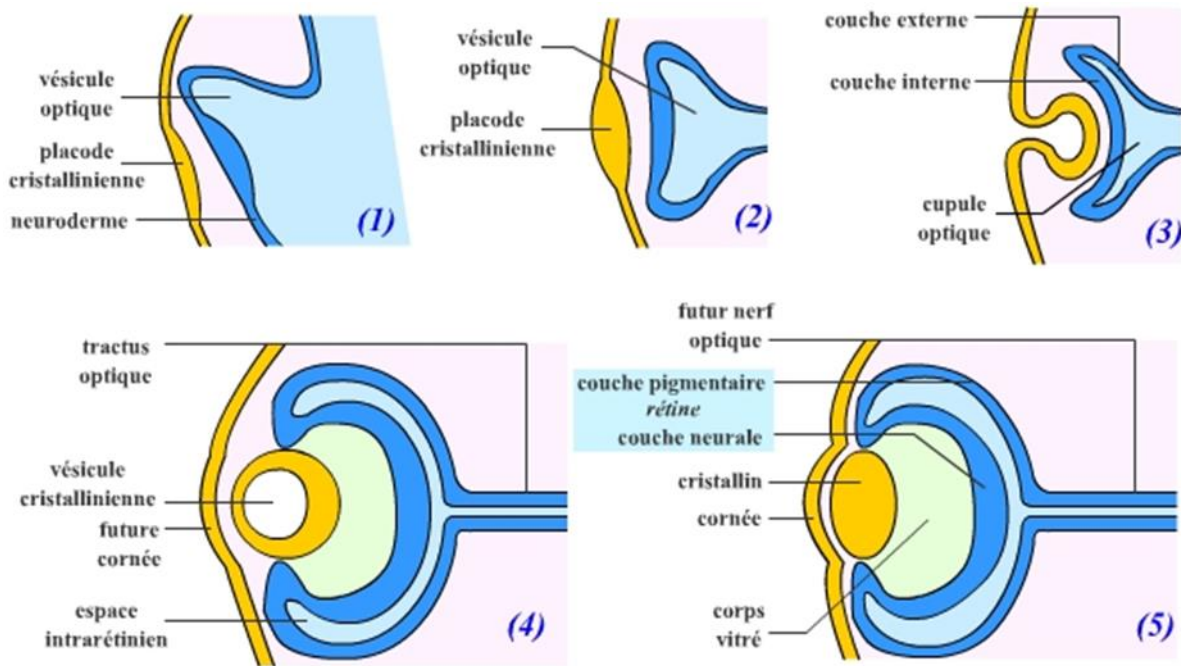
## II.1.4. L'enfant et les particularités de l'œil chez l'enfant.

### II.1.4.1. Définition enfant

Le terme **enfant** désigne communément l'« être humain dans l'âge de l'enfance », l'enfance étant considérée comme « la première période de la vie humaine, de la naissance à l'adolescence» [3].

#### **II.1.4.2. Embryologie oculaire.**

Les yeux se développent grâce à une cascade inductive mettant en jeu le tube neural primitif, les placodes optiques, le mésenchyme environnant et les cellules des crêtes neurales. Dès le 22<sup>e</sup> jour, le cerveau antérieur (à la hauteur du futur diencephale) émet une paire de diverticules à l'origine des vésicules optiques (identifiables vers le 24<sup>e</sup> jour) en continuité avec le neurectoderme et le 3<sup>e</sup> ventricule cérébral [21]. La vésicule optique induit l'ectoderme de surface en placode cristallinienne (28<sup>e</sup> jour), qui s'invagine en cupule (32<sup>e</sup> jour), s'isole et forme la vésicule cristallinienne (33<sup>e</sup> jour) [21]. La vésicule cristallinienne internalisée donne le cristallin et son épiderme attenant forme la cornée. De son côté, la vésicule optique au contact de la vésicule cristallinienne l'entoure et s'invagine en cupule optique (31<sup>e</sup> jour), alors que sa base en continuité avec le tube neural s'étrangle et forme le pédoncule optique, parcouru par la fente colobomique (ou fissure choroïdienne) qui court le long de la face ventrale de la cupule optique [21]. Une matrice gélatineuse est alors sécrétée dans l'espace entre la rétine et le cristallin, c'est le corps vitré primitif [21]. La cupule optique est formée de deux feuillets, séparés par l'espace intrarétinien. Au cours du développement ultérieur, les feuillets externe et interne s'accolent et l'espace intrarétinien devient virtuel (lieu du décollement de la rétine) [21]. Le feuillet externe de la rétine donne la rétine pigmentaire riche en mélanine, alors que le feuillet interne forme la rétine sensorielle ou visuelle, où se différencient entre la 6<sup>e</sup> semaine et le 8<sup>e</sup> mois les cellules neurosensorielles (cônes, bâtonnets) et les neurones associés. À la 6<sup>e</sup> semaine, les axones de la rétine visuelle sont identifiables dans le pédoncule optique après la fusion des lèvres de la fente colobomique (7<sup>e</sup> semaine) [21]. Les vésicules optiques sont entourées de mésenchyme, colonisé par les cellules des crêtes neurales à j26. Ce tissu mésenchymateux est à l'origine des feuillets externes de l'œil, la choroïde (très vascularisée) et la sclérotique (fibreuse) et des muscles de l'œil [21]. La choroïde au contact de l'extrémité antérieure de la cupule optique forme avec lui l'iris, qui délimite la pupille [21]. Les paupières dérivent de l'épiderme et sont fusionnées de la 8<sup>e</sup> semaine au 5<sup>e</sup> mois. La vascularisation de la rétine et du cristallin est assurée par une branche de l'artère ophtalmique, l'artère hyaloïde. Les vaisseaux sanguins (artère et veine) accèdent à l'intérieur de la cupule optique à travers la fente colobomique [21]. Le segment proximal de l'artère hyaloïde donne l'artère centrale de la rétine, le reste dégénère pendant la vie fœtale, après la maturation du cristallin [21].



**Figure 16:** schéma simplifié de la formation de l'œil. (1) Bourgeonnement de la vésicule optique à partir du diencéphale. (2) et (3) Mise en place de la cupule optique et de la placode cristalliniennne. (4) et (5) Mise en place de la rétine et du cristallin.

Source : *L'œil : structure, origine et propriétés physiques* par Gilles Furelaud le 15.01.04.

### II.1.4.3. Les particularités de l'œil de l'enfant

Les particularités de l'œil de l'enfant sont liées au fait que c'est un organe toujours en croissance aussi bien sur le plan anatomique que fonctionnel [22].

#### II.1.4.3.1 Sur le plan anatomique

Le globe oculaire croît et ses dimensions se modifient de la naissance jusqu'à l'âge de 15 ans [22]. **La longueur axiale moyenne** varie à la naissance entre 16,5 et 18 mm La croissance est très rapide à la première année (augmentant de 3,5mm environ dans les dix-huit premiers mois). Cette croissance est ensuite de 1mm par an jusqu'à l'âge de trois ou quatre ans, elle devient lente (augmentant de 0,1mm par an) jusqu'à l'âge de 15 ans où la longueur définitive (23,3 à 23,5mm) est atteinte [22].

**Le volume** est chez le nouveau-né de 2,43 mm<sup>3</sup>. Il atteint 6,93 mm<sup>3</sup> chez l'adulte. Le volume de la cavité vitréenne passe de 1,4662 à 4,5854 mm<sup>3</sup> [22].

Le développement morphologique et histologique de la fovéa (zone de la vision centrale) progresse considérablement entre deux et six mois, de même que la myélinisation du nerf optique. Dans le même temps, de très nombreux phénomènes synaptiques se produisent dans le cortex visuel [22].

### **II.1.4.3.2 Sur le plan fonctionnel**

L'acuité visuelle binoculaire évolue de la naissance jusqu'à l'âge de cinq ans où elle atteint celle de l'adulte. Elle est évaluée à environ 1/50<sup>e</sup> à 1 mois, 1/10<sup>e</sup> entre 2 et 4 mois, 2/10<sup>e</sup> à six mois, 3 à 4/10<sup>e</sup> à 1an. Elle atteint 10/10<sup>e</sup> vers 4 ou 5 ans [22].

Le traumatisme oculaire est grave chez l'enfant d'autant plus qu'il survient sur un organe en pleine croissance morphologique et fonctionnelle. Le risque d'amblyopie est grand, la perte de la vision binoculaire et du relief, à tout jamais interdira à l'enfant le choix de certaines professions [22].

## **II.1.5 Les traumatismes oculo-annexiels.**

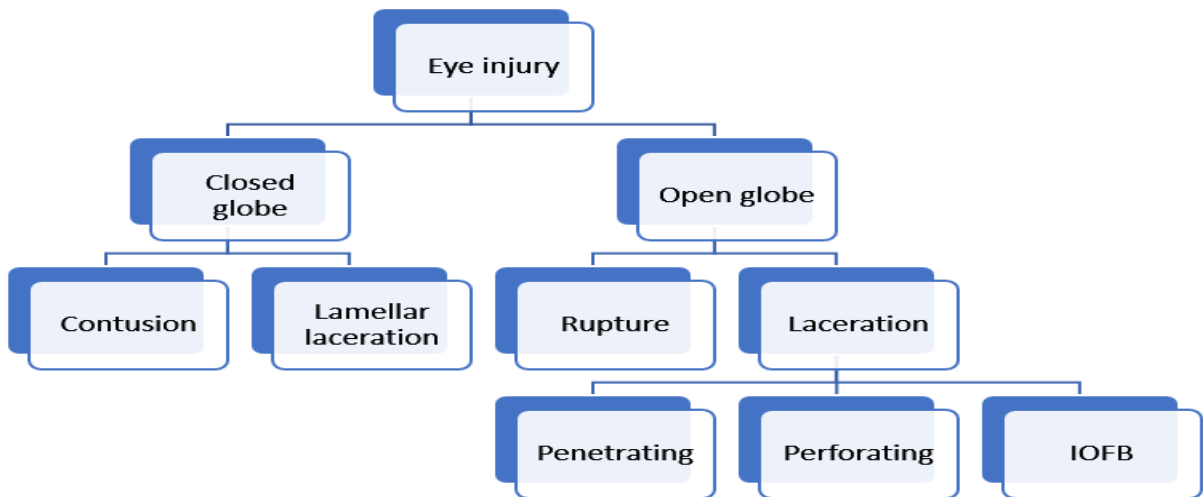
### **II.1.5.1. Généralités**

Les traumatismes de l'œil sont des pathologies très fréquentes en consultation d'ophtalmologie. Leur gravité est très variable, et seul un examen attentif peut noter les différentes parties de l'œil atteintes par le traumatisme. Une absence de douleur n'est pas un critère de bénignité. Les traumatismes oculaires représentent un problème de santé publique mondial [23]. Ces traumatismes représentent un motif fréquent de consultation aux urgences ophtalmologiques et une cause mondiale de morbidité visuelle en pédiatrie [24].

### **II.1.5.2. Classification**

- La Birmingham eye trauma terminology (**BETT**).

C'est une méthode de classification standardisée pour décrire les mécanismes et conséquences des traumatismes oculaires d'origine mécaniques, donnant une terminologie précise, non ambiguë et universelle, nécessaire tant pour la clinique que pour les publications et la recherche [19]. La BETT permet une description et une classification simple, sans ambiguïté, cohérente, détaillée et complète pour tous les types de lésions traumatiques mécaniques du globe oculaire. La BETT est déjà adoptée comme unique système de classification en traumatologie oculaire par plusieurs sociétés savantes et journaux avec comité de lecture. Elle devrait constituer la terminologie privilégiée pour classer les lésions oculaires en pratique courante [25].



**Figure 17:** *classification de BETT* [26].

Le grade du traumatisme oculaire selon la BETT est déterminé l'acuité visuelle [22].

- Grade I :  $AV \geq 5/10$
  - Grade II :  $4/10 \geq AV \geq 2/10$
  - Grade III :  $2/10 > AV \geq 1/50$
  - Grade IV :  $1/50 > AV \geq PL$  (Perception Lumineuse)
  - Grade V : PL- (absence de Perception Lumineuse)
- L'ocular trauma score (OTS)

Depuis quelques années, une méthode d'évaluation, l'Ocular Trauma Score (OTS) a été mise en place pour aider à la prise en charge rapide d'un œil traumatisé afin de lui éviter la cécité [27]. L'International Society of Ocular Trauma (ISOT) a développé ce score pronostique (OTS : Ocular Score Trauma), basé sur l'examen clinique à l'admission. Il s'agit d'un score pronostique développé par l'United States Eye Injury Registry (USEIR) ayant pour but l'estimation probabiliste du résultat fonctionnel à six mois. En pratique, en fonction de son niveau d'acuité visuelle initial, le patient bénéficie d'un capital de point duquel sont retranchés les points correspondant à chacun des critères de gravité (existence d'une rupture du globe, d'une endophtalmie, d'un traumatisme oculaire perforant du globe, d'un décollement de rétine, d'un déficit du réflexe pupillaire afférent) retrouvés lors du bilan initial. Le point faible de ce score est qu'il n'inclus pas les enfants, toutefois, une étude récente publiée en 2011 a essayé d'établir un score OTS pédiatrique [2]. Les scores OTS vont de 1 (blessure la plus grave et pire pronostic à 6 mois de suivi) à 5 (blessure la moins grave et pronostic le moins mauvais à 6

mois). Chaque score est associé à une gamme d'acuités visuelles post-lésionnelles prédites. Sa précision prédictive est d'environ 80 %, ce qui signifie que l'OTS sera précis 4 fois sur 5 [28].

**Tableau I** : calcul du score de l'OTS.

Calculation of the OTS	
Initial visual factor	Raw points
A. Initial visual acuity category	NLP=60 LP to HM=70 1/200 to 19/200=80 20/200 to 20/50=90 ≥20/40=100
B. Globe rupture	-23
C. Endophthalmitis	-17
D. Perforating Injury	-14
E. Retinal detachment	-11
F. Afferent pupillary defect	-10

**Tableau II** : probabilité du résultat visuel

Probability of visual outcome						
Raw score sum	OTS-Score category	NLP (%)	LP/HM (%)	1/200-19/200 (%)	20/200-20/50 (%)	≥20/40 (%)
0-44	1	73	17	7	2	1
45-65	2	28	26	18	13	15
66-80	3	2	11	15	28	44
81-91	4	1	2	2	21	74
92-100	5	0	1	2	5	92

HM, hand movements; LP, light perception; NLP, no light perception; OTS, Ocular Trauma Score.

➤ La classification internationale des maladies (CIM 10) de la déficience visuelle

- Malvoyance légère :  $9/10 \geq AVL \geq 3/10$
- Malvoyance moyenne :  $3/10 \geq AVL \geq 1/10$
- Malvoyance sévère :  $1/10 \geq AVL \geq 1/20$  (CLD3m)
- Cécité profonde :  $1/20 > AVL \geq 1/50$  (CLD1m)
- Quasi-cécité :  $1/50 > AVL \geq$  Perception lumineuse
- Cécité totale : Pas de perception lumineuse

➤ La classification des brûlures de Ropper et Hall.

La classification de Roper-Hall est pronostique et basée sur l'étendue de l'ischémie limbique suite aux brûlures cornéennes [29].

- Grade I (excellent pronostic) : lésions épithéliales sans ischémie limbique ;
- Grade II (bon pronostic) : lésions épithéliales avec opacités stromales laissant voir les détails de l'iris et ischémie limbique inférieure au 1/3 de la circonférence du limbe;
- Grade III (pronostic réservé) : lésions épithéliales intéressant la totalité de l'épithélium avec des opacités stromales interdisant la visualisation des détails de l'iris et une ischémie limbique entre 1/3 et 1/2 de la circonférence du limbe ;
- Grade IV (mauvais pronostic) : opacité cornéenne complète interdisant la visualisation de l'iris et de la pupille avec une ischémie limbique supérieure à la moitié de la circonférence du limbe.

Globalement, le pronostic est bon pour les grades 1 et 2, et mauvais pour les grades 3 et 4 [29].

➤ La nouvelle classification des brûlures de DUA

Elle est pronostique et tient compte de la destruction des cellules souches du limbe, mais aussi de la conjonctive. Elle comporte six grades. Le limbe est divisé en 12 quadrants horaires. Le premier chiffre représente alors le nombre d'« heures de limbe» détruites de 0 à 12 et le deuxième le pourcentage de la surface conjonctivale atteinte. Dans les formes sévères, Dua propose une réévaluation quotidienne ou tous les 2 jours de l'état du patient [30].

- Le grade I de la nouvelle classification est caractérisé par l'absence d'atteinte limbique ou conjonctivale. Le pronostic est excellent [30].
- Le grade II est caractérisé par une atteinte de moins de trois quadrants horaires de limbe ainsi que de moins de 30 % de la conjonctive. Le pronostic reste bon. Les grades I et II de la nouvelle classification sont globalement superposables à ceux de celle de Roper-Hall [30].
- Le grade III, défini par une atteinte limbique de 3 à 6 heures et conjonctivale de 30 % à 50 %, reste de bon pronostic. L'état du patient doit être réévalué régulièrement. En cas de passage au grade IV, il pourra bénéficier d'un traitement chirurgical complémentaire (greffe de MA) [30].
- Le grade IV est défini par une atteinte de 6 à 9 heures de limbe et 50 % à 75 % de la conjonctive. Le pronostic va de bon à réservé [30].
- Le grade V est synonyme de mauvais pronostic. Il se définit par une destruction subtotale du limbe supérieure à 9 heures mais inférieure à 12 heures et de 75 % à 99,9



% de la conjonctive. Malgré tout, un sauvetage de l'œil est encore envisageable par la chirurgie [30].

- Le grade VI implique une atteinte limbique sur 360° ainsi qu'une destruction de 100 % de la conjonctive. Le pronostic est très mauvais quel que soit le traitement utilisé [30].

**Tableau III:** *classification de DUA.*

Grade	Prognosis	Clinical Findings	Conjunctival Involvement	Analogue Scale
I	Very good	0 clock hours of limbal involvement	0%	0/ 0%
II	Good	≤ 3 clock hours of limbal involvement	≤ 30%	0.1–3 / 1– 29.9%
III	Good	3 - 6 clock hours of limbal involvement	30 - 50%	3.1–6 / 31– 50%
IV	Good – guarded	6 - 9 clock hours of limbal involvement	50 – 75%	6.1–9 / 51– 75%
V	Guarded – poor	9 - <12 clock hours of limbal involvement	75 - < 100%	9.1–11.9 / 75.1– 99.9%
VI	Very poor	Total (12 clock hours) limbal involvement	100%	12 / 100%

### II.1.5.3. Les facteurs de risques ou étiologies

Parmi les facteurs de risques de traumatismes oculaires chez les enfants, nous pouvons citer :

- Les accidents de la voie publique.
- Les accidents domestiques.
- Les accidents de jeux.
- Les battues ou punitions correctives.
- Les rixes entre les enfants [11].

### II.1.5.4. Examen clinique.

L'examen clinique d'un enfant victime de traumatisme oculaire comprend un interrogatoire, un examen général et ophtalmologique [31].

#### II.1.5.4.1. Interrogatoire

- Les circonstances du traumatisme,

La connaissance des circonstances et du mécanisme donne une idée de la violence du traumatisme et de la gravité potentielle des lésions [31].

- L'agent traumatisant,

On s'attachera à préciser la nature de l'objet traumatisant : végétal, métallique (à bords tranchants ou épais), projectile ou éclats faisant suspecter un corps étranger intra oculaire [31].

- Les antécédents du patient,

Ils permettent de préciser l'état fonctionnel des yeux avant le traumatisme, la date du dernier vaccin antitétanique, l'heure du dernier repas de l'enfant [31].

➤ Les signes fonctionnels,

On peut retrouver une baisse de l'acuité visuelle (dont l'importance préjugera du résultat fonctionnel), une douleur, un larmolement, une photophobie [31].

#### **II.1.5.4.2. L'examen général,**

Il apprécie l'état général du patient et recherche surtout une urgence vitale qui sera traitée en priorité [31].

#### **II.1.5.4.3. L'examen ophtalmologique**

➤ L'inspection,

Elle est réalisée souvent avec une torche avant même la mesure de l'acuité visuelle.

➤ L'examen du segment antérieur,

▪ Examen de la cornée et de la sclère :

L'examen de la cornée recherchera le signe de Seidel qui est pathognomonique de plaie cornéenne. Après instillation d'une goutte de fluorescéine et éclairage en lumière bleue, on observe le lavage et la dilution de la fluorescéine par l'humeur aqueuse au niveau de la plaie. Il s'agit d'un écoulement bleu sur un fond vert. Il faut rechercher également une ulcération sous forme d'une tâche verdâtre aux bords irréguliers plus ou moins étendue sur la cornée [31].

▪ Examen de la chambre antérieure :

On appréciera la profondeur de la chambre antérieure : une diminution de la profondeur de la chambre antérieure, traduite par son aplatissement (athalamie) oriente vers une plaie du globe. La présence de sang dans la chambre antérieure (hyphéma) est classée en cinq stades de gravité croissante [31].

Stade 0 : Tyndall hématique de la chambre antérieure,

Stade I : hyphéma occupant moins du tiers de la chambre antérieure,

Stade II : hyphéma occupant du tiers à la moitié de la chambre antérieure,

Stade III : hyphéma dépassant la moitié de la chambre antérieure,

Stade IV : hyphéma total [31].

Les stades 0 à II ont une origine irienne. Les stades III et IV ont plutôt une origine ciliaire. Il faut rechercher également une infection intraoculaire qui se traduit par un hypopion [31].

▪ Examen de l'iris et de la pupille :

On recherchera : une déchirure de l'iris ou sa désinsertion à la base (irido-dialyse) un tremblement de l'iris (iridodonésis), signe indirect de luxation du cristallin une déformation ou

une hernie de l'iris à travers une plaie cornéenne, une mydriase aréflexique secondaire à une contusion du nerf optique ou à une sidération des fibres pupillo-motrices [31].

▪ Examen du cristallin :

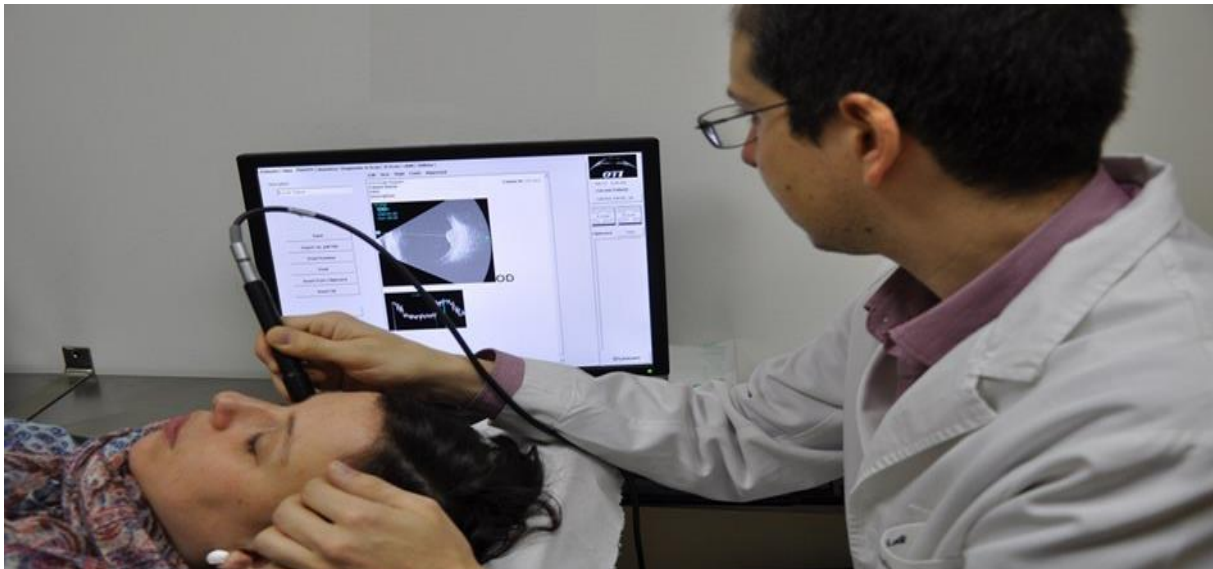
La lésion essentielle du cristallin en cas de traumatisme est la cataracte. Elle est immédiate en cas de traumatisme perforant par un objet pointu qui touche la cristalloïde. Elle est retardée en cas de contusion et typiquement sous capsulaire postérieure [31].

➤ Examen du segment postérieur,

Le segment postérieur est apprécié à l'examen du fond d'œil réalisé à l'ophtalmoscopie directe, à la lentille de Volk ou au verre à trois miroirs (contre indiqué en cas de plaie oculaire) [31].

#### II.1.5.4. Examens complémentaires

- Echographie oculaire,
- Tomodensitométrie oculaire
- Imagerie à résonance magnétique
- OCT [31].



**Figure 18:** échographie oculaire.

Source : centre ophtalmologique Barcelone.

#### II.1.5.5. Les formes cliniques de traumatismes du globe oculaire

Plusieurs mécanismes lésionnels sont à l'origine des traumatismes oculaires, selon que l'objet contondant soit mou ou pointu, que le mécanisme d'action soit direct ou indirect, et

qu'il y'ait ou non ouverture de la paroi du globe. Les tableaux cliniques peuvent être multiples et intriqués [19].

#### **II.1.5.5.1. Traumatisme à globe oculaire fermé par contusion du globe.**

Tout traumatisme contusif du globe doit être considéré comme sérieux (les traumatismes à globe fermé par agent contondant ; les syndromes contusifs secondaires à des corps étrangers de l'orbite n'ayant pas pénétré le globe oculaire ou à des jets de fluides gazeux ou liquide sous pression ou en fin à des accidents ayant provoqué une plaie pénétrante du globe avec presque toujours un syndrome contusif associé) [19].

• **Physiopathologie** : dans les traumatismes à globe fermé, la force qui vient frapper le segment antérieur du globe oculaire provoque dans un premier temps un raccourcissement de l'axe antéropostérieur du globe et un agrandissement du diamètre transversal [19]. Le recul des éléments antérieurs peut être plus ou moins important, entraînant des ruptures au niveau des insertions de l'iris, du corps ciliaire et du corps vitré [19]. Dans un deuxième temps cette force contusive antéropostérieure s'étant buté à la résistance très solide de la sclère postérieure revient d'arrière en avant repoussant la masse vitrénne et le diaphragme irido-cristallinien [19].

Huit lésions possibles avaient été décrites par Boudet après un traumatisme oculaire contusif :

- L'iridodialyse : c'est une désinsertion à la base de l'iris
- La déchirure du sphincter irien
- La cyclo dialyse : c'est la désinsertion du muscle ciliaire de l'éperon scléral
- La récession de l'AIC qui représente le recul de l'angle de sa zone d'insertion
- La rupture de la capsule antérieure du cristallin
- La rupture zonulaire
- La dialyse rétinienne : qui est une avulsion de la partie la plus antérieure de la rétine (ora serrata) par décollement de la base du vitré. Elle aboutit à un décollement de rétine sévère, de traitement chirurgical.
- L'œdème maculaire [19].

Dans certains cas extrêmes la contusion peut entraîner un éclatement du globe, le plus souvent immédiatement en arrière du limbe avec issue du cristallin, de l'iris, et du vitré. Au cours de la contusion l'œil peut présenter des atteintes sur le segment antérieur et postérieur, qui sont :

➤ **Syndrome contusif du segment antérieur** appelé FRENKEL qui associe inconstamment les lésions suivantes :

- L'hémorragie sous conjonctivale est souvent présente, parfois abondante.
- Les érosions cornéennes sont superficielles et douloureuses.
- Un œdème de cornée qui réalise la kératite post contusive, le plus souvent régressive ;
- L'hyphéma est fréquent mais de gravité variable ;
- L'atteinte de l'iris peut se traduire par une mydriase post traumatique, fréquente et volontiers régressive [19].

Si elle persiste, elle est due à une rupture du sphincter irien. Parfois une iridodialyse se produit et la pupille devient ovalaire. L'angle irido-cornéen peut être modifié (recul) avec risque d'hypertonie secondaire ;

- Les cataractes contusives sont fréquentes mais rarement immédiates.

La rupture de l'appareil suspenseur du cristallin (zonule) entraîne une subluxation du cristallin, plus rarement une luxation totale dans la chambre antérieure ou dans le vitré [19].

➤ **Syndrome contusif du segment postérieur** de LAGRANGE qui associe aussi inconstamment les lésions suivantes :

- L'hémorragie intravitréenne qui rend l'examen rétinien impossible ;
- Le Tyndall vitréen
- Le syndrome de Berlin qui associe une baisse de l'acuité visuelle avec un œdème blanc et diffus de la rétine centrale [19].

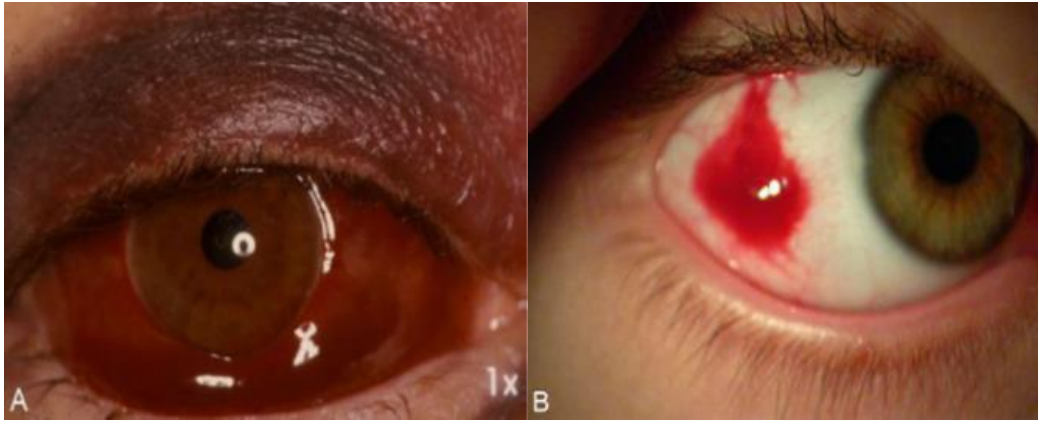
Il est généralement régressif en quelques jours ;

- Des hémorragies de la rétine sont souvent intra rétiniennes avec baisse de la vision si elles sont situées dans la région maculaire [19].

Elles peuvent former des poches de sang pré-rétiniennes qui parfois se rompent dans le vitré ;

- Le décollement de rétine est consécutif à une désinsertion périphérique ou à une déchirure géante de la rétine et survient plus facilement sur les yeux fragilisés (myopes forts) ;
- Le trou maculaire se manifeste par une baisse de l'acuité visuelle important (scotome central) [19].

Il est lié à une traction vitréenne postérieure au cours d'un traumatisme ou, s'il apparaît plus tardivement, à une nécrose tissulaire ; Le pronostic de la rupture de la choroïde dépend de son siège : si la macula est intéressée, le trou visuel est considérable, sinon elle peut n'entraîner aucun trouble fonctionnel [19].



**Figure 19 :** A. hémorragie sous-conjonctivale traumatique étendue. B. hémorragie sous-conjonctivale.

Source : *Traumatismes oculaires (collège des ophtalmologistes de France 2021)*

Une étude de Ebana Mvogo S. et al en 2019 montrait une prévalence de 91% des cas de traumatismes oculaires à globe fermé soit 172 sur 189 yeux [32].

#### **II.1.5.5.2. Traumatisme oculaire à globe ouvert.**

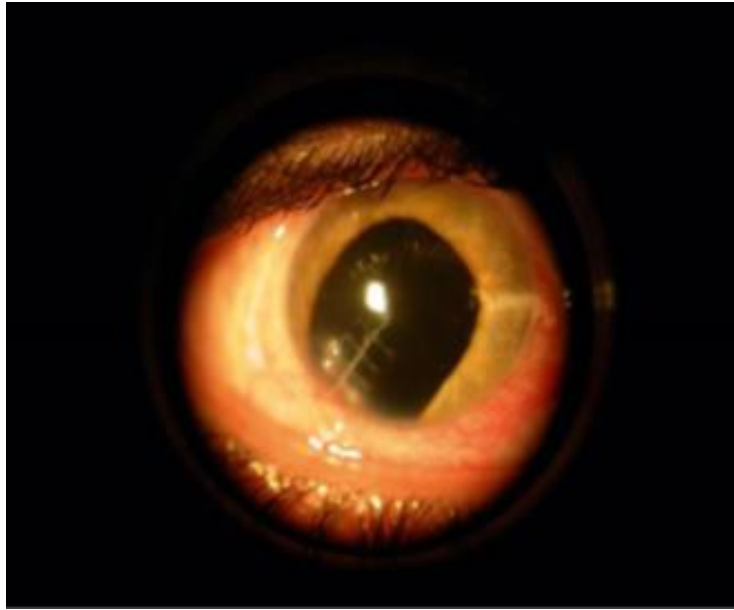
Les plaies cornéennes sont les plus fréquentes des traumatismes à globe ouvert, en raison de la position de la cornée, directement soumise au traumatisme. Il peut exister un traumatisme contusif associé dans les traumatismes perforants ; sauf dans certains cas où la perforation est due à un objet très pointu et donc la force de pénétration est très faible. Toute plaie oculaire quel que soit la bénignité du traumatisme doit faire suspecter la présence d'un corps étranger et faire demander les examens complémentaires si le diagnostic n'est pas évident au simple examen clinique [19].

##### **A. Rupture du globe oculaire**

Les traumatismes contusifs très violents peuvent provoquer une ou plusieurs ruptures du globe oculaire au niveau des zones de moindre résistance (limbe sclérocornéen, rupture sclérale radiaire), révélées par une hypotonie, une hémorragie sous-conjonctivale, une hémorragie intravitréenne. Le pronostic post-opératoire est d'autant plus péjoratif que la plaie sclérale est postérieure (notamment en arrière de l'insertion musculaire) [19].

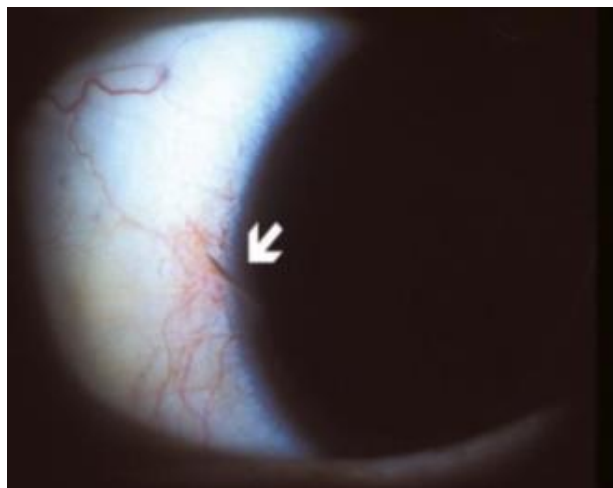
##### **B. Traumatismes perforants**

Les plaies directes du globe oculaire peuvent être observées au cours d'accidents de la voie publique (cause devenue rare avec les pare-brise actuels), d'accidents domestiques, de bricolage ou dans un contexte d'agression, de rixe [19].



**Figure 20:** *plaie de cornée post-traumatique.*

*Source : Traumatismes oculaires (collège des ophtalmologistes de France 2021)*



**Figure 21:** *petite plaie cornéosclérale.*

*Source : Traumatismes oculaires (collège des ophtalmologistes de France 2021)*

Une étude de Ebana Mvogo S. et al en 2019 montrait une prévalence de 9% des cas de traumatismes oculaires à globe ouvert soit 17 sur 189 yeux à l'hôpital central de Yaoundé [32].

Une étude de Baba et al en 2015 montrait une prévalence des traumatismes oculaires à globe ouvert de 32% au CHU Mohammed Taher Maamouri en Tunisie [33].

#### **II.1.5.5.3. Traumatisme avec corps étrangers.**

Deux éléments sont à considérer ici :

- **Le siège :** en superficie ou en profondeur,

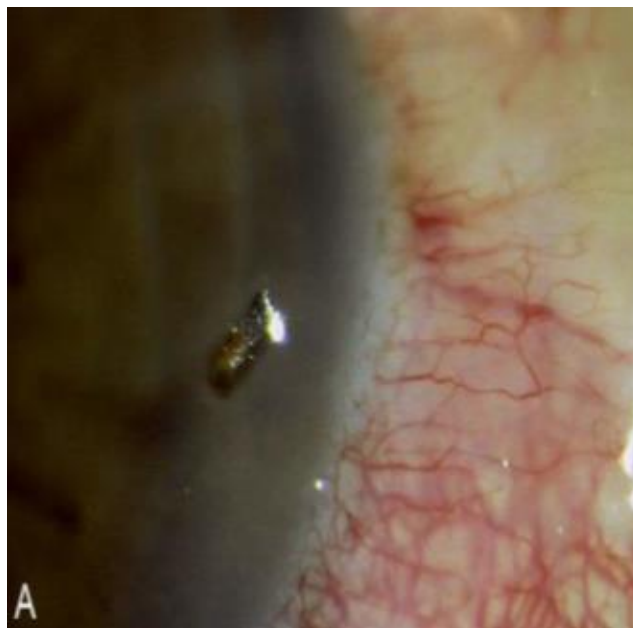- **La nature chimique** : CE végétal, animaux, métalliques, minéraux [18].

Nous distinguerons les CE superficiels et les CE intraoculaires.

- Les corps superficiels sont limités par la membrane de Bowman.
- Les CE profonds, sont intra parenchymateux [18].

Cliniquement on observe 3 tableaux différents. Le CE superficiel, le CE profond non perforant, le criblage cornéen [18].

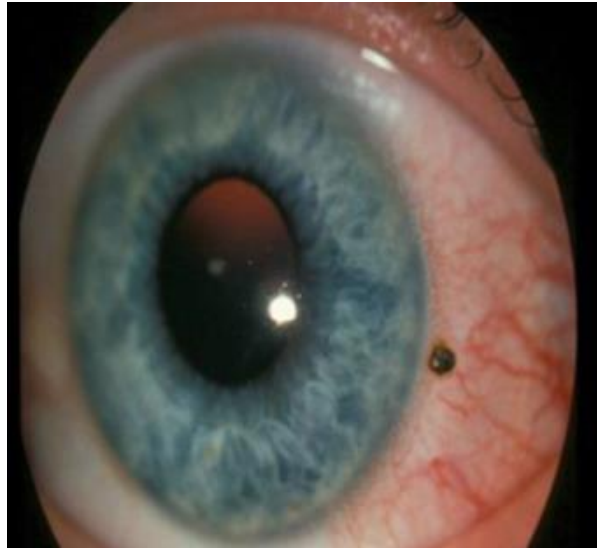- **Le corps étranger superficiel.** Il s'observe dans un tableau bruyant : le début est brutal avec douleur, larmoiement réflexe, fermeture des paupières, photophobie. L'examen réalisé après instillation de collyre anesthésique de contact montre le CE sur la cornée avec hyperhémie conjonctivale, cercle périkératique et parfois un léger œdème cornéen [18].
- **Le corps étranger profond.** Le tableau est plus discret, avec les mêmes manifestations. A l'examen le CE est profond, parfois entouré d'un œdème interstitiel. Certains CE sont tolérés, d'autres par contre vont entraîner des complications locales cas de l'abcès à hypopion [18].
- **Le criblage cornéen.** C'est la projection simultanée sur la cornée de CE de tailles variables [18].



**Figure 22:** corps étranger cornéen superficiel.

Source : Traumatismes oculaires (collège des ophtalmologistes de France 2021)





**Figure 23:** corps étranger conjonctival superficiel.

Source : Traumatismes oculaires (collège des ophtalmologistes de France 2021)

**Tableau IV:** comparaison entre CES et CEIO.

Corps étranger superficiel	Corps étranger intraoculaire
<ul style="list-style-type: none"> <li>– Mécanisme</li> <li>– Conjonctivite</li> <li>– Kératite superficielle par corps étranger sous-palpébral : toujours penser à retourner la paupière supérieure (++++)</li> <li>– Corps étranger cornéen : directement visible</li> </ul>	<ul style="list-style-type: none"> <li>– Mécanisme</li> <li>– Porte d'entrée : sclérale (hémorragie sous-conjonctivale) ou cornéenne</li> <li>– Trajet visible : cristallin et/ou irien</li> <li>– Corps étranger visible : iris, cristallin, angle iridocornéen, vitré, rétine (visible en l'absence d'hémorragie intravitréenne)</li> </ul>

#### II.1.5.5.4. Traumatismes par brûlure.

##### A. Brûlures thermiques

L'atteinte cornéenne au cours d'une exposition à de hautes températures est rare (1-5 %). Il s'agit le plus souvent d'accidents domestiques. L'atteinte cornéenne lors d'une exposition à de très basses températures est essentiellement rencontrée lors d'une cryothérapie [30].

Les brûlures thermiques sont provoquées soit à distance par la chaleur dégagée par une combustion, soit par le contact avec un liquide, un gaz, un métal en fusion ou encore de la poudre à canon projetée lors de la manipulation de feux d'artifice. La gravité dépend de la température et de la durée d'exposition. Les très basses températures entraînent une atteinte de l'endothélium cornéen responsable d'œdème cornéen et plis descemétiques [30].

##### B. Brûlures par rayonnement

C'est l'exposition aux ultraviolets (290-400 nm) qui est la plus fréquemment responsable de brûlures par rayonnement. Celles-ci se produisent souvent lors des vacances (ophtalmie des neiges, des mers) [30]. Les accidents du travail sont essentiellement représentés par la kératite du soudeur (l'accident survenant le plus souvent lors de l'allumage de l'arc alors que le patient n'a pas encore mis en place ses lunettes de protection) [30]. Les brûlures par rayonnement infrarouge (900-1000 nm) sont plus rares. Elles surviennent lors d'explosions ou d'accidents industriels. Les rayons ultraviolets provenant de la réverbération de soleil chez des sujets dépourvus de protection par verres filtrants, ou de la lumière intense de l'arc chez un ouvrier qui ne porte pas son masque de soudeur, sont presque totalement absorbés par la cornée. Ils réagissent avec les acides nucléiques et les protéines cellulaires [30]. Il s'en suit un détachement des cellules épithéliales et un œdème stromal. La physiopathologie des lésions rencontrées lors des expositions aux infrarouges est à rapprocher de celle des brûlures thermiques [30].

### **C. Brûlures chimiques**

Les brûlures chimiques constituent en ophtalmo un problème important pour les raisons suivantes : l'âge de survenue, sujets jeunes en général, leur fréquence, leur bilatéralité, leur gravité et leur traitement insatisfaisant. Le pronostic de telles brûlures dépend :

- ✓ Des propriétés physiques et chimiques de l'agent nocif,
- ✓ De l'intensité et de la durée de contact,
- ✓ De la rapidité et de l'efficacité des premiers soins en urgence [18].

➤ **Les brûlures par acide.** Elles ont comme caractéristique de ne pas pénétrer les tissus oculaires en profondeur. La cause en est la présence de protéines tissulaires capables de contracter des (lésions) avec les acides. Ainsi la lésion initiale peut être considérée comme définitive. Ces brûlures ont tendance à rester superficielles et le problème essentiel sera la cicatrisation de la cornée qui dépend de la gravité de la lésion. Cette gravité est fonction de la nature, de la concentration et du PH du produit nocif. Concernant les acides, parmi les plus dangereux on note l'acide sulfurique, l'acide nitrique, l'acide chlorhydrique, l'acide acétique [18].

➤ **Les brûlures par bases.** Leur particularité est la possibilité de pénétration dans le globe par rupture de la barrière de protection épithéliale. L'action du produit corrosif s'étend donc à la chambre antérieure, atteignant l'iris, le corps ciliaire, le cristallin. Leur action est très étendue et très durable. Ainsi dans une brûlure par base, on ne pourra pas juger juste après l'accident, comme dans une brûlure par acide, ni de la gravité, ni de l'importance de la lésion. Cela ne pourra se faire qu'à la fin de l'évolution du processus cicatriciel. La gravité de la lésion dépendra du degré d'alcalinité et de la durée du contact du produit. L'action des bases se

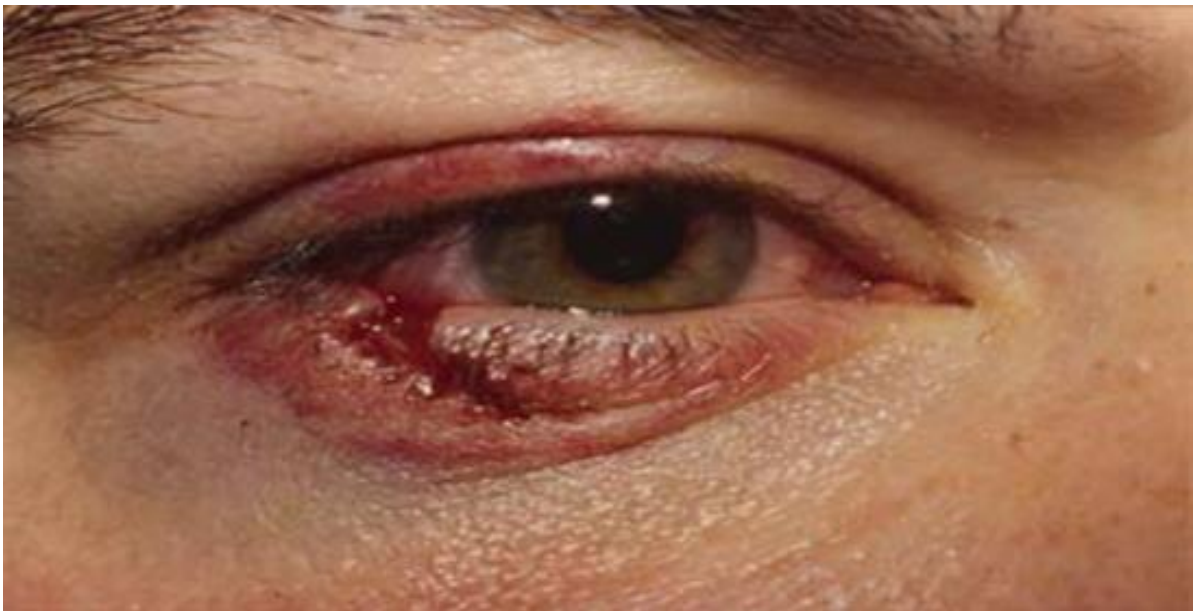manifeste par une destruction des membranes cellulaires par déplacement des ions H<sup>+</sup> et par saponification des acides gras. On note parmi les bases les plus dangereuses : la soude caustique, la chaux, le ciment, l'ammoniaque [18].

#### **II.1.5.6. Les formes cliniques des traumatismes des annexes du globe**

Elles sont en général moins fréquentes que celles du globe oculaire, mais y sont parfois associées [18].

##### **II.1.5.6.1. Les paupières**

Elles peuvent être le siège d'atteintes diverses survenant dans le cadre de plaies, de contusions ou de brûlures [18]. Elles sont relativement fréquentes, car de par leur situation, les paupières sont ou mêmes seules atteintes lors d'un traumatisme direct. On peut observer : un oedème, des écorchures, un hématome, des brûlures, des plaies. Ces dernières seront associées ou non à une atteinte des voies lacrymales nécessitant parfois leur réfection chirurgicale [18]. En ce qui concerne les plaies palpébrales, l'agent vulnérant peut entraîner un arrachement, une section, une perforation, ces lésions pouvant être associées. Ces plaies sont à analyser soigneusement car il peut s'agir de plaies orbitocrâniennes. Le traitement consistera habituellement en un nettoyage et une désinfection, en sutures réparatrices dans les cas nécessaires [18]. L'antibiothérapie et la sérothérapie antitétanique sont de rigueur comme dans les plaies du globe [18].

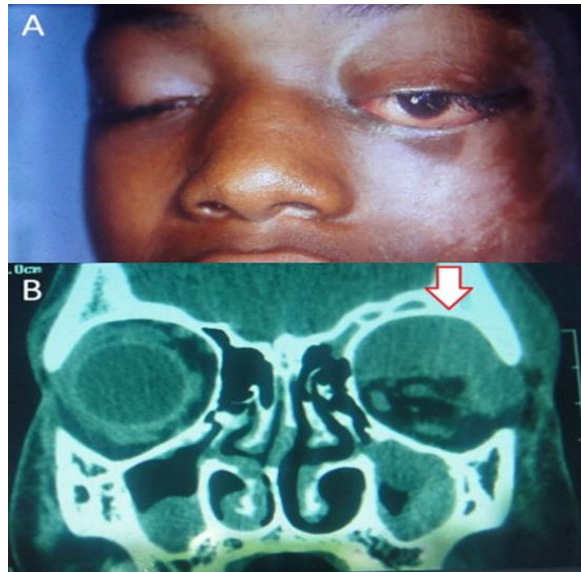


**Figure 24** : plaie de la paupière inférieure.

*Source : rapport du syndicat national des ophtalmogistes de France.*

### II.1.5.6.2. L'orbite

Les traumatismes orbitaires sont en général provoqués par une contusion ou par la pénétration de corps étrangers [18]. Au niveau de l'orbite, il faut savoir rechercher une fracture ; la présence d'un point douloureux au pourtour orbitaire est très significative. En présence d'un hématome palpébral, ne pas omettre l'éventualité d'une fracture associée [18]. De toute façon la radiographie est indispensable, elle objectivera le ou les fractures ; elle sera demandée au moindre doute [18].



**Figure 25:** enfant de neuf ans, hématome compressif d'évolution progressive du toit de l'orbite gauche. Décompression en raison d'une baisse d'acuité visuelle. Évolution favorable sans séquelle. Aspect clinique (A) et vue TDM en coupe coronale (B) [34].

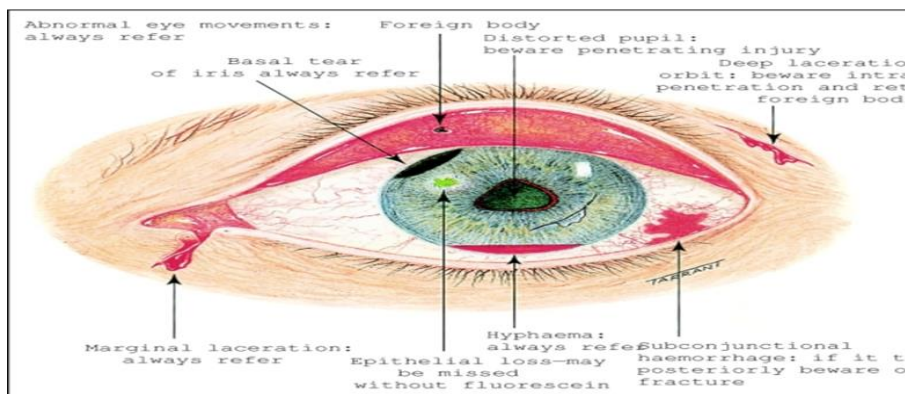
### II.1.5.7. Formes cliniques des traumatismes des voies optiques

- **Le nerf optique**

Les lésions du nerf optique ne sont pas fréquentes, mais elles existent tout de même. L'arrachement du nerf optique est un cas exceptionnel [18]. La section physiologique est plus fréquente bien que rare et consiste en une baisse d'acuité visuelle qui devient nulle du côté atteint ; il existe des cas d'amélioration spontanée mais le pronostic n'est pas bon. Toutefois la pathogénie de cette atteinte est encore discutée [18].

### II.1.5.8. Traumatismes oculaires combinés

Ils associent les traumatismes du globe oculaire et des annexes.



**Figure 26:** *traumatismes oculaires combinés.*

Source : *pubmed central injury to the eye.*

### II.1.5.9. Traitement [31].

Le traitement est médical et chirurgical. Le tableau ci-dessous représente le traitement médical (tableau V).

**Tableau V:** *traitement*

Lésions traumatiques	Traitement
Contusion	Repos, Boisson abondante, AINS, corticoïde, (voie locale ou générale) Collyre hypnotisant.
Lacération lamellaire	Pansement protecteur, SAT-VAT, Collyres antibiotiques, antiinflammatoires non stéroïdiens, cicatrisants, +/- cycloplegie.
Lacérations	Suture de la partie, Pansement protecteur, SAT-VAT, Antibiotiques, AINS, corticoïde, (voie locale ou générale), +/- dilateur.
Brûlures chimiques	Prise charge selon le stade : lavage abondant au sérum physiologique à tous les stades. Stade I-II de Roper Hall : Pansement protecteur, SAT-VAT, Collyre antibiotique, AINS, Cicatrisants, +/- Cycloplegie. Stade III-IV de Roper Hall : Pansement protecteur, SAT-VAT, Collyre antibiotique, AINS, Cicatrisants, Cycloplegie, corticothérapie (voie topique et voie générale), +/- greffe de membrane anionique
Plaies pénétrantes et corps étrangers intraoculaires	Protection de l'œil avec une coque oculaire, administration des antalgiques par voie générale, antibiothérapie à large spectre, administration des antiémétiques en cas de nausées et de vomissements, prophylaxie antitétanique, repos strict en cas de chirurgie.

La prise en charge est chirurgicale en cas de traumatismes oculaires mettant en jeu le pronostic anatomique et fonctionnel de l'œil [35].

## **II.1.6. Evolution.**

### **II.1.6.1. Complications**

Les complications sont nombreuses et compromettent la fonction visuelle de l'œil traumatisé [31].

➤ L'endophtalmie

Il s'agit de l'infection intra oculaire. C'est une complication redoutable, fréquente dans les traumatismes ouverts du globe et qui aboutit souvent à la chirurgie mutilante [31].

➤ L'hématocornée

C'est une imprégnation de la cornée par les hématies en cas d'hyphéma avec hypertonie intra oculaire [31].

➤ Les synéchies

Ce sont des complications inflammatoires. Elles sont fréquentes avec souvent un accollement de l'iris soit au cristallin (synéchies postérieures), soit à la cornée (synéchies antérieures) [31].

➤ La cataracte post traumatique

Elle est fréquente. Le risque majeur est l'amblyopie [31].

➤ Le décollement de rétine

Le traumatisme est l'une des causes majeures de décollement de rétine de l'enfant. Il est à craindre en cas d'atteinte du segment postérieur [31].

➤ L'ophtalmie sympathique

Il s'agit d'un pan uvéite de l'œil Adelphe dans laquelle tous les tissus oculaires peuvent être impliqués. L'intervalle entre le traumatisme et le début de l'inflammation est de 4 à 8 semaines. Elle peut aussi survenir plusieurs années après le traumatisme. Elle serait devenue rare par l'usage des anti-inflammatoires [31].

### **II.1.6.2. Les séquelles**

Les traumatismes oculaires laissent de nombreuses séquelles responsables de malvoyance ou de cécité dans la majorité des cas. Parmi ces séquelles, on peut citer :

- La taie de cornée
- La dystrophie cornéenne
- Les remaniements vitréens
- La phtyse bulbaire
- L'atrophie optique
- L'atrophie rétinienne [31].

### **II.1.6.3. La prévention.**

Diminuer le nombre de traumatisme oculaire des enfants est un impératif au vu des complications et des séquelles graves aboutissant à la cécité monoculaire. L'atteinte de cet objectif passe par une prévention qui implique les enfants, les institutions et les communautés [31].

## II.2 ÉTAT DES LIEUX SUR LA QUESTION

Le tableau ci-après regroupe quelques études qui ont été faites et qui sont en rapport avec notre sujet.

### II.2.1. Dans le monde

**Tableau VI:** fréquences des traumatismes oculo-annexiels chez l'enfant dans le monde.

ANNEES	METHODOLOGIE	TITRES	RESULTATS
Brophy et al. 2006 USA	Etude transversale descriptive.	Hospitalisations pédiatriques liées à des lésions oculaires aux États-Unis.	<ul style="list-style-type: none"> <li>- <b>Prévalence des traumatismes oculaire chez l'enfant</b> : 8,9%.</li> <li>- 18 à 20 ans : tranche d'âge la plus concernée (23.7%).</li> <li>- Accident de véhicule était le principal agent responsable (28.8%).</li> </ul>
Mayouego et al. 2015 France	Etude descriptive, prospective et longitudinale.	Aspects épidémiologiques, cliniques et thérapeutiques des traumatismes oculaires d'enfants reçus dans un service d'urgences ophtalmiques francilien.	<ul style="list-style-type: none"> <li>- <b>Fréquence des traumatismes oculaires chez l'enfant</b> : 45,22%</li> <li>- <b>Etiologie</b> : Coup d'ongle plus fréquent</li> <li>- <b>Délai de consultation</b> : 6 heures.</li> <li>- <b>Les lésions prédominent sur la cornée.</b></li> <li>- <b>Traumatismes</b> : Mécanique (75%), Brûlures chimiques (6,41%)</li> </ul>
Qayum et al. 2018 Inde	Etude rétrospective descriptive.	Profil épidémiologique des traumatismes oculaires dans le groupe d'âge pédiatrique fréquentant un hôpital du nord de l'Inde.	<ul style="list-style-type: none"> <li>- 41,1% des enfants souffrant de traumatisme oculaire appartenait au groupe d'âge 2-6 ans.</li> <li>- <b>Sex ratio homme/femme</b> : 2,9/1</li> <li>- <b>Mode de blessure</b> : Sur l'ensemble des patients, 242 (67,8 %) présentaient une lésion du globe fermé.</li> <li>- <b>Lieu de survenu</b> : Le domicile était le lieu de blessure le plus fréquent (47,8 %), suivi de la rue (17,9 %) et du terrain de jeu (14,9 %).</li> </ul>



## II.2.2. En Afrique

**Tableau VII : fréquences des traumatismes oculo-annexiels chez l'enfant en Afrique**

Makita et al. 2016 Congo-Brazzaville	Etude transversale descriptive.	Traumatismes oculaires de l'enfant : aspects épidémiologiques, cliniques et thérapeutiques.	<ul style="list-style-type: none"> <li>- <b>Fréquence hospitalière des traumatismes chez l'enfant</b> : 12,3%</li> <li>- <b>Tranche d'âge</b> : [6-15ans] :85,2%</li> <li>- <b>Sex ratio</b> : Garçons : 63,2%, Filles : 36,8%</li> <li>- <b>Cause</b> : jeux (50%).</li> </ul>
Eballe et al. 2006 Cameroun	Etude rétrospective descriptive.	Les traumatismes oculaires de l'enfant consultant à l'hôpital gynéco-obstétrique et pédiatrique de Yaoundé.	<ul style="list-style-type: none"> <li>- <b>Fréquence hospitalière des traumatismes chez l'enfant</b> : 4,9%</li> <li>- La tranche d'âge de 10 à 15 ans était la plus représentative 54 cas (42,2%).</li> <li>- <b>Circonstances des traumatismes</b> : Jeux et sports (46,1%).</li> <li>- <b>Agent traumatisant</b> : Projectiles (18%)</li> <li>- <b>Le type de traumatisme</b> : Contusions (83,6%).</li> <li>- <b>Types de lésions</b> : Atteintes cornéo-conjonctivo-sclérales (42,3%).</li> <li>- <b>Evolution et séquelles</b> : 15 enfants (11,71%) avaient une acuité visuelle de loin atteint inférieure à 1/20°.</li> </ul>
Koki et al 2014 Cameroun	Etude hospitalière monocentrique, rétrospective et descriptive	Les traumatismes oculaires de l'enfant de 0 à 15 ans à l'hôpital d'instruction et d'application des armées de Yaoundé.	<ul style="list-style-type: none"> <li>- <b>Fréquence hospitalière des traumatismes oculaires chez l'enfant</b> : 5,21%</li> <li>- <b>Tranche d'âge pédiatrique la plus concernée</b> : [6-10ans]</li> <li>- <b>Principal agent responsable</b> : agents solides (42,22%) : Coups de poing, fouet, coude, bâton, bouteille, boule de papier, fer, percussion de mur.</li> <li>- <b>Circonstances de survenue</b> : Accident de jeu (48,84%).</li> <li>- <b>Sex ratio</b> : 2,58 en faveur des garçons.</li> </ul>
Yaya et al 2005 République Centrafricaine	Etude prospective	Les traumatismes oculaires chez les enfants âgés de 0 à 15 ans	<ul style="list-style-type: none"> <li>- <b>Fréquence hospitalière des traumatismes oculaires chez l'enfant</b> : 8,1%</li> <li>- <b>Sex ratio</b> : 1,3 en faveur des garçons.</li> <li>- <b>Tranche d'âge la plus concernée</b> : 5 à 15 ans (67,6 %)</li> <li>- <b>Cause de traumatisme oculaire</b> : Sévices (25,9%)</li> </ul>

**CHAPITRE III : METHODOLOGIE**

### III.1 TYPE D'ETUDE

Il s'agissait d'une étude prospective et descriptive.

### III.2 SITES

Services d'ophtalmologie et urgences pédiatriques de l'hôpital général de Douala (HGD), l'hôpital gynéco-obstétrique et pédiatrique de Douala (HGOPED), l'hôpital Laquintinie de Douala (HLD) et l'hôpital militaire de région N2 (HMR2).

#### ❖ **Hôpital Militaire de Région n°2**

L'HMR2 est une institution hospitalière militaire située dans l'arrondissement de Douala 1er, au lieu-dit « Bonanjo ». Il fait partie intégrante des institutions dont est doté le corps de l'armée camerounaise en matière de santé et se place au rang d'hôpital de référence militaire de la région du littoral avec une capacité d'accueil de 150 lits approximativement. . Il regroupe un grand nombre de spécialités avec plusieurs services parmi lesquels : le service d'ophtalmologie, de médecine interne, de gynécologie et obstétrique, de pédiatrie, de Traumatologie-orthopédie, d'odontostomatologie, d'anesthésie et réanimation, d'imagerie médicale, de laboratoire, de pharmacie, d'urgence, de néphrologie, de thanatopraxie, d'un service de prise en charge des patients séropositifs au VIH, de rhumatologie et dermatologie. Le service d'ophtalmologie est présenté comme suit :

- *01 salle d'accueil dans laquelle les patients sont enregistrés et les paramètres de PIO, acuité visuelle et/ou de réfraction sont prises si nécessaire ;*
- *02 box de consultation externe chacune équipée de LAF ;*
- *01 salle d'exploration fonctionnelle ;*
- *01 bureau principal pour le chef de service ;*
- *01 box à l'entrée du bâtiment servant de secrétariat ainsi qu'un autre juste derrière à gauche servant de lieu de soins ;*
- *01 bloc opératoire d'ophtalmologie opérationnel.*
- *Un personnel constitué de :*
  - 03 médecins consultants
  - 01 major de service
  - 02 techniciens supérieurs en ophtalmologie
  - 02 aides-soignantes.

#### ❖ **Hôpital Général de Douala**

L'Hôpital Général de Douala est une institution hospitalo-universitaire située dans l'arrondissement de Douala 5eme, au lieu-dit « Beedi » ; il est placé à la première catégorie de

la pyramide sanitaire au Cameroun avec une capacité d'accueil de 320 lits approximativement. Il regroupe un grand nombre de spécialités avec plusieurs services parmi lesquels les services ophtalmologie, médecine interne, gynécologie et obstétrique, pédiatrie, chirurgie, anesthésie et réanimation, imagerie médicale, laboratoire, pharmacie, urgences, ORL et oncologie-radiothérapie. Le service d'ophtalmologie est présenté comme suit :

- 01 bureau principal pour le chef de service ;
- 01 box d'accueil dans lequel les patients sont enregistrés et les paramètres de PIO ou de réfraction prises si nécessaire ;
- 01 salle d'attente ;
- 03 salles de consultation externe équipées de LAF ;
- 02 salles d'exploration fonctionnelle ;
- 01 bloc opératoire d'ophtalmologie opérationnel.

#### ❖ **Hôpital Gynéco-Obstétrique et Pédiatrique de Douala**

L'HGOPED est une institution hospitalo-universitaire située dans l'arrondissement de Douala 3eme au lieu-dit « yassa » ; il est placé à la première catégorie de la pyramide sanitaire au Cameroun avec une capacité d'accueil de 308 lits approximativement. Il regroupe un grand nombre de spécialités avec plusieurs services parmi lesquels les services ophtalmologie, médecine interne, gynécologie et obstétrique, pédiatrie, chirurgie, anesthésie et réanimation, imagerie médicale, laboratoire, pharmacie, urgences, ORL. Le service d'ophtalmologie est présenté comme suit :

- 01 bureau principal pour le chef de service ;
- 01 salle d'accueil dans lequel les patients sont enregistrés, face à laquelle des bancs aménagés dans un espace restreint font office de salle d'attente ;
- 01 salle d'exploration fonctionnelle accolée à une salle dédiée à la prise de paramètres de réfraction et de PIO ;
- 01 bloc opératoire d'ophtalmologie opérationnel.

#### ❖ **Hôpital Laquintinie de Douala**

L'HLD est une institution hospitalo-universitaire située dans l'arrondissement de Douala 1er au lieu-dit « Akwa » ; il est placé à la première catégorie de la pyramide sanitaire au Cameroun avec une capacité d'accueil de 732 lits approximativement. Il regroupe un grand nombre de spécialités avec plusieurs services parmi lesquels les services ophtalmologie, médecine interne, gynécologie et obstétrique, pédiatrie, chirurgie, anesthésie et réanimation, imagerie médicale, laboratoire, pharmacie, urgences, ORL, d'oncologie, odontostomatologie,

drépanocytose, thanatopraxie, unité de prise en charge des patients séropositifs au VIH. Le service d'ophtalmologie est présenté comme suit :

- 01 bureau principal pour le chef service ;
- 01 salle d'accueil dans lequel les patients sont enregistrés et les paramètres de réfraction et PIO pris si nécessaire, servant aussi de salle des infirmiers
- 03 salles de consultation externe
- Le matériel d'exploration fonctionnelle est reparti entre les salles de consultations et la salle d'accueil ;
- 01 bloc opératoire d'ophtalmologie opérationnel.

### **III.3 DURÉE ET PÉRIODE D'ETUDE**

Notre étude a eu une durée de neuf (09) mois, d'octobre 2022 à Juin 2023.

### **III.4 POPULATION D'ETUDE**

#### **III.4.1 Population source**

Enfants qui sont venus en consultation dans les lieux d'étude.

#### **III.4.2 Population cible**

Enfants ayant présenté des traumatismes oculo-annexiels âgés de 0 à 15 ans hospitalisés ou suivis en ambulatoire dans les 04 hôpitaux.

#### **III.4.3 Critères de sélection**

##### **➤ Critères d'inclusion**

Ont été inclus dans notre étude :

✓ Tous les enfants ayant présenté un traumatisme oculo-annexiel et ayant un âge inférieur ou égal à 15 ans, reçus au service d'ophtalmologie d'un des 04 hôpitaux durant notre période d'étude.

✓ Patients volontaires dont on a obtenu le consentement libre et éclairé signé d'un parent ou par un accompagnateur.

##### **➤ Critère d'exclusion**

N'ont pas été inclus dans notre étude :

✓ Tout patient désireux de se retirer de l'étude.

### **III.4.4 Échantillonnage**

➤ **Type d'échantillonnage :**

Il s'agissait d'un échantillonnage consécutif et non exhaustif.

➤ **Taille minimale de l'échantillon**

La taille minimale de l'échantillon N, a été calculée selon la formule de Cochran de la manière suivante :

$$N = P (1-P) (Z\alpha^2) / \alpha^2$$

N= Taille minimale de l'échantillon pour l'obtention de résultats significatifs

P= Proportion estimée de sujets présentant la caractéristique étudiée

Z $\alpha$ = Ecart type correspondant au risque d'erreur choisi

$\alpha$ = marge d'erreur

Pour notre étude nous avons une marge d'erreur de 0,05 ( $\alpha$ = 5%), ce qui supposait l'intervalle de confiance à 95%. L'écart type correspondant à cette marge d'erreur est Z $\alpha$  =1,96.

**N=71**

## **III.5 VARIABLES DE L'ETUDE**

### **III.5.1 Variables sociodémographiques**

Les variables sociodémographiques que nous avons recherchées sont : l'âge, le sexe, le niveau d'étude, le lieu de résidence.

### **III.5.2 Variables anamnestiques**

- Motif de consultation (baisse de l'acuité visuelle, douleur oculaire, larmoiement, rougeur oculaire, photophobie).
- Les circonstances de survenue du traumatisme et le délai entre la survenue du traumatisme et la consultation.
- L'agent traumatisant (végétal, métallique (à bords tranchants ou épais), projectile ou éclats faisant suspecter un corps étranger intra oculaire, liquide chaud, acide ou basique).
- Antécédents (état fonctionnel des yeux avant le traumatisme, dernier vaccin antitétanique).

### **III.5.3 Variables cliniques**

- Acuité visuelle.
- Examen du segment antérieur et mesure de la pression intraoculaire si possible.
- Examen du fond d'œil.

### **III.5.4 Variables paracliniques**

- Echographie oculaire ;
- Tomodensitométrie ;
- IRM ;
- La tomographie par cohérence optique (si réalisées ou si nécessaires)

## **III.6 RESSOURCES UTILISÉES**

1. Ressources humaines (Investigateur, Directeur et Co-directeurs de thèse, Statisticien)
2. Matériel pour la collecte des données (dossiers médicaux des patients, crayons, stylos à bille, rames de papier format, fiches techniques, tropicamide collyre, fluorescéine)
3. Matériel pour la saisie des données (ordinateur portable, téléphone portable, connexion internet, disque amovible, clé Universal Serial Bus)
4. Matériel pour l'analyse des données (logiciels d'analyse, calculatrice scientifique)

## **III.7 PROCÉDURE**

### **➤ Etape 1 : obtention des autorisations.**

Après la validation de notre protocole de recherche par le directeur et les co-directeurs de thèse, nous avons présenté une demande de clairance éthique à la Faculté de Médecine et des Sciences Biomédicales (FMSB) de l'Université de Yaoundé I (**annexe 1**) et des demandes d'autorisation de recherche dans les hôpitaux d'étude (**annexes 2, 3, 4, 5 et 6**). Dès l'obtention des autorisations administratives et de la clairance éthique du Comité Institutionnel d'Éthique et de la Recherche (CIER) de la FMSB, le recrutement des patients a débuté.

### **➤ Etape 2 : recrutement des patients.**

Le recrutement s'est fait de façon consécutive, lors des consultations externes et à l'aide des appels téléphoniques aux patients répondant aux critères d'inclusion suivis dans nos services d'ophtalmologie et des urgences. Ils étaient âgés de 0 à 15 ans. Reçus dans les services d'ophtalmologie de nos différents hôpitaux d'étude, une fiche de consentement éclairé et contenant les informations détaillées à propos de notre sujet d'étude leur sera présentée.

Ces informations comprenaient : le but, la procédure, les avantages et les éventuelles contraintes liées à la participation à cette étude. Après un entretien avec le patient, si l'accord est obtenu,

la fiche de consentement éclairé était remplie et signée par celui-ci acceptant ainsi de participer à l'étude. Un interrogatoire permettait le recrutement des patients présentant des traumatismes oculaires. Ces paramètres étaient notés sur la fiche technique préétablie et validée par les directeurs.

- Du 1<sup>er</sup> octobre 2022 au 28 février 2023, nous avons effectué un stage d'ophtalmologie dans le service d'ophtalmologie de l'HMR2 et durant cette même période, de lundi à vendredi était présentée aux patients répondant à nos critères une fiche de consentement éclairé. Après obtention de leur accord de participation à l'étude, les patients ont été examinés.
- Du 1<sup>er</sup> mars au 31 mars 2023, de lundi à vendredi, nous étions dans le service d'ophtalmologie de l'Hôpital Général de Douala où était présenté aux patients répondant à nos critères d'inclusion, une fiche de consentement éclairé. Après obtention de leur accord de participation à l'étude, les patients ont été examinés.
- Du 1<sup>er</sup> avril au 30 avril 2023, de lundi à vendredi, nous étions dans le service d'ophtalmologie de l'Hôpital Laquintinie de Douala où était présenté aux patients répondant à nos critères d'inclusion, une fiche de consentement éclairé. Après obtention de leur accord de participation à l'étude, les patients ont été examinés.
- Du 1<sup>er</sup> mai au 24 juin 2023, de lundi à vendredi, nous étions dans le service d'ophtalmologie de l'Hôpital Gynéco-Obstétrique et pédiatrique de Douala où était présenté aux patients répondant à nos critères d'inclusion, une fiche de consentement éclairé. Après obtention de leur accord de participation à l'étude, les patients ont été examinés.

➤ **Etape 3 : examen clinique ophtalmologique**

Les patients ont été examinés selon le schéma suivant :

- Identification : nom, âge, sexe, profession, lieu de résidence
- Recherche des antécédents ophtalmologiques : Correction optique, pathologie fonctionnelle, pathologie organique, pathologie associée.
- **Examen ophtalmologique**
  - ✓ **Mesure de l'acuité visuelle de loin**

L'acuité visuelle de loin était évaluée à l'aide des différentes échelles optométriques avec et/ou sans correction. L'acuité visuelle de loin était évaluée en utilisant l'échelle de Monoyer. Cette échelle était placée à une distance de 5m pour les patients âgés de plus de 5 ans et 2,5m



pour les patients âgés de moins de 5 ans. Pour les nourrissons un test de poursuite oculaire était réalisé.

#### ✓ **Examen clinique**

L'examen du segment antérieur se faisait grâce à une lampe à fente.

L'examen du segment postérieur se faisait pour l'analyse de la papille optique grâce à un ophtalmoscope, après dilatation du patient lorsque cela était possible.

#### ➤ **Etape 4 : Evolution clinique.**

L'évaluation après chirurgie ou PEC du traumatisé a été faite dans la semaine (4<sup>e</sup> jour) et le mois (30<sup>e</sup> jour) suivant sa PEC et comprenait la surveillance de la survenue des complications et la mesure de l'AVL corrigée de l'œil traumatisé si elle avait été indiquée.

### **III.8 ANALYSE DES DONNÉES.**

#### **III.8.1 Programmes utilisés**

Les données obtenues ont été intégrées en utilisant le logiciel Cs Pro 7.6. Ensuite celles-ci ont été analysées via le logiciel SPSS version 26.0. Les résultats ont été ressortis sous formes de tableaux et de figures grâce aux logiciels Microsoft Word et Microsoft Excel 2016.

#### **III.8.2 Tests statistiques**

Les paramètres de tendance centrale (moyenne, mode, médiane) et de dispersion (écart-type, intervalle interquartile) ont servi à la description des variables continues. Les variables catégorielles quant à elles, ont été décrites sous forme de : pourcentages, proportions, et/ou fréquences.

### **III.9 CONSIDÉRATIONS ÉTHIQUES**

#### **III.9.1 Autorisation institutionnelle**

Nous avons débuté par l'obtention de la clairance éthique du Comité d'Ethique Institutionnel de la Recherche de la Faculté de Médecine et des Sciences Biomédicales de l'Université de Yaoundé I. Nous avons poursuivi, par l'obtention d'une autorisation de recherche par les autorités administratives de nos différents lieux de recherche.

#### **III.9.2 Information et consentement éclairé**

Nous avons effectué cette étude dans le strict respect de l'anonymat des patients. Les patients ont reçu une notice d'information et une fiche de consentement qu'ils ont signée au préalable. Cette fiche a mis en évidence les buts, les avantages et les éventuels inconvénients de notre étude.

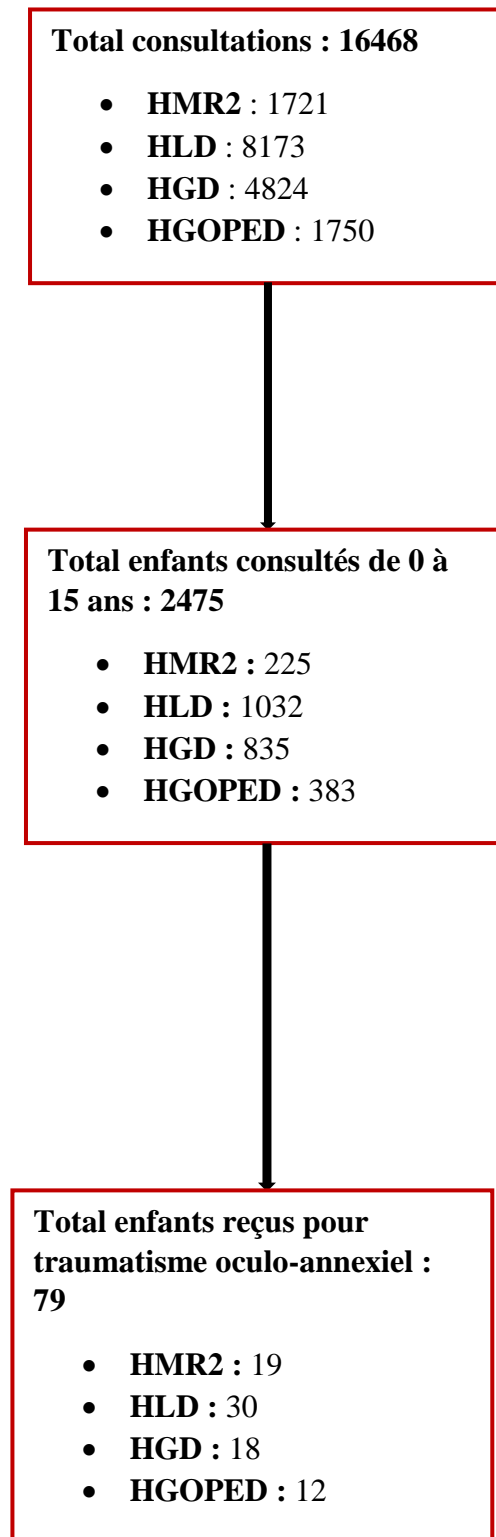
### **III.9.3 Clairance éthique**

Nous avons et continuons de garantir la confidentialité des informations qui nous sont été fournies dans les fiches techniques, les dossiers des patients et les résultats obtenus de l'examen ophtalmologique de chaque participant. Les fiches techniques ont été codifiées afin de garder l'anonymat des patients et ont été détruites à la fin de l'étude après validation des données. Ces informations ont été utilisées dans le seul but de l'étude et ont été introduites dans une base de données dont seuls nos encadreurs et nous avons accès.

### **III.10 DISSEMINATION DU TRAVAIL**

- Une soutenance publique aura lieu au sein de la faculté.
- Notre thèse sera archivée à la bibliothèque de la FMSB après correction.
- Notre thèse pourra éventuellement être publiée dans un journal national ou international.

**CHAPITRE IV : RÉSULTATS**



**Figure 27:** *diagramme de flux des patients.*

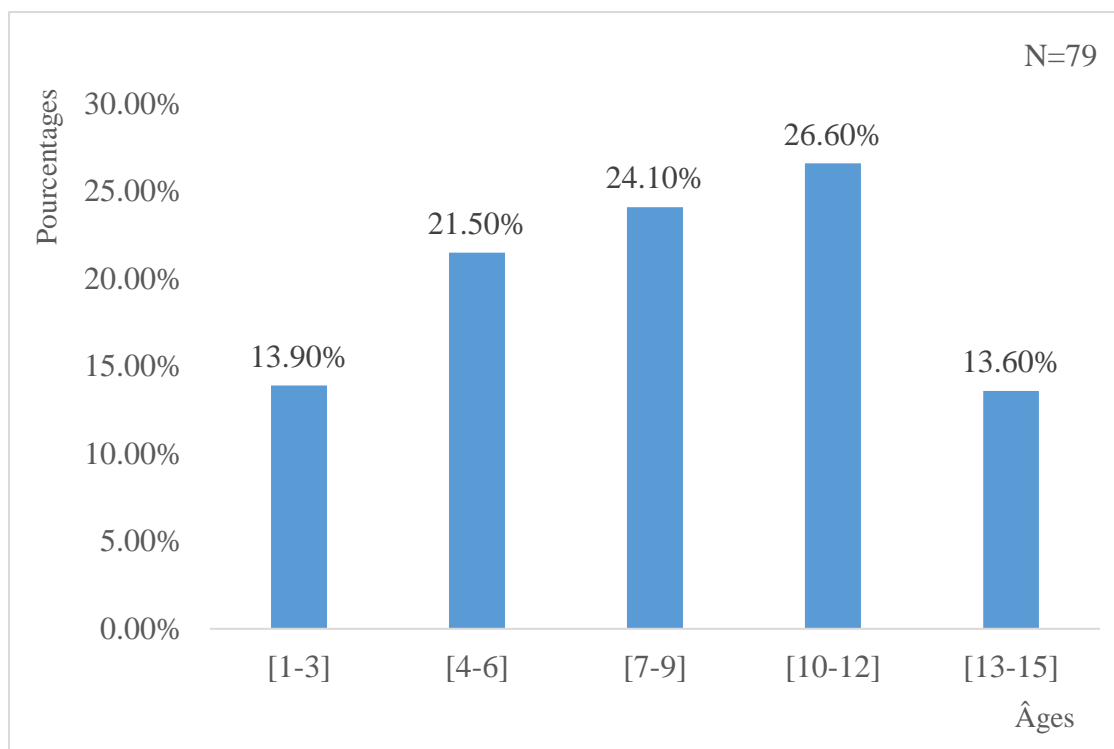
## IV.1. CARACTÉRISTIQUES SOCIODÉMOGRAPHIQUES DE LA POPULATION D'ÉTUDE.

### VI.1.1. Fréquences des traumatismes dans la population d'étude

Au total 79 cas (86 yeux) de traumatismes oculaires étaient retenus pour un total de 2475 consultations chez les enfants âgés de 0 à 15 ans dans les (04) quatre lieux d'étude soit une fréquence hospitalière des traumatismes oculo-annexiels chez l'enfant de **3,2%**. En outre pendant cette même période, 16468 consultations tout âge confondu étaient enregistrées ce qui donne une fréquence globale de 0,48%.

### VI.1.2. Âge

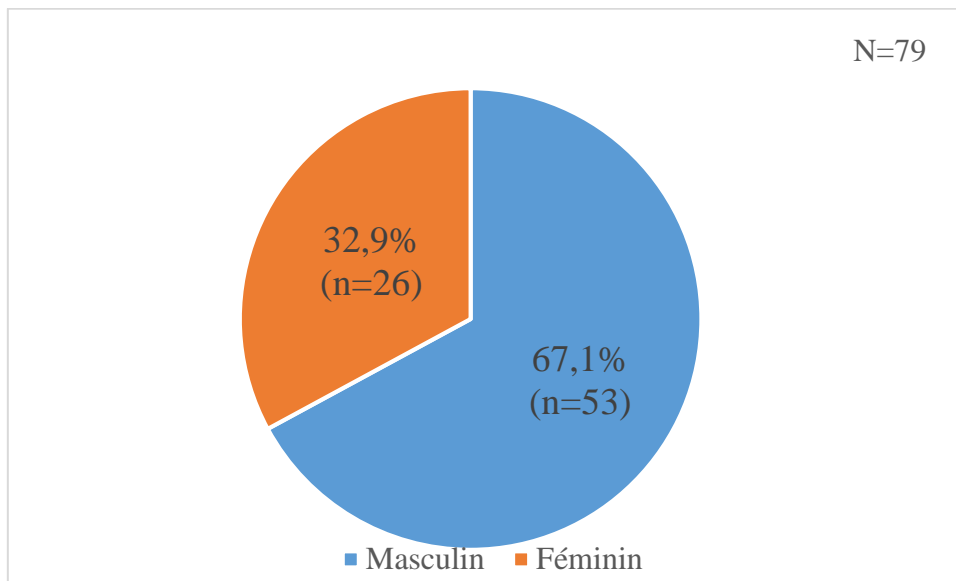
Les patients âgés de 10 à 12 ans étaient les plus fréquents, soit 26,6% de cas, suivis de ceux de 7 à 9 ans avec 24,1% de cas. La moyenne d'âge était de  $8,03 \pm 3,94$  ans avec des extrêmes de 1 à 15 ans selon la figure 28.



**Figure 28:** répartition de la population selon l'âge.

### VI.1.3. Sexe

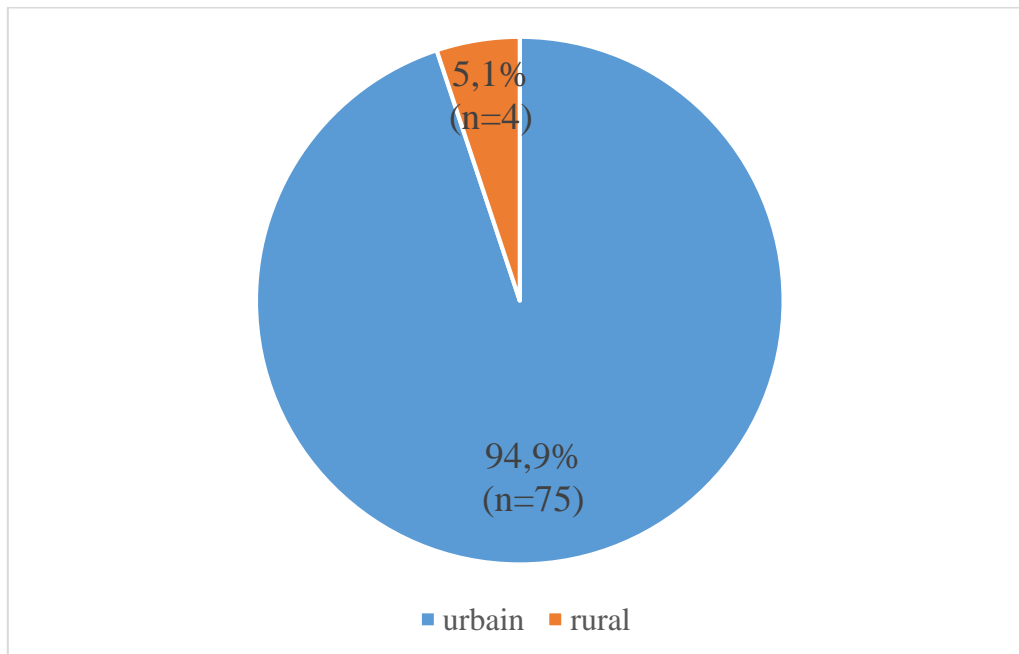
Le sexe masculin était prédominant (67,1%) dans notre population avec un sex-ratio (H/F) de 2,03 selon la figure 29.



**Figure 29:** répartition de la population selon le sexe

### ❖ Lieu de résidence

La plupart des patients résidaient en milieu urbain dans 94,9% de cas selon la figure 30.



**Figure 30:** répartition de la population selon le lieu de résidence

#### VI.1.4. Scolarisation des patients

La population était dominée par des patients en âge scolaire dans 87,3% des cas.

**Tableau VIII:** répartition de la population selon leur scolarisation

Scolarisation	Effectifs (N=79)	Fréquence (%)
Oui	69	87,3
Non	10	12,7
Total	79	100

## IV.2. CARACTERISTIQUES ANAMNESTIQUES ET CLINIQUES DE LA POPULATION ETUDIEE

### IV.2.1. Caractéristiques anamnestiques

#### IV.2.1.1. Données anamnestiques

Au sein de l'échantillon, 8,9% des patients avaient été référés. Les enfants se présentaient le plus fréquemment en consultation externe (88,6%) et aux urgences dans 11,4% des cas. Ils n'avaient reçu aucun traitement dans 64,6% des cas avant l'admission. La vaccination antitétanique était à jour dans 98,7% des cas et 10,1% des participants présentaient un antécédent d'anomalie antérieure parmi lesquelles : pathologie fonctionnelle (myopie), pathologie organique (exophtalmie en cours d'investigation), pathologie associée (myopie et LCET I).

**Tableau IX:** répartition selon les données anamnestiques.

Anamnèse	Effectifs (N=79)	Fréquences (%)
<b>Patient référé</b>		
Non	72	91,1
Oui	7	8,9
<b>Mode de recrutement</b>		
Consultation externe	70	88,6
Urgence	9	11,4
<b>Traitement reçu avant admission</b>		
Aucun	51	64,6
Médical	28	35,4
<b>Vaccination antitétanique à jour</b>		
Oui	78	98,7
Non	1	1,3
<b>Antécédent anomalie antérieure</b>		
Oui	8	10,1
Non	71	89,9

#### IV.2.1.2. Anomalies oculaires antérieures

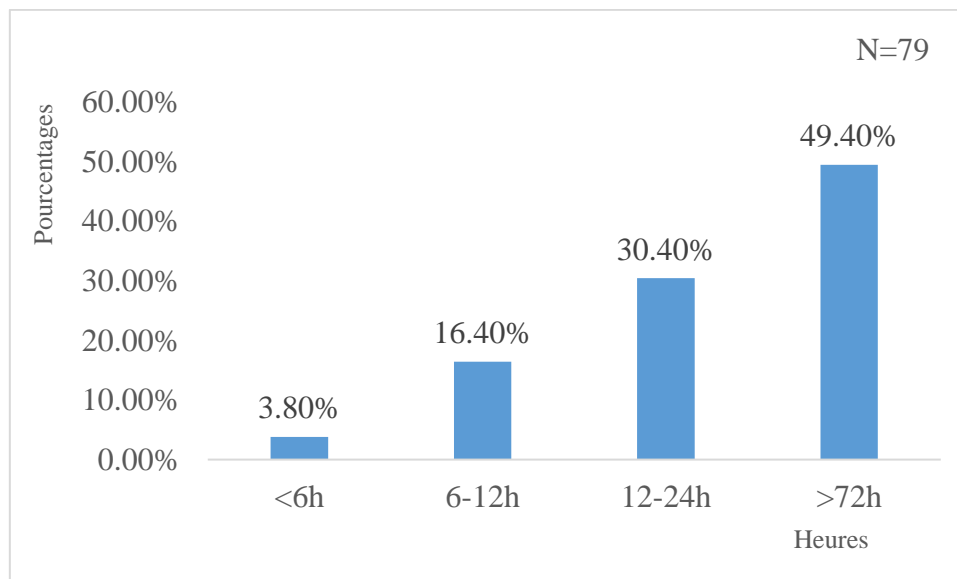
Sur la population étudiée, **10,12%** (N=8) des patients présentaient une pathologie oculaire antérieure contre 89,9% qui n'en présentait aucune selon le tableau X.

**Tableau X:** répartition de la population en fonction des anomalies oculaires antérieures.

Antécédents	Effectifs	Fréquences (%)
<b>Port de CO</b>		
Oui	7	8,86
Non	1	1,26
Total	8	10,12
<b>Pathologie fonctionnelle</b>		
Myopie	6	7,6
<b>Pathologie organique</b>		
Exophtalmie OG	1	1,26
<b>Pathologies associées</b>		
Myopie et LCET I	1	1,26
Total	8	10,12

#### IV.2.1.3. Délais de survenue du traumatisme

Les participants venaient en consultation le plus souvent plus de 72 heures après la survenue du traumatisme (49,4%). (Figure 31)

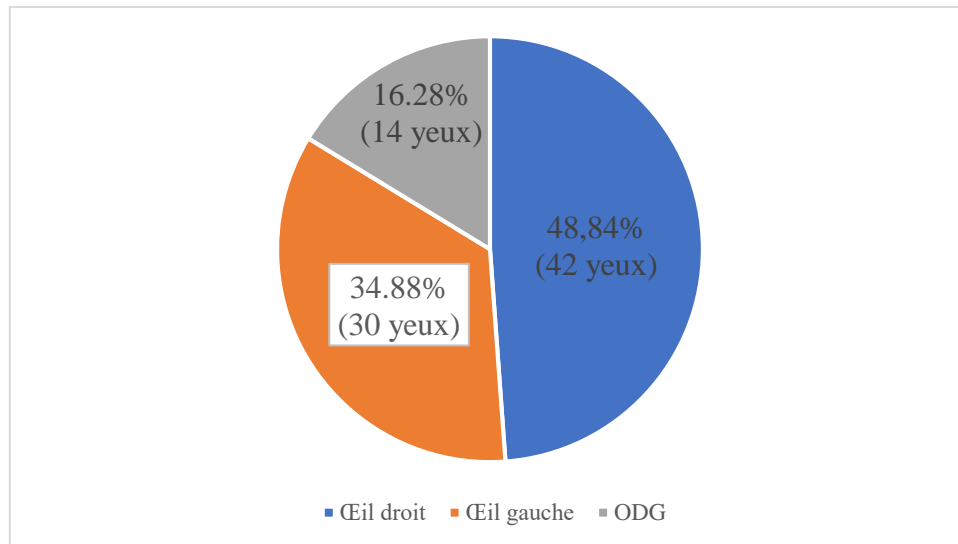


**Figure 31 :** répartition selon le délai entre la survenue du traumatisme et la consultation.



#### IV.2.1.4. Œil traumatisé et nature du traumatisme.

Le traumatisme siégeait plus fréquemment à l'œil droit (48,84%) avec 42 yeux selon la figure 32. La contusion oculaire était la principale lésion observée (63,9%) suivie du corps étranger superficiel (10,5%) et de la brûlure thermique (9,3%) selon le tableau XI.



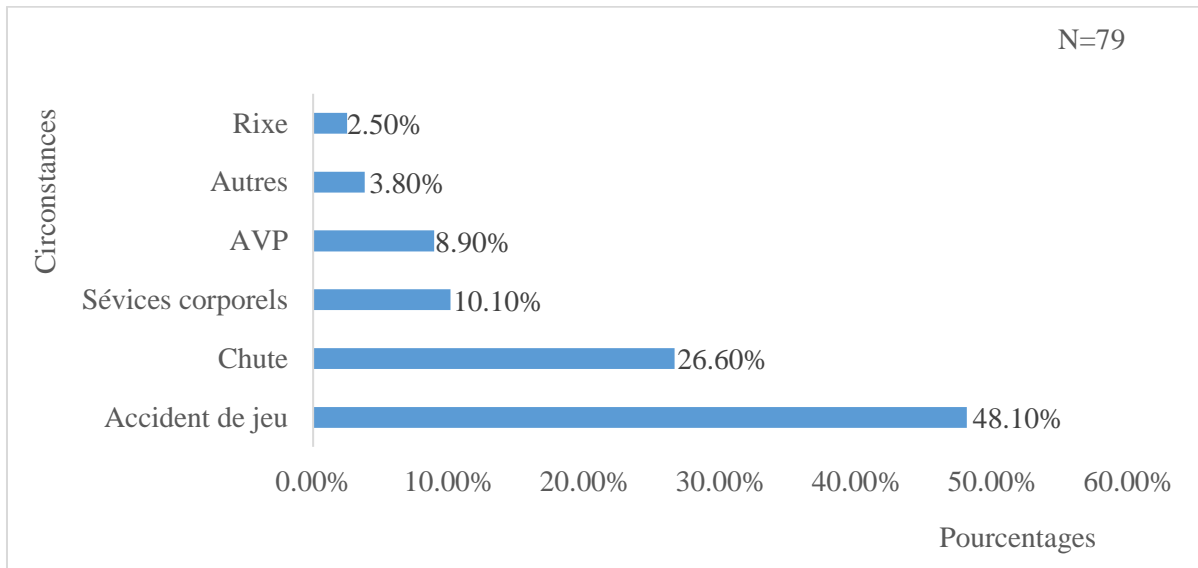
**Figure 32 :** répartition selon l'œil traumatisé

**Tableau XI:** répartition selon la nature du traumatisme

Nature du traumatisme	Effectifs (N=86 yeux)	Fréquences (%)
<b>Contusion</b>	<b>55</b>	<b>63,9</b>
CE superficiel	9	10,5
Brûlure thermique	8	9,3
Plaie perforante	8	9,3
Plaie palpébrale	5	5,8
Traumatisme oculaire combiné (plaie de cornée et plaie palpébrale)	1	1,2
Total	86	100

#### IV.2.1.5. Circonstances de survenue

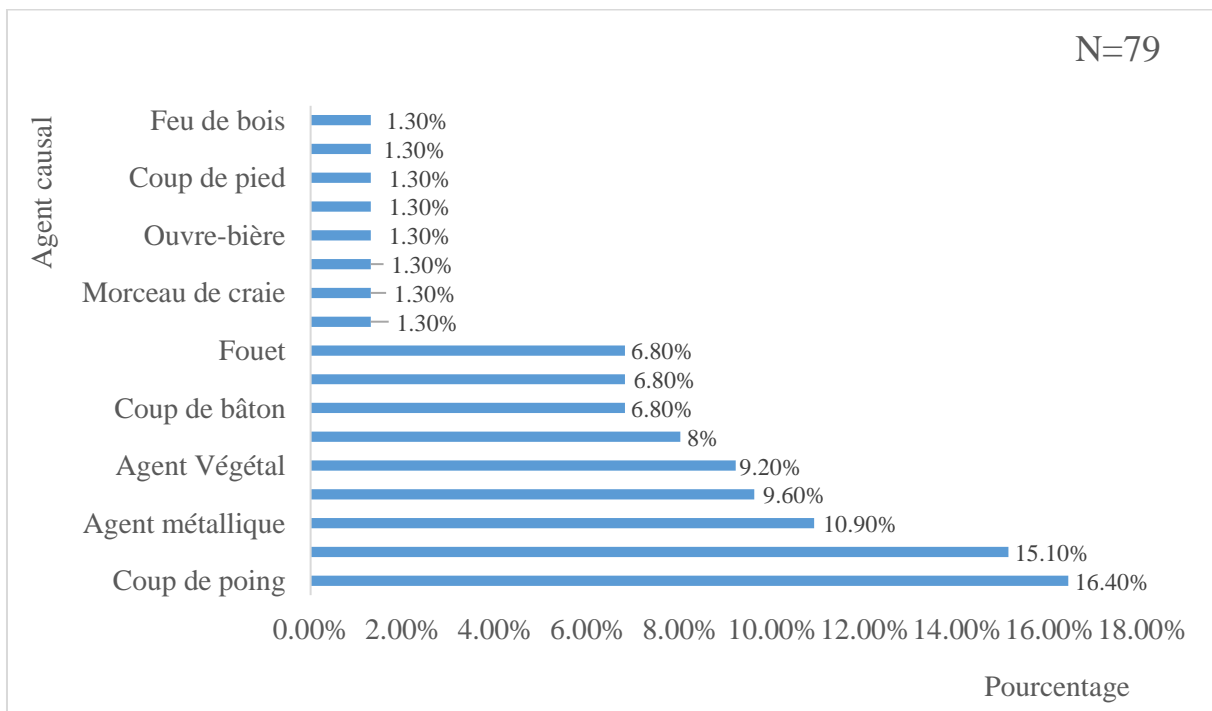
L'accident de jeu (48,1%) était la principale circonstance de survenue du traumatisme oculaire suivi de la chute (26,6%) selon la figure 33.



**Figure 33 :** répartition selon les circonstances de survenue du traumatisme

#### IV.2.1.6. Répartition des traumatismes selon l'agent causal du traumatisme.

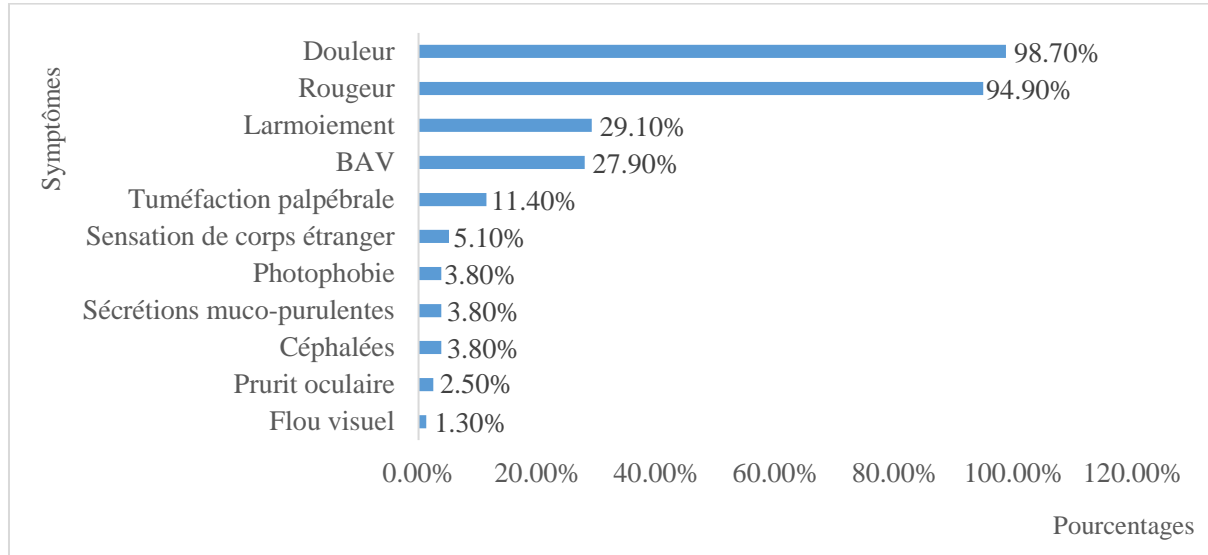
Le principal agent causal était le coup de poing (16,4%) suivi du ballon (15,1%) selon la figure 34.



**Figure 34 :** répartition selon l'agent causal

#### IV.2.1.7. Symptômes ou signes fonctionnels

La douleur oculaire était le signe fonctionnel le plus fréquent dans 98,7%, suivie de la rougeur dans 94,9% tel qu'illustrée dans la figure 35. Nous avons noté qu'un œil pouvait avoir plusieurs symptômes.



**Figure 35 :** répartition selon les symptômes.

#### IV.2.2. Caractéristiques cliniques de la population étudiée

##### IV.2.2.1. Lésions à l'examen physique

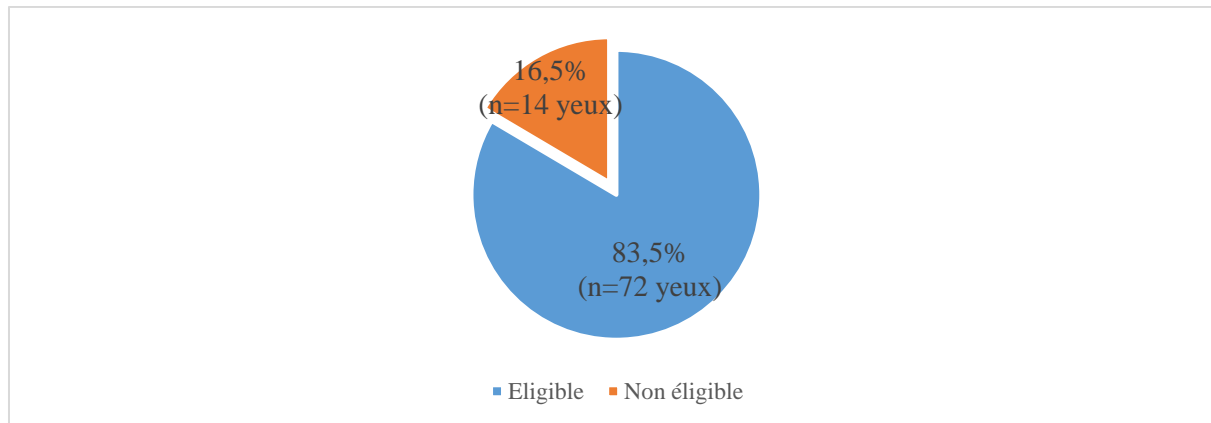
Lors de l'examen physique, l'HSC (45.3%), ecchymose palpébrale (12.8%) et l'hyphéma (10,5%) étaient les trois principales lésions observées selon le tableau XII.

**Tableau XII:** répartition selon les lésions à l'examen physique

Lésions	Effectifs (N=86 yeux)	Fréquences (%)
<b>HSC</b>	<b>39</b>	<b>45,3</b>
Ecchymose palpébrale	11	12,8
Hyphéma	9	10,5
Cataracte	6	7,0
Plaie cornéenne	6	7,0
Plaie palpébrale	5	5,8
Erosion cornéenne	4	4,6
Hernie de l'iris	3	3,5
Œdème cornéen	2	2,3
Œdème maculaire	1	1,2
Total	86	100

#### IV.2.2.2. Acuité visuelle et poursuite oculaire à l'examen initial

Au sein de cet échantillon, nous avons 66 enfants pour 72 yeux (83,5%) éligibles à l'examen de l'acuité visuelle contre 13 enfants pour 14 yeux (16,5%) non éligibles comme le montre la figure 36.



**Figure 36 :** répartition en fonction de l'éligibilité pour l'examen de l'acuité visuelle.

Lorsque l'acuité visuelle était mesurable, elle était le plus souvent  $\geq 3/10$  à l'œil droit (33,72%) et à l'œil gauche (30,23%) avec un taux de cécité monoculaire de 12,79% pour 86 yeux selon la classification internationale des maladies 10 (CIM 10). Aucun cas de cécité bilatérale n'a été observé. Pour les enfants non éligibles, la recherche d'une poursuite oculaire a été effectuée. Il a été retrouvé une poursuite oculaire était présente chez tous (tableau XIII).

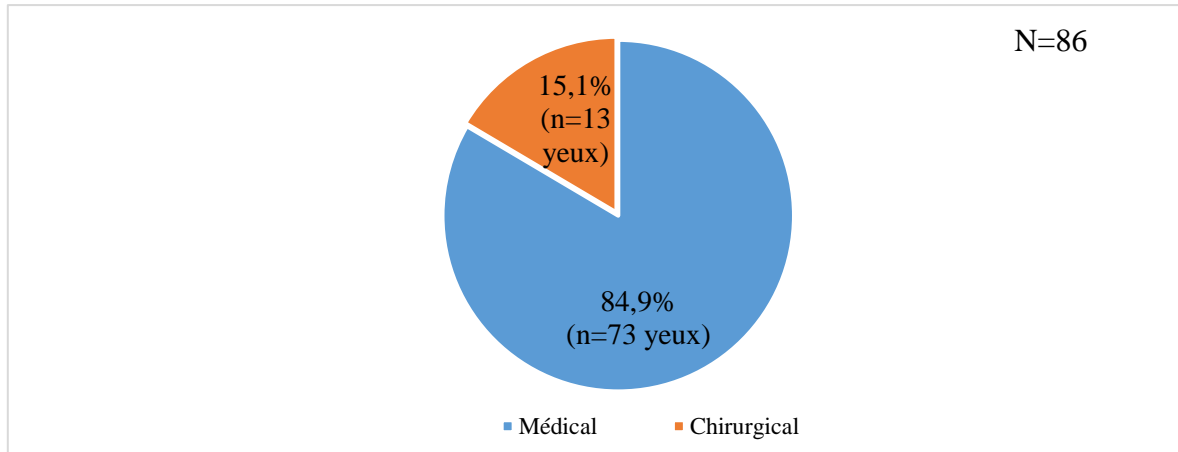
**Tableau XIII :** acuité visuelle et poursuite oculaire à l'examen initial

Acuité visuelle	Effectifs (N=86)	Fréquences (%)
<b>AVLsc OD (N=40 yeux)</b>		
PPL	1	1,16
PL+	5	5,82
[1/50-1/20[	1	1,16
[1/10 à 3/10[	4	4,65
<b><math>\geq 3/10</math></b>	<b>29</b>	<b>33,72</b>
Total	40	46,51
<b>AVLsc OG (N=32 yeux)</b>		
PPL	1	1,16
PL+	1	1,16
[1/50 à 1/20[	2	2,33
[1/10 à 3/10[	2	2,33
<b><math>\geq 3/10</math></b>	<b>26</b>	<b>30,23</b>
Total	32	37,78
<b>Poursuite oculaire (N=14)</b>		
<b>Oui</b>	<b>14</b>	<b>16,28</b>
<b>Non</b>	0	0

### IV.3. CARACTÉRISTIQUES THÉRAPEUTIQUES ET EVOLUTIVES

#### IV.3.1. Thérapeutique

Le traitement était le plus fréquemment médical pour 73 yeux (84,9%) et chirurgical pour 13 yeux selon la figure 37.



**Figure 37** : modalités de prise en charge.

#### IV.3.2. Caractéristiques des complications oculaires

La proportion des complications était de 24,4%. Les deux principales complications étaient la taie cornéenne (10,46%) et la cataracte (8,14%). Nous avons pu retrouver l'évolution à J4 de 76 patients (83 yeux) sur les 79 de l'échantillon total soit un taux de perdus de vue à J4 de 3,49%. Nous avons également pu retrouver l'évolution à J30 de 35 patients (35 yeux) sur les 79 de l'échantillon total soit un taux de perdus de vue à J30 de 59,31%.

**Tableau XIV** : répartition de la population en fonction des complications

Complications	Modalités	Effectifs (N=86)	Fréquences (%)
Nature des complications	Taie cornéenne	9	10,46
	Cataracte	7	8,14
	Cécité	1	1,16
	Endophtalmie	1	1,16
	Décollement rétinien	1	1,16
	Exophtalmie	1	1,16
	Œdème maculaire	1	1,16
<b>Total</b>		21	24,4

**Tableau XV:** répartition selon l'évolution

Evolution	Modalités	Effectifs	Fréquences (%)
Evolution à J4	<b>Favorable</b>	<b>67</b>	<b>80,7</b>
(n=83 yeux)	Défavorable	16	19,3
Total		83	100
Evolution à J30	<b>Favorable</b>	<b>23</b>	<b>65,7</b>
(n=35 yeux)	Défavorable	12	34,3
total		35	100

Sur notre population initiale, 23 patients (29,11%) pour 23 yeux ont bénéficié d'une acuité visuelle corrigée. Chez ceux-ci, nous avons retrouvé que 47,82% et 34,78% avaient une acuité visuelle corrigée  $\geq 3/10$  respectivement à l'œil droit et à l'œil gauche avec un taux de cécité monoculaire de 13,05% selon la CIM 10. Aucun cas de cécité bilatérale n'a été observé.

**Tableau XVI :** acuité visuelle corrigée.

Variables	Modalités	Effectifs (N=23yeux)	Fréquences (%)
<b>AVLsc OD (N=15)</b>	PPL	1	4,35
	[1/50-1/20[	2	8,70
	[1/20-1/10[	1	4,35
	<b><math>\geq 3/10</math></b>	<b>11</b>	<b>47,82</b>
<b>AVLsc OG (N=8)</b>	<b><math>\geq 3/10</math></b>	<b>8</b>	<b>34,78</b>

**CHAPITRE V : DISCUSSION**

## **V.1. CARACTERISTIQUES EPIDEMIOLOGIQUES DE LA POPULATION ETUDIEE.**

### **V.1.1. Fréquence des traumatismes.**

Notre étude a rapporté une fréquence de **3,2%** des traumatismes oculaires de l'enfant. Cette fréquence est inférieure à celle rapportée par Ombwa *et al* et Koki *et al* à Yaoundé au Cameroun avec des fréquences respectives de 4,96% et de 5,21% [12, 13]. Elle était 2,4 fois inférieure à celle retrouvée par Bella *et al* de 7,8% à Douala en 2000 [36] et à celle retrouvée par Wafae *et al* à Rabat en 2020 [37] et 3,8 fois inférieure à celle de Makita *et al* de 12,3% à Brazzaville au Congo [11]. Cette différence pourrait s'expliquer par le fait que les enfants évoluent dans des environnements différents mais également l'emploi de méthodologie différente car ces études étaient rétrospectives et s'étalaient sur plusieurs années.

### **V.1.2. L'âge**

La moyenne d'âge était de  $8,03 \pm 3,94$  ans avec des extrêmes allant de 1 an à 15 ans (figure 28). Ces résultats étaient similaires à ceux d'Ombwa *et al*, de Koki *et al* et de Bella *et al* [12, 13, 36]. Dans le même contexte, nous notons également une similarité avec une étude réalisée par Koffi *et al* en Côte d'Ivoire [38]. Par contre notre résultat diffère peu de celui de Makita *et al* qui trouvaient un âge moyen de 6 ans et 3 mois [11] et de celui de Limaiem *et al* à Tunis en 2009 [39]. .

Les patients âgés de 10 à 12 ans étaient les plus atteints dans notre étude. Notre résultat diffère peu de celui observé par Koffi *et al* [38]. Cette tranche d'âge était également retrouvée par Ombwa *et al* [12]. Ces résultats peuvent s'expliquer par le fait que, les enfants en âge scolaire échappent peu à peu à l'autorité parentale et à la surveillance parentale au profit notamment des activités potentiellement à risque telles que les jeux, le sport et les rixes.

### **V.1.3. Le sexe**

Le genre masculin était prédominant à 67,1% avec une sex-ratio de 2,03 selon la figure 29. Cette prédominance masculine corrobore avec les données de la littérature [41, 42, 43, 44]. Ceci pourrait s'expliquer par le fait que les garçons sont plus actifs et sont sujets à des jeux plus ou moins brutaux et dangereux que les filles.



## V.2. CARACTERISTIQUES CLINIQUES DE LA POPULATION ETUDIEE

### V.2.1 Délai de survenue entre la survenue du traumatisme et la consultation

1 patient sur 25 (3,8%) a consulté moins de 6 heures après le traumatisme et 1 patient sur 2 (49,4%) consultait au-delà de 72 heures (figure 31). Koffi *et al* avaient trouvé que 29,4% des patients avaient consulté dans les 48 heures après le traumatisme [38]. Ce retard de consultation observé globalement serait dû à trois éléments liés aux malades en rapport avec la négligence du traumatisme ou la minimisation du fait, liés aux centres de santé distants du lieu du traumatisme et/ou au coût de la prise en charge.

### V.2.2. L'œil atteint

L'œil droit était le plus fréquemment atteint (48,84%) selon la figure 32. Ce résultat était légèrement inférieur à ceux de Yaya *et al* avec une prédominance de l'œil droit de 51,8% à Bangui [40], de Koki *et al* avec 51,11% à Yaoundé [13] et de Subhashini *et al* avec 52% à Westmead en Australie [41]. Cependant, la prédominance gauche était retrouvée par Ombwa *et al* à Yaoundé et Bella *et al* à Douala avec respectivement de 52,3% [12] et de 55,5% [36].

### V.2.3. La nature du traumatisme

Dans notre étude, la contusion était le principal type de lésion observée à 63,9% (tableau XI). Notre résultat était similaire à celui de Lam *et al* qui avaient retrouvé 63,2% de contusions [42]. La prédominance de la contusion était bien observée dans plusieurs études telles que celles Koki *et al* (75,55%) [13], Bella *et al* (83,3%) [36] et Ombwa *et al* (83,6%) [12] avec des valeurs supérieures à la nôtre. Cependant, Makita *et al* au Congo, Koffi *et al* en Côte d'Ivoire et Madan *et al* en Inde avaient des résultats différents des nôtres avec les plaies du globe oculaire plus fréquentes à 62,7% [11] à 47,06% [38] et à 47,5% [43] respectivement. Ces résultats pourraient justifier les méthodes différentes d'une étude à l'autre mais aussi le déficit de surveillance de nos enfants.

### V.2.4. Circonstances de survenue

L'accident de jeu (48,1%) était la principale circonstance de survenue du traumatisme dans notre étude (figure 33). Mensah *et al* notaient également le jeu comme principale circonstance de survenue des traumatismes à 52,84% [44], Bella *et al* avaient trouvé 40,2% [36], Ombwa *et al* notaient 46,1% [12]. Koffi *et al* trouvaient 37,25% [38]. Ces données étaient différentes de celles de Yaya *et al* qui rapportaient les sévices corporels prédominants avec 25,9% [40]. Ceci pourrait s'expliquer par le fait qu'à cause du sentiment d'insécurité qui règne en Centrafrique, notamment la guerre civile, les jeux en dehors de la concession familiale pourraient conduire à des sévices corporels.

### **V.2.5. L'agent causal**

Le principal agent causal était le coup de poing avec 16,4% (figure 34). Notre résultat diffère de celui de Qayum *et al* (35%) [45]. Cependant, D'Antone *et al* retrouvaient les coups avec 86,67% en Colombie [46] et Li *et al* montrait une prédominance des objets tranchants avec 48,4% en Chine en 2020 [47].

### **V.2.6. L'examen clinique**

Lors de l'examen physique, l'hémorragie sous conjonctivale à 45,3%, l'ecchymose palpébrale à 12,8% et l'hyphéma à 10,5% étaient les trois principales lésions observées (tableau XII). Ces résultats diffèrent de ceux d'Ongbwa *et al* qui avaient retrouvé la cataracte à 42,5% et l'hyphéma total à 15,2% [12]. Les études menées Makita *et al* et Yaya *et al* ont quant à elles montré une prédominance des plaies cornéennes.

### **V.2.7. Acuité visuelle**

Dans le groupe des enfants éligibles, l'acuité visuelle initiale était le plus souvent  $\geq 3/10$  à l'œil droit (33,72%) et à l'œil gauche (30,23%) à l'admission avec un taux de cécité monoculaire était de 12,79% selon le tableau XIII similaire à celle notée par Koki *et al* avec 11,11% [13].

Pour les enfants non éligibles généralement de bas âge, la poursuite oculaire était effective chez tout le monde.

### **V.3. CARACTÉRISTIQUES THÉRAPEUTIQUES ET ÉVOLUTIVES**

#### **V.3.1. Traitement**

Tout au long de notre étude, la prise en charge était beaucoup plus médicale à 84,9% (figure 37). Seul 15,1% du traitement était chirurgical notamment pour les sutures des plaies cornéennes et des plaies palpébrales. Koki *et al* notaient un traitement médicale de 91,1% [13]. Tandis que Ombwa *et al* observaient également une prédominance du traitement médical à 63,3% contre [12]. Ces résultats étaient différents de ceux de Makita *et al* qui avaient noté 79,4% pour le traitement chirurgical [11].

#### **V.3.2. Evolution**

##### **V.3.2.1. Complications**

Nous avons obtenu 24,4% de complications dominées par la taie cornéenne (10,46%) et la cataracte post-traumatique (8,14%) comme l'indique le tableau XIV. Résultats bien inférieurs à ceux retrouvés par Sidibé *et al* qui avaient 61,4% de cataracte compliquée et 45,5% de taie cornéenne [5]. Cette différence est probablement due au fait que notre étude englobait tous les types de traumatismes tandis que celle de Sidibé et al prenait essentiellement en compte les plaies perforantes [5]. La présence des complications serait expliquée par la prise en charge tardive des patients et la violence du traumatisme.

##### **V.3.2.2. Acuité visuelle corrigée**

Après prise en charge, le taux de cécité monoculaire était de 13,05% (tableau XVI). Makita *et al* retrouvaient un taux de cécité de 65% [11]. Ceci pourrait s'expliquer par la gravité du traumatisme, le délai de consultation long, le retard de prise en charge sur un œil en plein développement.

#### **V.4.LIMITES ET DIFFICULTÉS DE L'ÉTUDE**

Nous avons été confrontés à une limite et à une difficulté au cours de la réalisation de notre étude, notamment :

- L'absence de certains patients aux rendez-vous pour évaluer leur évolution.
- L'examen et la prise en charge des traumatismes chez les enfants surtout pour les plus peureux.

**CONCLUSION ET RECOMMANDATIONS**

## CONCLUSION

Au terme de notre étude portant sur les traumatismes oculo-annexiels de l'enfant dans la ville de Douala, il était question de :

1. Décrire le profil épidémiologique de la population étudiée :

La fréquence des traumatismes était de 3,2%, la moyenne d'âge de  $8,03 \pm 3,94$  ans, la tranche d'âge de 10 à 12 ans était la plus fréquente et le sex-ratio de 2,03.

2. Déterminer les facteurs associés aux traumatismes oculo-annexiels de l'enfant :

L'âge (10 à 12 ans), le sexe masculin (67,1%), les jeux (48,1%) étaient les facteurs associés aux traumatismes oculo-annexiels de l'enfant dans la ville de Douala.

3. Décrire les caractéristiques cliniques :

L'œil droit était le plus atteint avec 48,84%, la contusion était plus fréquente avec 63,9% des cas, le coup de poing représentait le principal agent responsable avec 16,4% des cas, la douleur était le maître symptôme, l'hémorragie sous conjonctivale était retrouvée chez 4 patients sur 10 (45,3%) et l'acuité visuelle de loin initiale  $\geq 3/10$  avec 33,72% OD et 30,23% OG.

4. Décrire les caractéristiques thérapeutiques :

La prise en charge était médicale dans 84,9% des cas.

## RECOMMANDATIONS

A la lumière de nos résultats, nous formulons très humblement les recommandations suivantes :

### Aux parents

- ❖ De se rendre à l'hôpital avant la 6<sup>e</sup> heure après le traumatisme.
- ❖ De prévenir la survenue des complications des traumatismes oculaires en se rendant directement dans une formation hospitalière la plus proche.
- ❖ De respecter le calendrier de suivi des enfants traumatisés oculaires.
- ❖ De sensibiliser les enfants non traumatisés vis-à-vis de ceux traumatisés afin d'éviter une stigmatisation.

### Aux ophtalmologues

- ❖ De sensibiliser davantage les parents d'enfants victimes de traumatismes sur la nécessité du bon suivi de l'enfant dans le but d'éviter les complications.

### Aux chercheurs

- ❖ De mener une étude sur les traumatismes oculaires chez les enfants souffrant de troubles neurologiques (épilepsie).
- ❖ De mener également une étude similaire avec un échantillon plus grand.

**REFÉRENCES**



1. Sissoko M, Guirou N, Romuald Elie G Y R, Saye G, Simaga A, Diallo H, et al. Traumatismes oculaires pendant la crise sanitaire de COVID-19 au CHU de Iota. *J Fr Ophtalmol*.2021; 44(2) :145-50. Disponible sur : <https://linkinghub.elsevier.com/retrieve/pii/S0181551220306197>
2. A. Eballé, E. Ndocko, S. Eban, L. Mbella, C. Eban. Les traumatismes oculo-orbitaires dus aux accidents de motos taxis à Douala au Cameroun. *J Fr Ophtalmol*.2016; 39(7):596-602.
3. Catherine A. L'assimilation de l'embryon à l'enfant? Les indices civilistes de personnification de l'embryon. *Cah Rech Droits Fondam*. 2006;(5):79-96. Disponible sur: <http://journals.openedition.org/crdf/7182>
4. Al Wadei EAY, Osman AA, Macky TA, Soliman MM. Epidemiological Features of Pediatric Ocular Trauma in Egypt. *J Ophthalmol*. 2016; (4):1-6. Disponible sur: <https://www.hindawi.com/journals/joph/2016/7874084/>
5. Sidibe M, Dembele A, Napo A, Diallo O, Conare I, Fomba S, et al. Traumatisme oculaire par aiguille de tresse à l'institut d'ophtalmologie tropicale de l'Afrique (iota). *Rev SOAO*. 2014; (1):13-18
6. Vision Problems in the U.S. Data Analysis. National Society to Prevent Blindness, 1980.
7. Pieramici DJ, Sternberg P, Aaberg TM, Bridges WZ, Capone A, Cardillo JA, et al. A System for Classifying Mechanical Injuries of the Eye (Globe). *Am J Ophthalmol*. 1997; 123(6):820-31. Disponible sur: <https://linkinghub.elsevier.com/retrieve/pii/S0002939414711328>
8. Mayouego Kouam J, Epée E, Azria S, Enyama D, Ombwa Eballe A, Eban Mvogo C, et al. Aspects épidémiologiques cliniques et thérapeutiques des traumatismes oculaires de l'enfant dans un service d'urgences ophtalmologiques en Île-de-France. *J Fr Ophtalmol*. 2015;38(8):743-51. Disponible sur: <https://linkinghub.elsevier.com/retrieve/pii/S0181551215002338>
9. Soliman MM, Macky TA. Pattern of ocular trauma in Egypt. *Graefes Arch Clin Exp Ophthalmol*. 2008 ; 246(2):205-12. Disponible sur: <http://link.springer.com/10.1007/s00417-007-0720-4>

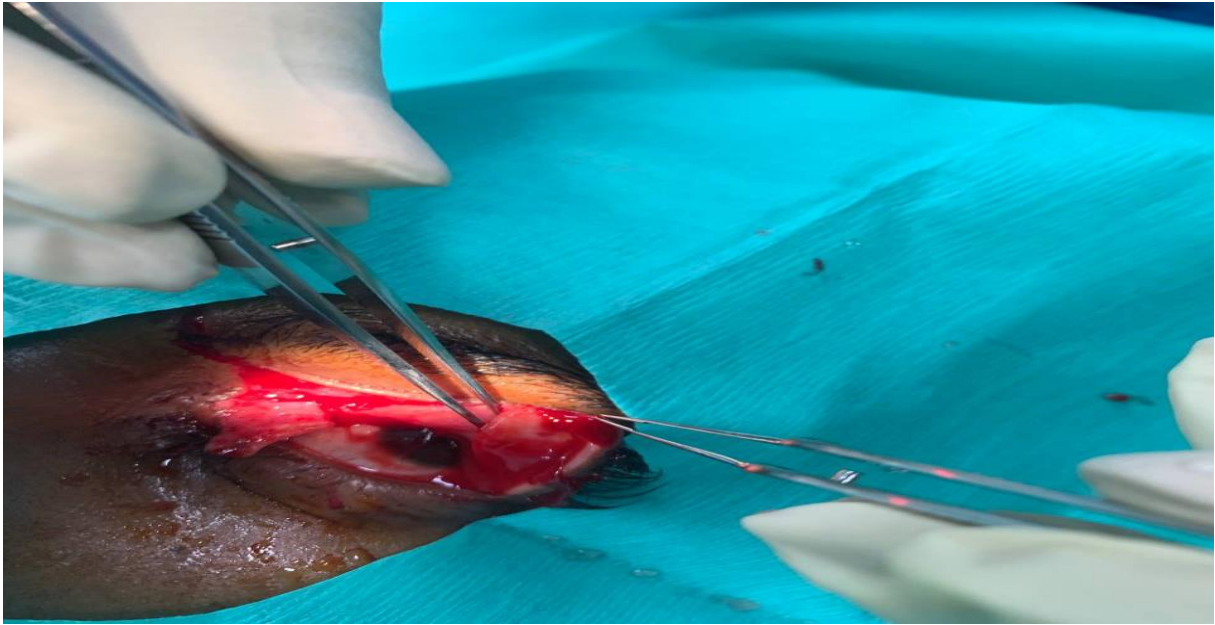
10. Gaboune L, Benfdil N, Sayouti A, Khoumiri R, Benhaddou R, Moutaouakil A, Guelzim H. Les traumatismes oculaires : aspects cliniques et épidémiologiques au centre hospitalier universitaire de Marrakech. *J Fr Ophtalmol*.2007;30(2):425-429.
11. Makita C. Traumatismes oculaires de l'enfant:Aspets épidémiologiques, cliniques et thérapeutiques. *Rév SOAO*. 2016;2:46-50.
12. Ombwa Eballe A, Kammy G L, Bella A L. les traumatismes oculaires de l'enfant consultant à l'hôpital gyneco-obstetrique et pediatrique de yaounde: aspects épidémiologiques. *Clin Mother Child Health* .2006;3(1):433-436.
13. Koki G, Ntyame E, Epée E, Mbogos NC, Ombwa E, Bella AL, Eban MC. Les traumatismes oculaires de l'enfant de 0 à 15 ans à l'hôpital d'instruction et d'application des armées de Yaoundé. *Rev SOAO*. 2014;1:32-9.
14. Beylerian M, Denis D. Traumatologie oculaire chez l'enfant. *Perfect Pédiatr*.2020 ;3(1) :78-85. Disponible sur : <https://linkinghub.elsevier.com/retrieve/pii/S2588932X2030019X>
15. Allan Beranous, Tich Ludovic, Jean-François Rouland. La référence ikb ophtalmologie. 2018 éd. Lille (France). 2018. 250 p. (ikb).
16. Bismilah Arrahmane Arrahin. Mon carnet d'ophtalmologie. 2018 (Maroc)28p.
17. Behar-Cohen F, Gelizé E, Jonet L, Lassiaz P. Anatomie de la rétine. *Méd/Sci*. 2020;36(6-7):594-9. Disponible sur: <https://www.medecinesciences.org/10.1051/medsci/2020094>
18. Japhet Dembele. Les traumatismes oculaires à l'hôpital Nianakoro FOMBA de Ségou. Faculté de médecine, de pharmacie et d'odonto-stomatologie, Université de Bamako, 2011.109p
19. Yacouba Kone. Aspects étio-pathogeniques, cliniques et thérapeutiques des traumatismes oculaires dans le CSRéf de Kita en 2015. Faculté de Médecine Et d'Odonto-Stomatologie, Université des Sciences, des Techniques et des Technologies de Bamako (USTTB), Bamako, 2017.67p

20. Salessé C. Physiologie du signal visuel rétinien : de la phototransduction jusqu'au cycle visuel. *J Fr Ophtalmol.* 2017; 40(3):239-50. Disponible sur: <https://linkinghub.elsevier.com/retrieve/pii/S0181551217300591>
21. Encha-Razavi F, Escudier E. Embryologie. EMC - Obstétrique. 2010 ; 5(3):1-30. Disponible sur: <https://linkinghub.elsevier.com/retrieve/pii/S0246033510524566>
22. Lossény Ouédraogo. Les traumatismes oculaires de l'enfant au centre hospitalier universitaire Yalgado Ouédraogo : aspects épidémiologiques, cliniques et thérapeutiques à propos de 267 cas. Unité de formation et de recherche en sciences de la santé, Université de Ouagadougou, 2012.116p.
23. rapport snof. Les traumatismes oculaires. Disponible sur le lien: <https://www.snof.org>
24. Fekih O, Zgolli H, Mabrouk S, Abdelfatah GB, Zeghal I, Jemaa AB, et al. Traumatismes Oculaires En Milieu Professionnel : à propos de 110 cas. Eye trauma in the workplace: about 110 cases. *Tunis Med.* 2021; 99 (8): 881-885.
25. Kuhn F, Morris R, Witherspoon CD, Mester V. The Birmingham Eye Trauma Terminology system (BETT). *J Fr Ophtalmol.* 2004 ; 27(2):206-10. Disponible sur: <https://linkinghub.elsevier.com/retrieve/pii/S0181551204961220>
26. Sao P, Vallabha K. A profile of ocular trauma in patients attending tertiary care center, North Karnataka. *Indian J Clin Exp Ophthalmol.* 2022;8(3):325-9. Disponible sur: <https://ijceo.org/article-details/17521>
27. Koki G, Epée E, Ombwa Eballe A, Ntyame E, Mbogos Nsoh C, Bella AL, et al. Les traumatismes oculaires en milieu urbain camerounais : à propos de 332 cas évalués selon l'Ocular Trauma Score. *J Fr Ophtalmol.* 2015; 38(8):735-42. Disponible sur: <https://linkinghub.elsevier.com/retrieve/pii/S0181551215002508>
28. Robert S. The ocular trauma score. *Community Eye Health Journal.* 2015; 28(91):44-45
29. Borderie V. Aspects cliniques des brûlures cornéennes. *J Fr Ophtalmol.* 2004 ; 27(10):1170-4. Disponible sur: <https://linkinghub.elsevier.com/retrieve/pii/S0181551204962912>

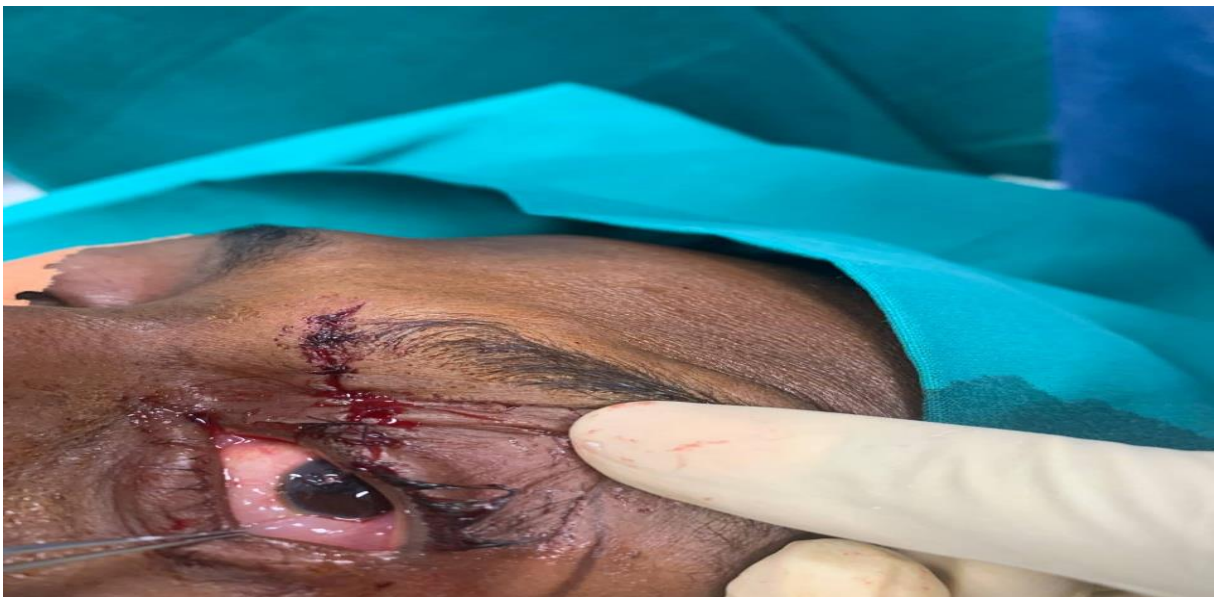30. Gicquel JJ, Dua H. Brûlures cornéennes. EMC - Ophtalmol. 2011;8(1):1-12. Disponible sur: <https://linkinghub.elsevier.com/retrieve/pii/S0246034311557211>
31. Lassine Traore. Parcours des traumatismes oculaires chez les enfants de 0 à 15 ans au chiliota. Faculté de Médecine et d'Odontostomatologie, université des sciences, des techniques et des technologies de Bamako.2021, 79p.
32. Ebana MS, Andin DV, Monique EMM, Caroline T, Evodie AZM, Blanche NM, et al profil épidémiologique et clinique des traumatismes oculo- orbitaires reçus à l'hôpital central de yaoundé. Rev SOAO.2019;(2):53-55
33. Baba A, Zbiba W, Korbi M, Mrabet A. Épidémiologie des traumatismes oculaires à globe ouvert dans la région tunisienne du Cap Bon : étude rétrospective à propos de 100 cas.J Fr Ophtalmol.2015;1162-68
34. Guyot L, Lari N, Benso-Layoun C, Denis D, Chossegros C, Thiery G. Fractures de l'orbite de l'enfant.J Fr Ophtalmol. 2011; (34):265-274
35. Gambrelle J, Sébilleau V, Fleury J, Denis P. Chirurgie des traumatismes oculaires perforants du segment postérieur par plombs : à propos de deux cas. J Fr Ophtalmol. 2010;33(6):397-402. Disponible sur: <https://linkinghub.elsevier.com/retrieve/pii/S0181551210001026>
36. A.L. Bella-Hiag, Ebana Mvogo C.Traumatologie oculo-orbitaire infantile à l'hôpital Laquintinie de Douala : Cah Etudes Recherches Francophones/ San. 2000; 10(3):173-6
37. Jouidi W, Naya K, Hnich H. Contusions oculaire a globe ferme chez l'enfant: etude retrospective a propos de 153 cas. Int J Adv .2020;8(11):304-10. Disponible sur: <https://www.journalijar.com/article>
38. Koffi K, Diomandé I, Diomandé G, Bilé P. aspects épidémiologiques et étiologiques des traumatismes oculaires pediatriques au centre hospitalier universitaire (chu) de Bouaké. Rev SOAO. 2014;(1):7-12.
39. Limaiem R, El Maazi A, Mnasri H, Chaabouni A, Merdassi A, Mghaieth F. Traumatismes oculaires pénétrants de l'enfant en Tunisie. J Pédiatrie Puériculture. 2009;22(3):97-101. Disponible sur: <https://linkinghub.elsevier.com/retrieve/pii/S0987798309000279>

40. Yaya G, Bobossi S, Gaudeuille A. Les traumatismes oculaires chez les enfants âgés de 0 à 15 ans. *J Fr Ophtalmol.* 2005 ; 28 : 708-12.
41. Kadappu S, Silveira S, Martin F. Aetiology and outcome of open and closed globe eye injuries in children: Eye injury in children. *Clin Experiment Ophthalmol.* 2013;41(5):427-34. Disponible sur: <https://onlinelibrary.wiley.com/doi/10.1111/ceo.12034>
42. Lam A, Ndiaye M. Traumatismes oculaires au Sénégal (Bilan épidémiologique et statistique de 1872 cas). *Méd Afr Noire.* 1992;39(12): 810-5.
43. Madan AH, Joshi RS, Wadekar PD. Ocular Trauma in Pediatric Age Group at a Tertiary Eye Care Center in Central Maharashtra, India. *Clin Ophthalmol.* 2020; 14:1003-9. Disponible sur: <https://www.dovepress.com/ocular-trauma-in-pediatric-age-group-at-a-tertiary-eye-care-center-in-peer-reviewed-article-OPHTH>
44. Mensah A, Adama F, Adjorlolo C, Touré ML, Gbe M, Mihluedo K, Diallo A, Coulibaly F, Béréte R. Épidémiologie des traumatismes oculaires de l'enfant à Abidjan. *Cah Études Recherches Francophones / San.* 2004;14(4):239-43.
45. Qayum S, Anjum R, Rather S. Epidemiological profile of pediatric ocular trauma in a tertiary hospital of northern India. *Chin J Traumatol.* 2018;21(2):100-3.
46. D'Antone V, Flórez DCP, García CJL, Manrique FDMC, Barbosa NL. Epidemiological findings of childhood ocular trauma in a public hospital in Colombia. *BMC Ophthalmol.* 2021;21(1):248. Disponible sur: <https://bmcophthalmol.biomedcentral.com/articles/10.1186/s12886-021-02014-1>
47. Li C, Lin Y, Xiao H, Lin H, Chen Y, Dai M. Epidemiology of pediatric eye injuries requiring hospitalization in rural areas of Wenzhou and Changsha, China: a 10-year retrospective study. *BMC Ophthalmol.* 2020;20(1):100. Disponible sur: <https://bmcophthalmol.biomedcentral.com/articles/10.1186/s12886-020-01363-7>
48. Soumahoro M, Kouassi FX, Sowagnon T, Koman E, Diomande A, Kra AS, Yoffou, Safédé K. Épidémiologie et prise en charge des traumatismes perforants du globe de l'enfant à propos de 101 cas colligés au chu de cocody (abidjan). *Rev SOAO.* 2014;(1):25-31.

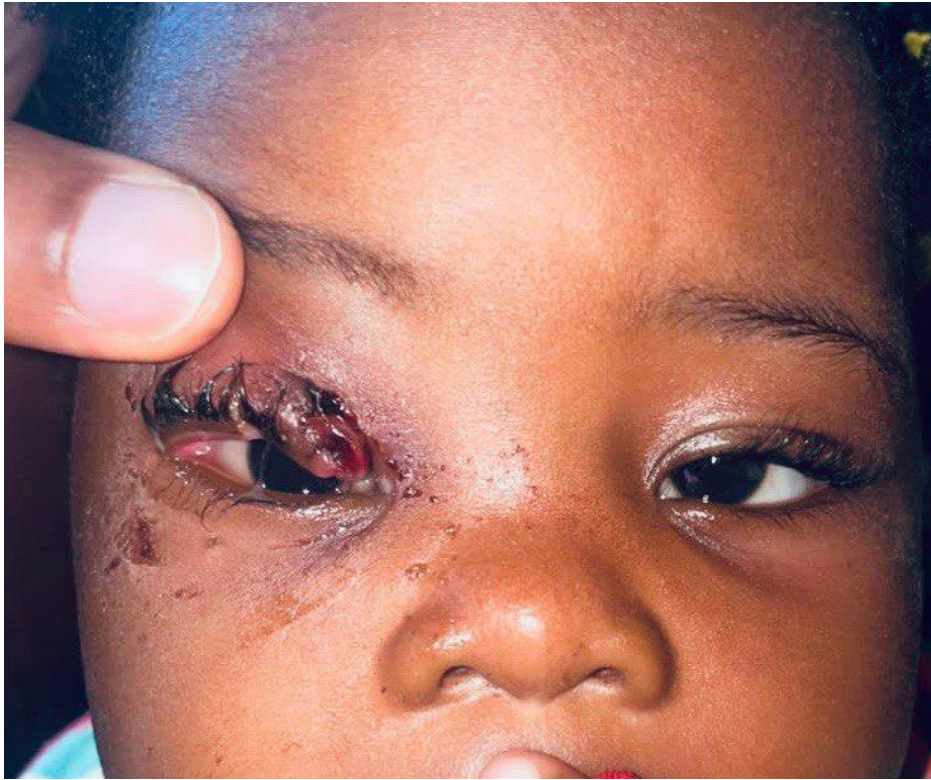**ICONOGRAPHIE**



**Parage et suture d'une plaie de paupière supérieure associée à une plaie cornéenne G (HGD)**



**Après suture**



**Patiente présentant une plaie de la paupière supérieure**



**ANNEXES**

**Annexe 1 : Clairance éthique de la Faculté de médecine et des Sciences Biomédicales / UYI**

UNIVERSITÉ DE YAOUNDÉ I  
FACULTÉ DE MÉDECINE ET DES SCIENCES BIOMÉDICALES  
COMITÉ INSTITUTIONNEL D'ÉTHIQUE DE LA RECHERCHE  
Tel/ fax : 22 31-05-86 22 311224  
Email: decanatfmsb@hotmail.com

THE UNIVERSITY OF YAOUNDE I  
FACULTY OF MEDICINE AND BIOMEDICAL SCIENCES  
INSTITUTIONAL ETHICAL REVIEW BOARD



Ref : N° D002 /UY1/FMSB/VDFC/DIASR/CSB

**CLAIRANCE ÉTHIQUE** 29 AOUT 2023

Le COMITÉ INSTITUTIONNEL D'ÉTHIQUE DE LA RECHERCHE (CIER) de la FMSB a examiné  
La demande de la clairance éthique soumise par :

**M.Mme : MOKARA MOLEILA Hervé Pascal** Matricule: 16M097

Travaillant sous la direction de :  
• Pr Koki Godefroy  
• Dr Mvilongo Caroline

Concernant le projet de recherche intitulé : **Evaluation des traumatismes oculo-annexiels de l'enfant dans la ville de Douala**

Les principales observations sont les suivantes

Evaluation scientifique	
Evaluation de la convenance institutionnelle/valeur sociale	
Equilibre des risques et des bénéfices	
Respect du consentement libre et éclairé	
Respect de la vie privée et des renseignements personnels (confidentialité) :	
Respect de la justice dans le choix des sujets	
Respect des personnes vulnérables :	
Réduction des inconvénients/optimalisation des avantages	
Gestion des compensations financières des sujets	
Gestion des conflits d'intérêt impliquant le chercheur	

Pour toutes ces raisons, le CIER émet un avis **favorable** sous réserve des modifications recommandées dans la grille d'évaluation scientifique.

L'équipe de recherche est responsable du respect du protocole approuvé et ne devra pas y apporter d'amendement sans avis favorable du CIER. Elle devra collaborer avec le CIER lorsque nécessaire, pour le suivi de la mise en œuvre dudit protocole. La clairance éthique peut être retirée en cas de non respect de la réglementation ou des recommandations sus évoquées.

En foi de quoi la présente clairance éthique est délivrée pour le droit

**LE PRÉSIDENT DU COMITE ETHIQUE**  
PROFESSEUR



**Annexe 2 : Autorisation de recherche HMR2**

REPUBLIQUE DU CAMEROUN  
Paix - Travail - Patrie  
PRESIDENCE DE LA REPUBLIQUE  
MINISTRE DE LA DEFENSE  
DIRECTION DE LA SANTE MILITAIRE  
DEUXIEME REGION DE SANTE MILITAIRE  
HOPITAL MILITAIRE DE REGION N°2



REPUBLIC OF CAMEROON  
Peace - Work - Fatherland  
PRESIDENCY OF REPUBLIC  
MINISTRY OF DEFENSE  
DEPARTMENT OF MILITARY HEALTH  
SECOND MILITARY HEALTH REGION  
SECOND REGION MILITARY HOSPITAL

**COMITÉ D'ÉTHIQUE DE L'HÔPITAL MILITAIRE DE RÉGION N°2**

N° 02230426 CEHMR2

Douala, le 26 Avril 2023

**CLAIRANCE ÉTHIQUE**

Le Comité d'Éthique de l'Hôpital Militaire de Région N°2 (CEHMR2) pour la session d'évaluation du **26 / 04 / 2023**, a examiné le projet de recherche intitulé « **Les traumatismes oculo-annexiels de l'enfant dans la ville de Douala** » soumis par **MOKARA MOLEILA Hervé Pascal**, étudiant en 7<sup>e</sup> année de médecine générale à la **Faculté de Médecine et des Sciences Biomédicales de l'Université de Yaoundé 1** sous la supervision du **Pr. KOKI Godefroy**.

Le présent projet de recherche a un intérêt scientifique clair et ne présente aucun risque pour ses participants. Les objectifs et la méthodologie de recherche sont clairement décrits. Le principe de confidentialité des données est respecté. L'expertise requise pour la supervision de la recherche est vérifiée. D'après les observations susmentionnées, le CEHMR2 approuve cette version du projet pour une période de **six (06) mois non renouvelables**.

Toutefois, Monsieur **MOKARA MOLEILA Hervé Pascal** est responsable du respect scrupuleux de la méthodologie et de la considération éthique, et ne devrait pas la modifier sans l'approbation du CEHMR2, lequel se réserve le droit d'interrompre les travaux de recherche en cas de constatation de l'éloignement des objectifs initiaux. **Une copie de la thèse doit être remise au CEHMR2 à des fins d'archivage.**

L'intéressé est avisé qu'il est astreint de l'obligation de réserve par rapport à toute information sensible dont il pourrait avoir connaissance au cours de ses travaux et l'observation stricte des mesures de sécurité en vigueur au sein des casernes militaires.

La présente clairance éthique est délivrée pour servir le but pour lequel elle est présentée. Elle peut être annulée en cas de non-respect des recommandations ci-dessus.

Le Président  
Colonel Médecin **SEPO SEPO**

  
Colonel - Médecin . Interniste  
Hépatogastroentérologue  
Chef de Service HGE - HMR II

Colonel Professeur **KOKI Godefroy**  
Médecin-Chef de l'Hôpital Militaire de Région N°2  


**Annexe 3 : Autorisation de recherche HGD**

REPUBLIQUE DU CAMEROUN  
Paix – Travail – Patrie  
MINISTERE DE LA SANTE PUBLIQUE  
HOPITAL GENERAL DE DOUALA  
DIRECTION MEDICALE  
BP: 4856 Douala Tél. 233 50 01 01  
Fax 233 37 01 46 E-mail [hgdcam.com](mailto:hgdcam.com)



REPUBLIC OF CAMEROON  
Peace – Work – Fatherland  
MINISTRY OF PUBLIC HEALTH  
DOUALA GENERAL HOSPITAL  
MEDICAL DIRECTORATE  
PO Box: 4856 Douala Phone 233 50 01 01  
Fax : 233 37 01 46 E-mail [hgdcam.com](mailto:hgdcam.com)

N° 122 AR /MINSANTE/HGD/DM/03/23

Douala, le 01 mars 2023

**AUTORISATION DE RECHERCHE**

Je soussigné, Dr BARLA MATHIO Esther, Directeur Médical de l'Hôpital Général de Douala,

Autorise **MOKARA MOLEILA Hervé Pascal**, étudiant(e) en 7<sup>ème</sup> année de Médecine à la Faculté de Médecine et des Sciences Biomédicales de l'Université de Yaoundé I, à effectuer ses travaux de recherche dans notre Formation Sanitaire pour la rédaction de sa thèse intitulée : « **Les traumatismes oculo – annexiels de l'enfant dans la ville de Douala.** » sous la supervision du Dr NJOCK NYOUMA Paulette Jasmine, Ophtalmologue.

**Période de recherche : Février – Mai 2023**

L'étudiant(e) devra se conformer au règlement intérieur en vigueur dans l'établissement et déposer obligatoirement une copie finale de sa thèse à la Direction Médicale de l'hôpital. Le matériel nécessaire aux manipulations sera totalement fourni par l'étudiant (e).

La présente Autorisation est délivrée à l'intéressé(e) pour servir et valoir ce que de droit.

Le Directeur Médical,



**Annexe 4 : Autorisation de recherche HLD**

REPUBLIQUE DU CAMEROUN  
PAIX – TRAVAIL – PATRIE  
MINISTRE DE LA SANTE PUBLIQUE  
DIRECTION HOPITAL LAQUINTINIE  
CONSEILLER MEDICAL Adj.  
BP 4035 DOUALA – CAMEROUN  
TEL/FAX : (237) 33 42 15 40  
Email : hopital\_laquintinie@yahoo.fr



REPUBLIC OF CAMEROON  
PEACE – WORK – FATHERLAND  
MINISTRY OF PUBLIC HEALTH  
HEAD OFFICE OF THE LAQUINTINIE  
HOSPITAL  
ASSISTANT MEDICAL ADVISER.  
BP 4035 DOUALA – CAMEROUN  
TEL/FAX : (237) 33 42 15 40  
Email : hopital\_laquintinie@yahoo.fr

N° 167 AE/MINSANTE/DHL/CMA

**AUTORISATION DE RECHERCHE**

\*\*\*\*\*

**MOKARA MOLEILA Hervé Pascal, étudiant en 7<sup>e</sup> année d'études médicales à la Faculté de Médecine et sciences Biomédicales de l'Université de Yaoundé I est autorisé à effectuer une recherche pour la période allant du 13 Mars 2023 au 30 Mai 2023 en vue de la rédaction de sa thèse pour l'obtention d'un Doctorat en Médecine sur le thème : « Les Traumatismes Oculo-Annexiels de l'Enfant dans la ville de Douala : Cas de l'Hôpital Laquintinie de Douala. »**

Les travaux s'effectueront sous la supervision de **Dr Jeanne MAYOUEGO ENYAMA-Médecin Ophtalmologue**, dans le respect du code d'éthique et déontologie en vigueur à l'Hôpital Laquintinie de Douala.

Toute publication de ce travail devra préserver les intérêts de l'Hôpital et des personnels y ayant participé. Une copie sera transmise au Centre de Documentation pour archivage.

**En foi de quoi, la présente Autorisation de Recherche est délivré pour servir et valoir ce que de droit**

Fait à Douala, le **15 MARS 2023**

**Ampliations :**  
**DHL**

**- Copie**

- SG/Coordo Secteur
- CSP
- Superviseur(s)
- Intéresse(e)
- Chrono/Archives

Le Directeur de l'Hôpital Laquintinie de Douala,  
par délégation le Conseiller Médical Adjointe



**Dr KAMDEM KOUNGBA Joséphine**

Annexe 5 : Autorisation de recherche HGOPEd

REPUBLIQUE DU CAMEROUN

Paix - Travail - Patrie

MINISTRE DE LA SANTE PUBLIQUE

HOPITAL GYNECO-OBSTETRIQUE  
ET PEDIATRIQUE DE DOUALA



REPUBLIC OF CAMEROON

Peace - Work - Fatherland

MINISTRY OF PUBLIC HEALTH

DOUALA GYNAECO-OBSTETRIC  
AND PEDIATRIC HOSPITAL

N°2023/0175/L/HGOPEd/DG/DFRI

A

**MOKARA MOLEILA HERVE PASCAL**  
ETUDIANTE EN 7EME ANNEE DE MEDECINE A  
L'UNIVERSITE DE YAOUNDE 1  
691 83 19 48

**-YAOUNDE-**

**Objet :** Votre demande d'autorisation de recherche.

Monsieur,

Faisant suite à votre demande d'autorisation de recherche à l'Hôpital Gynéco-Obstétrique et Pédiatrique de Douala sur le thème « **LES TRAUMATISMES OCULO-ANNEXIELS DE L'ENFANT DANS LA VILLE DE DOUALA** »

J'ai l'honneur de vous informer que, je marque mon accord pour une période de deux (02) mois à compter du **24 Avril 2023 jusqu'au 24 Juin 2023**.

Vous voudrez bien prendre attache avec la Direction de la Formation, de la Recherche et de l'Innovation pour les modalités pratiques.

Veuillez agréer, Monsieur, l'expression de ma considération distinguée. /-

Le Directeur Général, *PC*



06 JUN 2023

**Copie :**

- DFRI
- DM
- SDRH

Siège B.P. : 7270 Douala-Cameroun - Site-web: www.hgoped.com  
Standard : +237 233 504 300  
Direction Générale : +237 233 504 302  
DAAF : +237 233 504 309

Annexe 6 : Clairance éthique HGOPED



INSTITUTIONAL ETHICS COMMITTEE  
(Arrêté N° 0977/A/MINSANTE/SESP/SG/DROS du 12 avril 2012)

Douala, 14 JUN 2023

N°2023 /00.268/HGOPED/DG/CEI

**CLAIRANCE ETHIQUE**

Le Comité d’Ethique Institutionnel de la recherche pour la santé humaine de l’Hôpital Gynéco-Obstétrique et Pédiatrique de Douala, en sa session ordinaire du 26/05/2023 a examiné le **projet de recherche intitulé** : «LES TRAUMATISMES OCULO-ANNEXIELS DE L'ENFANT DANS LA VILLE DE DOUALA» **soumis par** : «MOKARA MALEILA HERVE PASCAL», étudiant(e) en médecine à la Faculté de Médecine et des Sciences Biomédicales de l’Université de Yaoundé I, Investigateur Principal.

A l’issue de l’examen de ce projet de recherche par le CEI-HGOPED, il ressort que : Ce projet de recherche est d’un grand intérêt scientifique, les objectifs et la méthodologie proposés sont clairement décrits et ne présentent pas de risque pour les participants. La confidentialité des données est assurée et les compétences nécessaires à la supervision de ce travail sont présentes.

Pour toutes ces raisons, le **CEI-HGOPED autorise**, pour une **période d’un (01) an**, la mise en œuvre du présent protocole.

L’Investigateur Principal est tenu au **respect scrupuleux du protocole approuvé** et ne devra y apporter **aucun amendement aussi mineur soit-il**, sans l’avis favorable du CEI-HGOPED. Il est tenu de coopérer lors de toute descente du CEI-HGOPED pour le suivi de la mise en œuvre du protocole approuvé.

A l’issue de ce projet de recherche, **un (01) exemplaire de la thèse/mémoire**, devra être remis au **CEI-HGOPED**, aux **institutions d’accueil** pour cette recherche et aux **autorités sanitaires** du Cameroun aux formats papier et numériques ([cei.hgoped@gmail.com](mailto:cei.hgoped@gmail.com) ).

La présente clairance **peut être retirée en cas de non-respect** de la réglementation en vigueur et des recommandations susmentionnées.

En foi de quoi la présente Clairance Ethique est **délivrée pour servir et valoir ce que de droit**.

**Ampliation :**

- MINSANTE



Le Président

Emile T. MBOUDOU  
Professeur Titulaire Agrégé  
des Universités

NB : il n'est délivré qu'un seul exemplaire de clairance éthique par projet de recherche.  
Cette clairance éthique ne vous dispense pas de l'autorisation de recherche exigée pour mener cette étude à l'HGOPED.

Siège : B.P. : 7270 Douala-Cameroun - Site-web: [www.hgoped.com](http://www.hgoped.com)  
- Standard : +237 233 504 300  
- Direction Générale : +237 233 504 302  
- DAAF : +237 233 504 309

**Annexe 7 : FICHE D'INFORMATION ET DE CONSENTEMENT ÉCLAIRÉ**

Madame, Mlle, Monsieur

Nous vous invitons à participer à notre projet de recherche intitulé : « LES TRAUMATISMES OCULO-ANNEXIELS DE L'ENFANT DANS LA VILLE DE DOUALA », en vue de l'obtention du Doctorat en médecine générale.

Période de l'étude : Janvier 2023 à Mars 2023.

Lieu de l'étude : Services d'Ophtalmologie et des urgences de l'Hôpital Général de Douala, l'Hôpital Laquintinie de Douala et de l'Hôpital Militaire de Région N°2, l'hôpital gynéco-obstétrique et pédiatrique de Douala.

Investigateur principal : MOKARA MOLEILA HERVE PASCAL, étudiant en 7ème année d'études de Médecine Générale à la Faculté de Médecine et des Sciences Biomédicales de l'Université de Yaoundé I.

Tel : 691831948/670809602 Email : casamajin4@gmail.com

Directeur de thèse : Pr KOKI Godefroy

Co-directeurs : Dr MVILONGO TSIMI Caroline

Objectif de l'étude : Ce travail a pour objectif d'étudier les caractéristiques épidémiologiques, cliniques et thérapeutiques des traumatismes oculo-annexiels de l'enfant dans la ville de Douala.

Procédure : La collecte des données se fera auprès des patients, par un questionnaire et un examen ophtalmologique complet.

Avantages pour les patientes : La participation à l'étude est gratuite. Tout refus de participer est légitime. Vous avez droit aux résultats de l'étude.

Inconvénient et /ou risque(s) éventuel(s) : Aucun inconvénient n'est attendu au cours de la collecte des données.

Je soussigné Madame, Mlle, Monsieur .....après avoir été informé correctement, accepte librement de participer à cette étude.

Signature de l'investigateur

Signature du participant



**Annexe 8: FICHE TECHNIQUE**

**FICHE D'ENQUETE**

**Thème : Traumatismes oculo-annexiels de l'enfant**

Numéro d'identification.....

Code du patient : .....

Date : ...../...../2023

Noms & Prénoms :

**I-Interrogatoire**

Hôpital d'étude : 1- HMR2 \\_\\_/ 2- HGD\\_\\_/ 3- HLD \\_\\_/ 4- HGOPEd\\_\\_/

Sexe : 1- Masculin \\_\\_/ 2- Féminin \\_\\_/

Age : .... an(s)

Numéro de téléphone du parent :

- Profession :

1-Elève\\_\\_/ 2- Autre.....

- Si autre Profession préciser : .....

- Résidence :

1-Urbain \\_\\_/ 2-Rural \\_\\_/

- Patient référé ?

1-Oui \\_\\_/ 2-Non \\_\\_/

- Mode de recrutement :

1-Urgence\\_\\_/ 2-Consultation \\_\\_/

- Traitement reçu avant admission :

1-Médical \\_\\_/ 2-Chirurgical \\_\\_/ 3-Traditionnel \\_\\_/ 4-Aucun \\_\\_/

- Antécédents ophtalmiques :

Anomalie antérieure 1-oui\\_\\_/ 2-non\\_\\_/

Si Oui préciser.....

- Vaccination antitétanique à jour ?

1- Oui \\_\\_/ 2- Non \\_\\_/

## II- EXAMEN CLINIQUE

- Œil Traumatisé :

1- OD \\_ / 2- OG \\_ / 3-ODG \\_ /

- Délai entre traumatisme et l'admission au service (en heures) : .....

1-<6h 2-6-12h \\_ / 3-12h-24h \\_ / 4-> 72h \\_ /

- Nature du traumatisme

1-CE superficiel oui \\_ / non \\_ /

2- CEIO oui \\_ / non \\_ /

3-Contusion oui \\_ / non \\_ /

4-Brûlure thermique oui \\_ / non \\_ /

5-Brûlure chimique oui \\_ / non \\_ /

6- Autres oui \\_ / non \\_ /

Préciser .....

- Acuité visuelle à l'examen initial si possible chez grand enfant :

**AVLsc OD** : 1-PPL \\_ / 2-PL+ \\_ / 3-1/50 à 1/20 \\_ / 4-1/20 à 1/10 \\_ / 5-1/10 à 3/10 \\_ / 6-≥ 3/10 \\_ /

**AVLsc OG** : 1-PPL \\_ / 2-PL+ \\_ / 3-1/50 à 1/20 \\_ / 4-1/20 à 1/10 \\_ / 5-1/10 à 3/10 \\_ / 6-≥ 3/10 \\_ /

- Circonstances de survenue :

1-Accident domestique \\_ / 2-Rixe \\_ / 3- AVP \\_ / 4-CBV \\_ / 5-Accident de jeu \\_ / 6- Autre \\_ /

Si autre préciser : \_\_\_\_\_

- Nature de l'agent traumatisant

1-Lance-pierre oui \\_ / non \\_ /

2- Coup de poing oui \\_ / non \\_ /

3-Agent métallique oui \\_ / non \\_ /

4-Agent végétal oui \\_ / non \\_ /

5-Liquide en ébullition oui \\_ / non \\_ /

6- Acide oui \\_ / non \\_ /

7-Base oui \\_ / non \\_ /

8-Autres oui \\_ / non \\_ / si oui préciser.....

- Signes fonctionnels

1-Larmoiement oui \\_ / non \\_ /

2-Douleur oui \\_ / non \\_ /

3-Rougeur oui \\_ / non \\_ /

4-BAV oui \\_ / non \\_ /

5-autres oui \\_ / non \\_ / si oui préciser .....

- Bilan Lésionnel

Si un seul œil atteint :

1-Plaie des paupières oui \\_ / non \\_ /

2-HSC oui \\_ / non \\_ /

3-Erosion cornéenne oui \\_ / non \\_ /

4-OEdème cornéen oui \\_ / non \\_ /

5-Plaie cornéenne oui \\_ / non \\_ /

6-Hyphema oui \\_ / non \\_ /

7-Luxation du cristallin oui \\_ / non \\_ /

8-cataracte oui \\_ / non \\_ /

9- œdème maculaire oui \\_ / non \\_ /

10-Hémorragie intra vitréenne oui \\_ / non \\_ /

11- Décollement de rétine oui \\_ / non \\_ /

12-Décollement de la choroïde oui \\_ / non \\_ /

13-Rupture du globe oui \\_ / non \\_ /

14Autres oui \\_ / non \\_ / si oui préciser : .....

Si les deux yeux atteints :

- Lésion à gauche

1-Plaie des paupières oui \\_ / non \\_ /

2-HSC oui \\_ / non \\_ /

3-Erosion cornéenne oui \\_ / non \\_ /

4-OEdème cornéen oui \\_ / non \\_ /

5-Plaie cornéenne oui \\_ / non \\_ /

6-Hyphema oui \\_ / non \\_ /

7-Luxation du cristallin oui\\_\_\_/ non \\_/\_/

8-cataracte oui\\_\_\_/ non \\_/\_/

9- œdème maculaire oui\\_\_\_/ non \\_/\_/

10-Hémorragie intra vitrénne oui\\_\_\_/ non \\_/\_/

11- Décollement de rétine oui\\_\_\_/ non \\_/\_/

12- Décollement de la choroïde oui\\_\_\_/ non \\_/\_/

13-Rupture du globe oui\\_\_\_/ non \\_/\_/

14-Autre oui\\_\_\_/ non \\_/\_/ si oui préciser : .....

➤ Lésion à droite :

1-Plaie des paupières oui\\_\_\_/ non \\_/\_/

2-HSC oui\\_\_\_/ non \\_/\_/

3-Erosion cornéenne oui\\_\_\_/ non \\_/\_/

4-OEdème cornéen oui\\_\_\_/ non \\_/\_/

5-Plaie cornéenne oui\\_\_\_/ non \\_/\_/

6-Hyphema oui\\_\_\_/ non \\_/\_/

7-Luxation du cristallin oui\\_\_\_/ non \\_/\_/

8-cataracte oui\\_\_\_/ non \\_/\_/

9- œdème maculaire oui\\_\_\_/ non \\_/\_/

10-Hémorragie intra vitrénne oui\\_\_\_/ non \\_/\_/

11- Décollement de rétine oui\\_\_\_/ non \\_/\_/

12- Décollement de la choroïde oui\\_\_\_/ non \\_/\_/

13-Rupture du globe oui\\_\_\_/ non \\_/\_/

14-Autre oui\\_\_\_/ non \\_/\_/ si oui préciser : .....

### III- TRAITEMENT

Si un seul œil atteint : 1-Médical \\_\_\_/ 2- chirurgical \\_\_\_/

Si les deux yeux atteints :

➤ OD : 1-Médical \\_\_\_/ 2- chirurgical \\_\_\_/

➤ OG : 1-Médical \\_\_\_/ 2-chirurgical \\_\_\_/

**IV - EVOLUTION :**

J4 : 1- favorable \\_\\_/ 2-défavorable \\_\\_/

J30 : 1- favorable \\_\\_/ 2-défavorable \\_\\_/

Complication : 1-Oui \\_\\_/ 2-Non \\_\\_/

Si complications lesquelles.....

1-Cataracte\\_\\_/ 2- Phtisie\\_\\_/ 3-Taie cornéenne\\_\\_/

4-Glaucome\\_\\_/ 5-endophtalmie\\_\\_/ 6-Autre : .....

**ACUTE VISUELLE CORRIGEE**

**AVLsc OD** : 1-PPL\\_\\_/ 2-PL+\\_\\_/ 3-1/50 à 1/20 \\_\\_/ 4-1/20 à 1/10\\_\\_/ 5-1/10 à 3/10\\_\\_/ 6- $\geq$  3/10 \\_\\_/

**AVLsc OG** : 1-PPL\\_\\_/ 2-PL+\\_\\_/ 3-1/50 à 1/20 \\_\\_/ 4-1/20 à 1/10\\_\\_/ 5-1/10 à 3/10 \\_\\_/ 6- $\geq$  3/10 \\_\\_/